



**UNIVERSIDAD NACIONAL AUTÓNOMA
DE MÉXICO**

**FACULTAD DE MEDICINA
DIVISION DE ESTUDIOS DE POSGRADO E INVESTIGACION
SECRETARIA DE SALUD
INSTITUTO NACIONAL DE PEDIATRIA**

**UTILIDAD DE LA RADIOGRAFÍA DE TÓRAX Y DE LA
TOMOGRAFÍA COMPUTADA DE ALTA RESOLUCIÓN
EN ASMA PEDIÁTRICA**

**TRABAJO DE INVESTIGACIÓN
QUE PRESENTA:**

**DRA. MARIANA ARACELI ORTEGA CALDERÓN
PARA OBTENER EL DIPLOMA DE ESPECIALISTA
EN PEDIATRÍA**

**TUTOR DE TESIS
DR. JOSE G. HUERTA LÓPEZ**




MÉXICO. D.F.

ABRIL 2011

**I N P
CENTRO DE INFORMACION
Y DOCUMENTACIÓN**

UTILIDAD DE LA RADIOGRAFIA DE TORAX Y DE LA TOMOGRAFIA
COMPUTADA DE ALTA RESOLUCION EN ASMA PEDIATRICA



DR. GUILLERMO SOLOMON SANTIBANEZ
DIRECTOR GENERAL INP
PROFESOR TITULAR DEL CURSO DE
ESPECIALIZACIÓN EN PEDIATRÍA



DR. JOSE N. REYNÉS MANZUR
DIRECTOR DE ENSEÑANZA



DRA. MIRELLA VAZQUEZ RIVERA
JEFE DEL DEPARTAMENTO DE PRE Y POSTGRADO



DR. JOSÉ GUADALUPE HUERTA LÓPEZ
TUTOR DE TESIS



DRA. SUSANA L. ELIZALDE VELÁZQUEZ



DR. HORACIO DEL OLMO TELLEZ
CO-TUTORES DE TESIS



ÍNDICE

INTRODUCCIÓN.....	1
FISIOPATOLOGÍA.....	2
RADIOGRAFÍA DE TÓRAX.....	7
TOMOGRAFÍA COMPUTADA DE ALTA RESOLUCIÓN.....	17
PARÁMETROS TÉCNICOS PARA NIÑOS.....	19
SIGNOS DIRECTOS.....	21
SIGNOS INDIRECTOS.....	23
CONCLUSIÓN.....	31
BIBLIOGRAFÍA.....	33

UTILIDAD DE LA RADIOGRAFIA DE TÓRAX Y DE LA TOMOGRAFIA COMPUTADA DE ALTA RESOLUCIÓN EN ASMA PEDIATRICA

INTRODUCCIÓN

Las enfermedades no transmisibles como el asma, se encuentran entre las primeras causas de morbilidad y mortalidad. Por lo tanto el objetivo estratégico de mayor prioridad es su reducción para mejorar la salud de la población. ⁽¹⁾

El asma es un problema de salud pública, las organizaciones como GINA y la OMS, estiman que existen 200 millones de personas en el mundo afectadas por esta enfermedad. En México al igual que otros países latinoamericanos, la prevalencia del asma es entre 5 y 18%. ^(1,2)

El asma es la enfermedad crónica más frecuente en los niños de la mayoría de los países industrializados.

Constituye la primera causa de mortalidad en edad preescolar, es uno de los principales motivos de consulta médica en la infancia y su importancia radica en el deterioro de la calidad de vida, bajo desempeño académico, fallas en las relaciones interpersonales y limitaciones físicas y funcionales.

El 74% de los niños con asma no duermen bien por las noches, dos de cada tres niños tienen dificultades para realizar sus actividades de juegos y deportes, el 61% pierde la concentración en la escuela, siete de cada diez niños han faltado al colegio en alguna ocasión durante el último año por culpa de su asma, el 68% de

los niños de entre seis y doce años han acudido a urgencias alguna vez en los últimos seis meses por asma.

El asma infantil presenta características propias que lo diferencian del asma en el adulto y que permiten establecer diferenciaciones entre los propios niños asmáticos.

Entre ellas se encuentra la historia natural de la enfermedad, la edad del niño, los factores desencadenantes como el ejercicio físico, los virus, los alérgenos, la rinitis o el sobrepeso, así como la respuesta al tratamiento farmacológico y su cumplimiento.

Sin olvidar aspectos como el proceso de desarrollo pulmonar aún en plena formación, la inmadurez del sistema inmune infantil y el menor tamaño de sus vías aéreas que facilita una obstrucción más rápida y frecuente. ⁽³⁾

Cada vez se asocia más la obesidad y el asma; los niños con obesidad tienen dos veces más riesgo de desarrollar asma, que los niños no obesos. ⁽⁴⁾

FISIOPATOLOGIA

Definirla puede ser difícil, ya que es un síndrome multifactorial, en el que intervienen factores inmunológicos relacionados con el sistema nervioso autónomo, sin un criterio claro que permita establecer un concepto preciso.

Hay tres alteraciones funcionales básicas: obstrucción al flujo de aire, reversibilidad de la vía aérea e hiperreactividad de la vía aérea. ⁽⁴⁾

En la mayoría de los casos el asma se diagnostica antes de los ocho años. Suele haber historia familiar de asma, rinitis alérgica y dermatitis atópica. El asma coexiste con otros trastornos alérgicos. Entre los factores precipitantes y agravantes se encuentran los alérgenos, infecciones (especialmente virus sincitial respiratorio), agentes irritantes, cambios climatológicos, factores emocionales, reflujo gastroesofágico y algunos medicamentos como los antiinflamatorios no esteroideos.⁽⁵⁾

El espectro clínico del asma es altamente variable se han observado diversos patrones, pero la presencia de inflamación de la vía aérea sigue siendo una característica constante.

La inflamación de la vía aérea en asma es persistente aunque los síntomas son episódicos la relación entre la severidad del asma y la intensidad de la inflamación no se establece claramente.^(6,7)

La naturaleza del asma como enfermedad inflamatoria crónica de la vía aérea es bien conocida. Es considerado un desorden esencialmente reversible, no obstante la inflamación crónica en asma puede producir remodelamiento de la vía aérea, lo que contribuye a un engrosamiento de esta misma.

Los cambios en la vía aérea y en el parénquima pulmonar asociados a asma son considerados responsables de la obstrucción de vía aérea irreversible observado con frecuencia en pacientes asmáticos severos.⁽⁸⁾

La inflamación crónica de la vía aérea es una característica fundamental del asma, tal inflamación se asocia con remodelación de la vía aérea caracterizado por proliferación en el músculo liso y en las glándulas submucosas por consiguiente aumento en las secreciones las cuales causan impactación del moco provocando obstrucción, engrosamiento de la membrana basal reticular, proliferación vascular y engrosamiento de la pared de la vía aérea. ⁽⁷⁾

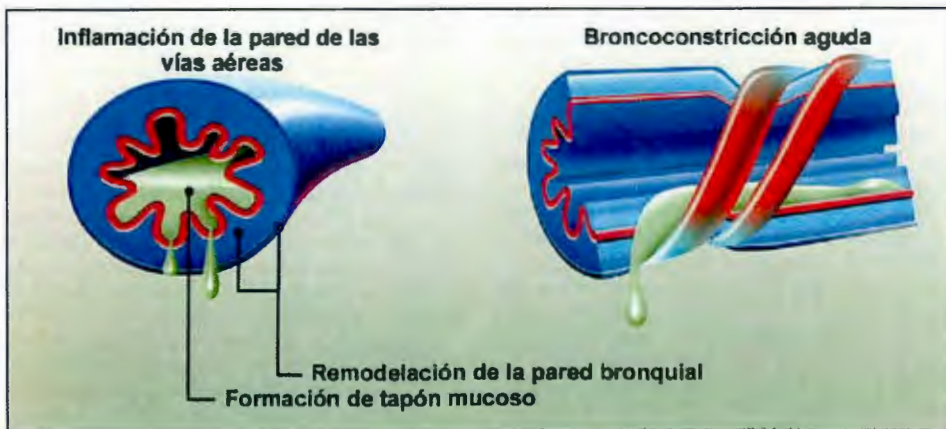


FIG 1.- Alteraciones funcionales en el asma (Fuente: Huerta y colaboradores, Alergia una Enfermedad Sistémica, 2008, México)

En estudios macroscópicos de pulmones de pacientes que habían muerto por asma, se encontró a la exploración macroscópica, pulmones hiperinsuflados, la mucosa bronquial lesionada o descamada y en la submucosa edema e infiltrados celulares de eosinófilos, con linfocitos y células plasmáticas, que producen engrosamiento de la pared bronquial. ^(9,10)

La inflamación de la vía aérea se inicia después de que un estímulo desencadenante activa a las células inflamatorias, que liberan una gran cantidad

de sustancias proinflamatorias y atraen nuevos tipos celulares para perpetuar la respuesta inicial. ⁽¹¹⁾

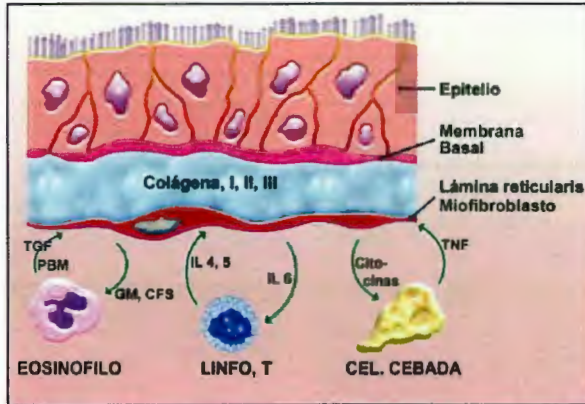


Fig. 2.- Reacción fibrótica en bronquio (Fuente: Huerta y colaboradores, Alergia una Enfermedad Sistémica, 2008, México)

Los efectos fisiopatológicos de la obstrucción de la vía aérea incluyen atrapamiento aéreo e hiperinsuflación. ^(12,13)

Durante una crisis asmática verdadera los pulmones muestran enfisema obstructivo bilateral; este signo desaparece al término de la crisis. El enfisema del asmático es debido a la obstrucción valvular generalizada y al espasmo generalizado del esfínter en los conductos alveolares y al de los bronquiolos más pequeños. ⁽¹⁴⁾

La remodelación de la vía aérea puede tener lugar durante las primeras etapas de la infancia y es un factor pronóstico clave a largo plazo. Aun no queda claro si

dicha remodelación responde a un proceso inflamatorio bronquial crónico, especialmente en los niños con asma grave y obstrucción irreversible crónica. ⁽¹⁵⁾

Además de la respuesta inflamatoria, hay cambios estructurales característicos, algunos de éstos cambios se relacionan con la severidad de la enfermedad y pueden dar lugar a estrechamiento relativamente irreversible de las vía aérea. Estos cambios pueden representar remodelación en respuesta a la inflamación crónica. ^(16,17)

La hiperreactividad de la vía aérea, es la característica funcional anormal del asma, resultado del estrechamiento de la vía aérea en pacientes con asma en respuesta a un estímulo que sería inofensivo en una persona normal.

Este estrechamiento de la vía aérea conlleva a una limitación de la circulación aérea y a los síntomas intermitentes. La hiperreactividad de la vía aérea se liga a la inflamación y a la reparación de la vía aérea y es parcialmente reversible con tratamiento. ⁽¹⁸⁾

Las pruebas de función pulmonar muestran alteraciones fisiopatológicas en las exacerbaciones, aunque con frecuencia son normales durante la remisión. Sin embargo, incluso durante la remisión los resultados de pruebas sofisticadas, particularmente de la función de las vías aéreas pequeñas, pueden ser anormales.

⁽¹⁹⁾

En el asma agudo los hallazgos son aumento de la resistencia de las vías aéreas, aumento de la capacidad pulmonar total y aumento del volumen residual y de la capacidad residual funcional con disminución de la capacidad vital, que indica atrapamiento aéreo

Los cambios en la capacidad funcional total y en la capacidad residual funcional pueden ser de al menos 20% en una crisis aguda ⁽²⁰⁾

En la actualidad, la evaluación del control del asma en niños se realiza según la presencia de síntomas clínicos, la función pulmonar, la necesidad de medicación de rescate y la inflamación de la vía aérea.

El lavado broncoalveolar y la biopsia bronquial son los métodos de referencia para evaluar la remodelación y la inflamación. No obstante, el carácter invasivo limita su utilización rutinaria para el seguimiento de la enfermedad.

Actualmente dichas técnicas se emplean para realizar evaluaciones fisiopatológicas en niños con asma grave.

Las técnicas no invasivas basadas en el esputo inducido y el óxido nítrico exhalado se crearon para optimizar el tratamiento antiinflamatorio.

Anteriormente existía escasez de marcadores que pudieran ser usados para monitorizar la progresión del asma, la respuesta al tratamiento, e identificar pacientes que tendrán ataques de asma recurrentes y desarrollarán obstrucción persistente de la vía aérea, características particularmente relevantes para el asma severo.

Por esto se han empleado métodos de diagnósticos de gabinete no invasivos que contribuyen al diagnóstico y seguimiento del asma pediátrico. ⁽²¹⁾

RADIOLOGIA

RADIOGRAFIA DE TORAX

Entre los años cincuentas y los setentas la radiografía de tórax era considerada como una herramienta importante para el diagnóstico de asma, pero a partir de la década de los ochentas la utilidad ha disminuido.

Los hallazgos radiológicos del asma no complicado se deben a cambios tanto anatomopatológicos como fisiopatológicos. ⁽²¹⁾

La radiografía de tórax basal típica de los pacientes con asma muestra aireación normal o levemente incrementada, mayor definición de las marcas lineales parahiliares y discretos engrosamientos peribronquiales. ^{(5).}

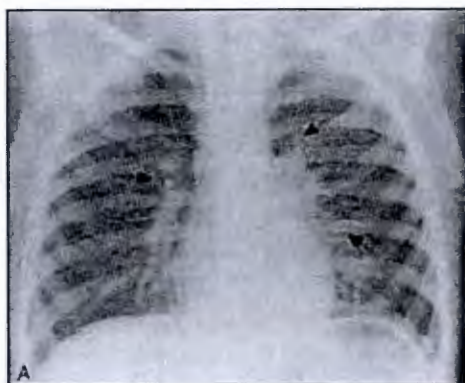

Fig. 3 .-Radiografía de Tórax. En donde se muestra los pulmones ligeramente hiperinsuflados y existe un discreto aumento de las marcas lineales de las regiones parahiliares con engrosamientos peribronquiales (flechas). (Fuente: Kirks, Radiología Pediátrica)

La radiografía de tórax es más útil para excluir otras condiciones que puedan imitar ésta enfermedad, además de excluir cualquier complicación que para el diagnóstico del asma propiamente dicho. ^(24,25) Estas complicaciones incluyen edema pulmonar cardiogénico, tumores, atelectasias, neumonía, enfisema obstructivo, y fenómenos de bloqueo aéreo (neumomediastino, neumotórax, enfisema subcutáneo). ^(24,26)

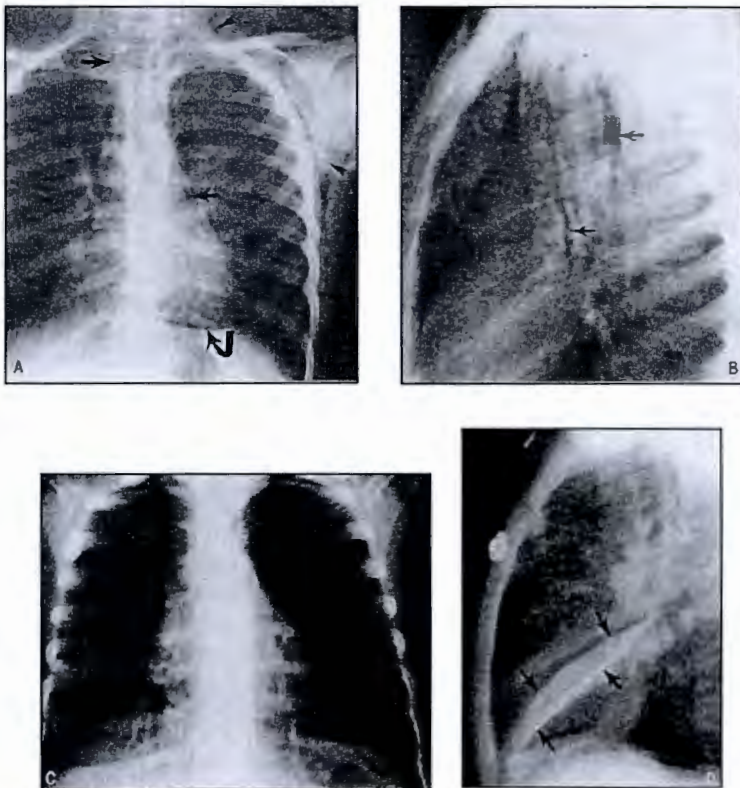


Fig. 4.- Complicaciones del asma. A, B: Las radiografías PA (A) y lateral (B) de tórax muestra mediastino (flechas) y enfisema subcutáneo (puntas de flecha). Se observa el "signo del diafragma continuo" (flecha curva). C, D: Las radiografías PA (C) y lateral (D) de tórax muestra atelectasias del lóbulo medio (flechas) (Fuente: Kirks, Radiología Pediátrica)

En el asma se debe prestar especial atención a la posibilidad de neumonía. Esta es la causa del mayor número de peticiones de radiografías de tórax en estos pacientes.

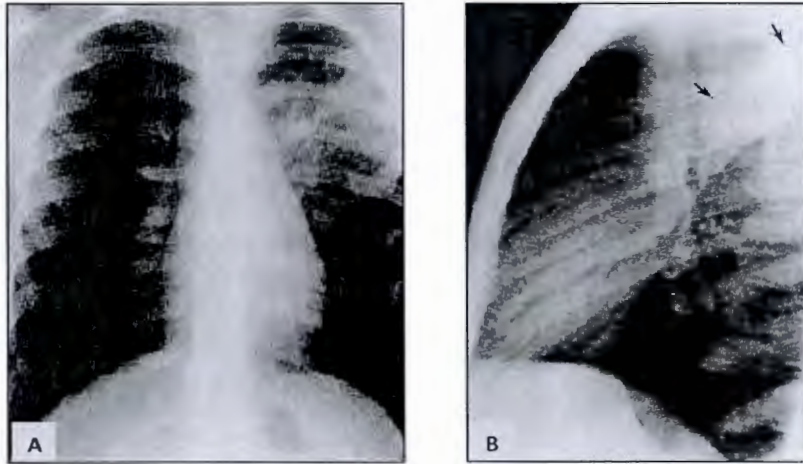


Fig. 5.- Neumonía. A: Radiografía AP de tórax, se observa consolidación segmentaria en el lóbulo superior izquierdo. **B:** La royección lateral confirma la consolidación (flecha) del lóbulo superior izquierdo. (Fuente: Kirks, Radiología Pediátrica)

Una buena regla general es que casi todas las opacidades en estos niños se deben a atelectasias y no a neumonías.

Si las atelectasias permanecen durante varios días puede existir infección superpuesta. Aunque hay imágenes que sugieren atelectasia, solo se tiene certeza diagnóstica cuando la opacidad desaparece sin terapia antibiótica.

Cuando se produce atelectasia segmentaria o lobar, con frecuencia se afecta el lóbulo medio, tanto en niños como en adultos. La atelectasia se debe a

impactación mucoide en las grandes vías aéreas o con más frecuencia a la formación de tapones de moco en las mismas.

Las atelectasias y el enfisema obstructivo guardan relación con el taponamiento mucoso que empeora con el broncoespasmo agudo o la infección superpuesta del tracto respiratorio bajo.

El atrapamiento aéreo localizado se demuestra bien con la radiografías de tórax en espiración.

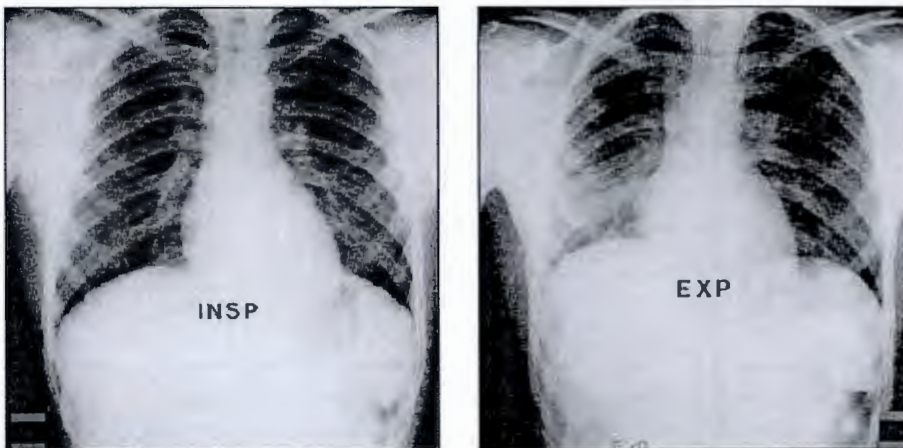


Fig. 6.- A, B: las radiografías en inspiración (A) y espiración (B) muestra un marcado atrapamiento aéreo en los lóbulos superiores, evidente sólo en espiración. (Fuente: Donnelly, L., et al, Diagnostic Imaging. Pediatrics, 1ª Ed, Ed. Amirsys , Canada 2005)

Las complicaciones pulmonares se deben a un importante atrapamiento de aire durante los episodios agudos de brocoespasmos sin embargo, el neumotórax es tan raro en el asma que su presencia aumenta las posibilidades de que las sibilancias se deban a aspiración de cuerpo extraño. ^(5,26,27)

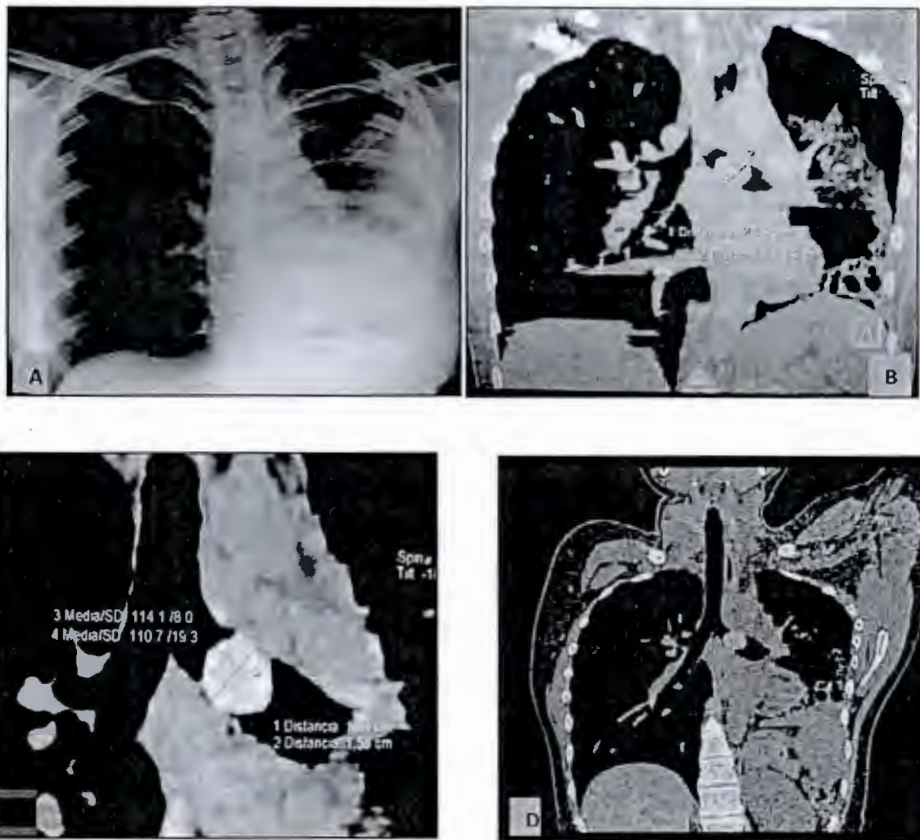


Fig.7.- a) Radiografía de tórax b,c,d) TCAR de pulmón.- Se muestra fruta asiática en femenino de 15 años que broncoaspiró durante una crisis convulsiva con neumotórax izquierdo y neumonía izquierda total con colapso pulmonar izquierdo (Fuente: Archivo Radiológico del INP)

Las anomalías de la radiografía de tórax en los niños hospitalizados con asma aguda incluyen hiperinsuflación acentuada (67%), consolidación (21%) atelectasias definidas (30%) y neumomediastino (2%).

El neumomediastino se manifiesta por el signo del diafragma continuo, elevación y delimitación del contorno del timo o delimitación de otras estructuras mediastínicas

(aorta, arterias pulmonares principales) por el aire. Puede asociarse a enfisema subcutáneo. El asma es la causa más frecuente de neumomediastino en los niños mayores. ⁽²⁴⁾

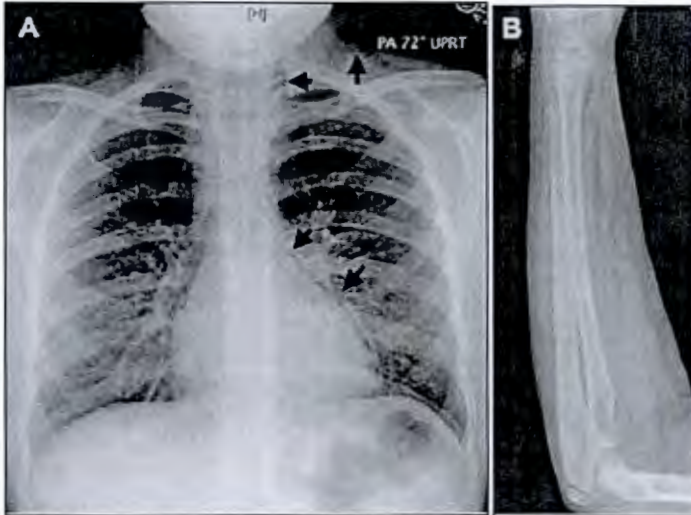


Fig. 8.- A) Radiografía de tórax. Se observa neumomediastino (flechas) así como aire en la parte izquierda del cuello. B) Radiografía de brazo izquierdo. Se observa aire en los tejidos blandos. (Fuente: Kirks, Radiología Pediátrica)

Existe un alto porcentaje de individuos, incluso en los casos más severos, con radiología normal, aunque puedan encontrarse signos de hiperinsuflación pulmonar.

Estos cambios radiológicos se observan más habitualmente en niños que en adultos. La probabilidad de encontrar alteraciones radiológicas en los niños asmáticos tratados adecuadamente es del 20% existiendo en la mitad de ellos 10% hiperinsuflación.

Para considerar la existencia de hiperinsuflación deben cumplirse al menos dos de los criterios siguientes:

1. Cúpula diafragmática derecha por debajo del sexto arco anterior de las costillas (criterio de poco valor).
2. Longitud pulmonar igual o mayor que la anchura pulmonar.
3. Corazón estrecho y verticalizado, debido a la baja posición del diafragma
4. Radiotransparencia retroesternal aumentada (mas de 3.5 cm del esternón a la aorta ascendente).

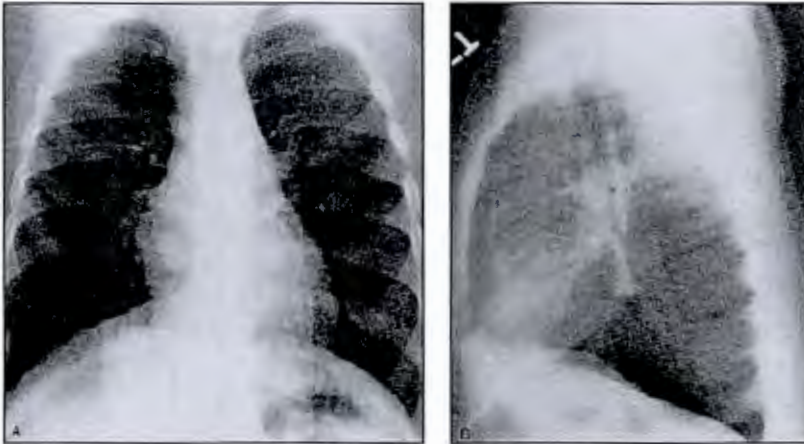


Fig. 9.- Hiperinsuflación. A: Radiografía AP de tórax que muestra unos pulmones marcadamente hiperinsuflados. Las cúpulas diafragmáticas están a la altura de los octavos arcos costales anteriores. Se aprecia un mínimo incremento de la densidad parahiliar. **B:** La radiografía lateral muestra un incremento de la radiolucencia retroesternal y un marcado aplanamiento de los hemidiafragmas. (Fuente: Kirks, Radiología Pediátrica)

Con frecuencia estos enfermos presentan un tórax alargado, con los arcos costales posteriores más horizontalizados de lo normal. Pueden observarse los músculos accesorios de la respiración.

No obstante para considerar con certeza hiperinsuflación, deben aplicarse estos criterios comparativamente con radiografías previas. ⁽²²⁾

La prevalencia de hiperinsuflación depende de muchos factores y generalmente es mayor en niños y en pacientes que precisan ingreso hospitalario.

También es más frecuente en los pacientes en los que el asma inició en la primera o segunda década de la vida que en los que tienen asma de inicio más tardío. ^(27,28)

Otros signos radiológicos que pueden encontrarse en el asma son:

1. Discrepancia de calibre de los vasos hiliares en relación con los vasos intrapulmonares más periféricos. Sin embargo, la rama basal de la arteria pulmonar derecha conserva su tamaño normal ⁽²²⁾

Aproximadamente el 10% de los pacientes asmáticos muestra una ligera prominencia de las sombras hiliares. Esto se ha atribuido a un aumento de tamaño de los ganglios y al de los vasos. ⁽²⁹⁻³²⁾

2. Engrosamiento de las paredes bronquiales. Son transitorias e independientes de las crisis asmáticas, suelen asociarse a la hiperinsuflación. ⁽²²⁾

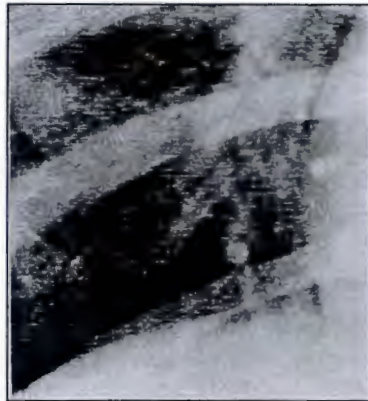


Fig. 10.- Se muestra engrosamiento de la pared bronquial (flechas) (Fuente: Hansell, et al, Tórax Diagnóstico Radiológico, 1ª Ed, Ed. Marban, 2008)

El estudio más exhaustivo de engrosamiento de la pared bronquial en el asma fue el de Hodson y Trickey en 1960, en el que se valoraron los hallazgos de las radiografías simples de tórax de 190 pacientes asmáticos que iban desde los 3 hasta los 74 años de edad. Se encontró que el engrosamiento de la pared bronquial era más frecuente en niños, y en el pequeño número de niños que se analizó fue un hallazgo casi universal. ⁽³³⁾

3. Colapso pulmonar motivado fundamentalmente por el moco espeso que puede obstruir completamente las vías aéreas.

Los resultados adicionales en pacientes con asma crónico incluyen disminución de la trama vascular u oligoemia especialmente en las zonas superiores del pulmón.

La radiología del asmático puede permanecer invariable durante uno o más años, existiendo pequeñas modificaciones en cuanto al grado de obstrucción de las vías

aéreas. Puede ocurrir que la radiología se normalice al llegar a la adolescencia o bien persistir las alteraciones hasta la edad adulta. ⁽²²⁾

TOMOGRAFIA COMPUTADA DE ALTA RESOLUCION (TCAR)

La tomografía computada alcanzó protagonismo en el estudio y diagnóstico de la enfermedad pulmonar infiltrativa difusa hacia la mitad de la década de los ochentas.

FACTORES TECNICOS

Tomografía computada Helicoidal o Espiral.

Su llegada ha revolucionado el campo de la Tomografía Computarizada mejorando la calidad de imagen y el rendimiento diagnóstico por una disminución del artefacto.

Actualmente los tomógrafos multidetector ofrecen la posibilidad de realizar estudios de alta resolución, con la ventaja de poder observar las estructuras de pequeño tamaño hasta la ultra estructura pulmonar del lobulillo secundario. ⁽³⁴⁾

Se pueden obtener imágenes en planos diferentes al plano axial (convencional) con la técnica de reconstrucción multiplanar en formatos tridimensionales, usando las técnicas de alta resolución, ultra alta resolución con filtros para parénquima pulmonar y máxima intensidad de proyección (MIP). ⁽³⁵⁾

Los avances técnicos permitieron el desarrollo de una nueva técnica de tomografía computada denominada de alta resolución (TCAR), en la que se utiliza un grosor de corte de 1-2 mm y una reconstrucción utilizando un algoritmo óseo, permite una mejor resolución espacial a pesar de la aparición de un aumento del ruido visible en las imágenes.

Las imágenes clínicamente evaluadas casi siempre puedan ser obtenidas usando técnicas con la tomografía computada a dosis bajas para reducir al mínimo la exposición de radiación. ⁽³⁶⁾

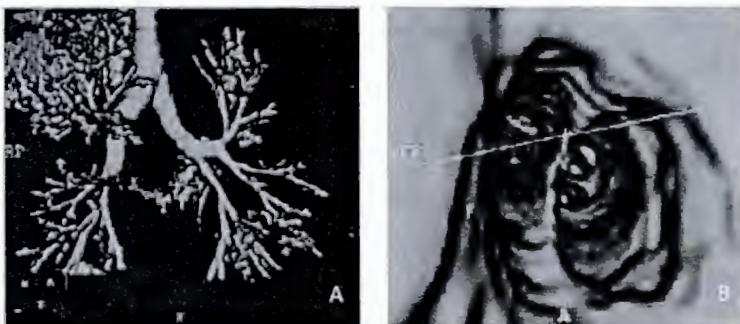


Fig. 11.- A) Reconstrucción volumétrica de la vía aérea. B) Broncoscopia virtual por tomografía computada (Fuente: Jose Vilar Samper Hospital Dr Peset Valencia, España)

Técnica para la realización de la tomografía computada

De manera inicial al paciente se coloca en posición supina, se realiza un topograma para localizar el sitio de la exploración se realiza una primera adquisición en inspiración profunda, para casos como enfermedad pulmonar obstructiva crónica, bronquiolitis.

En asma se realiza una segunda exploración en espiración con el fin de encontrar zonas de atrapamiento aéreo, también se puede adquirir dependiendo de los hallazgos una exploración en pronación sobretodo en los casos de datos de fibrosis pulmonar incipiente.

El tiempo de apnea depende del tamaño del paciente y del equipo pero suele estar en aproximadamente 8 a 10 segundos. No es necesaria la utilización de medio de contraste.

PARÁMETROS TÉCNICOS PARA NIÑOS:

- Colimación la más fina posible con los equipo actuales hasta 0.6
- Intervalo 10mm
- Algoritmo de reconstrucción: Óseo o Estándar para mediastino
- FOV: 15-45 cm (usar el menor posible)
- kVp: 120-140 kVp
- mAs: 30-50 mAs
- Tiempo de corte : el más corto posible (0.5-1.0 segundo)

Los niveles y la amplitud de la ventana son de extrema importancia para la valoración correcta de la vía aérea pequeña, recomendándose valores de -700 UH

y entre 1000 y 1500 UH, respectivamente. La tomografía computada de alta resolución únicamente permite visualizar estructuras bronquiales con un diámetro superior a 2mm. En condiciones normales, los bronquios son visibles en la tomografía computada de alta resolución debido al fino grosor de su pared (0.03 mm) y a su pequeño diámetro (0.5 a 1 mm).⁽³⁶⁻³⁸⁾ La medición de la densidad pulmonar es de -880 UH. (39)

La TCAR tiene una sensibilidad del 95% y una especificidad cercana al 100%, aportando más información que la radiografía y la tomografía computada convencional.(40)

Un análisis de muchos estudios sugiere que la sensibilidad de la TCAR para la detección de enfermedad pulmonar de la vía aérea pequeña es de aproximadamente 94% comparándola con el 80% para la radiografía de tórax y una especificidad del 82%. (41)

UTILIDAD DE LA TOMOGRAFIA COMPUTADA

El uso de la tomografía computada sirve para evaluar los cambios estructurales en los pulmones y en las vías aéreas, los hallazgos sugieren que las mediciones derivadas pueden ser usadas potencialmente como un marcador no invasivo en el asma para monitorizar la progresión de la enfermedad y la respuesta al tratamiento común y el novedoso. (42)

El remodelamiento de la vía aérea se había determinado solamente usando la examinación histológica, sin embargo, puede ahora ser posible determinar y cuantificar el grado de remodelamiento, así como el engrosamiento de la pared bronquial, valoración de la vía aérea pequeña, bronquiectasias, cambios enfisematosos con el uso de la TCAR con mucho mayor detalle que la tomografía computada convencional o la radiografía de tórax. ⁽⁴³⁻⁴⁵⁾

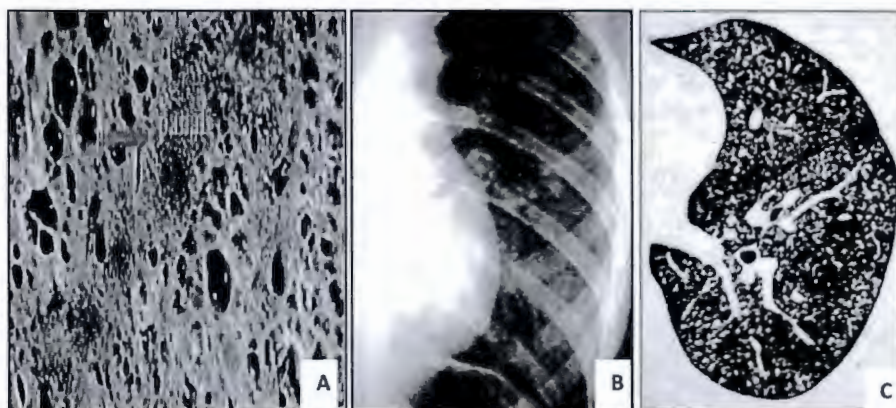


Fig.12.- A) Corte histológico, B) Radiografía de Tórax, C) TAC de pulmón (Fuente: Jose Vilar Samper Hospital Dr Peset Valencia, España)

SIGNOS DIRECTOS

Incluyen a) medición de la vía aérea y el engrosamiento de la pared bronquial evaluando el cociente de diámetros bronquiales de las arterias pulmonares adyacentes, y a la identificación en los cambios de la morfología bronquial, b) presencia de infiltrados centrolobulillares de localización peribronquiolar, c) dilatación de la luz bronquiolar. ^(36,37) o bronquiectasias definido como bronquio con un diámetro más grande al diámetro interno de la arteria pulmonar adyacente.

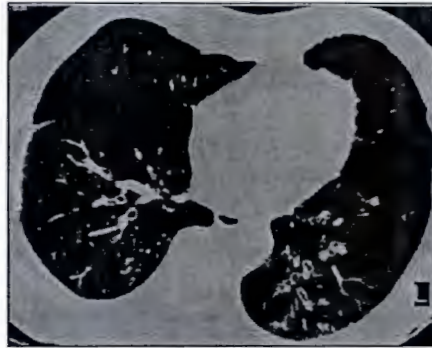

Fig. 13.- TCAR de pulmón.- con zonas de hipoatenuación y engrosamiento de las paredes bronquiales (Fuente:Jose Vilar Samper Hospital Dr Peset Valencia, España)

El uso inadecuado de la ventana en TCAR producirá un engrosamiento artificial de la pared bronquiolar que podrá ser erróneamente valorado como patológico.

El grosor de la pared bronquial en TCAR deberá estudiarse con un nivel de ventana entre -250 y -700 UH y una amplitud de ventana mayor de 1000 UH. Con una amplitud de ventana inferior a 1000 UH se producirá un engrosamiento artificial de la pared bronquial. ⁽⁴⁶⁾ La dilatación bronquial se puede también identificar con la presencia de las vías aéreas periféricas llenas de moco dando por resultado densidades de ramificación tubular ⁽⁴⁷⁾.

La tomografía computada de alta resolución tiene una sensibilidad del 74% una especificidad del 45% de identificar bronquiectasias. ⁽¹⁰⁾

Lynch y colaboradores han reportado uno o más dilataciones bronquiales en el 77% en pacientes asmáticos y el 7% en pacientes sanos. ⁽⁴⁷⁾

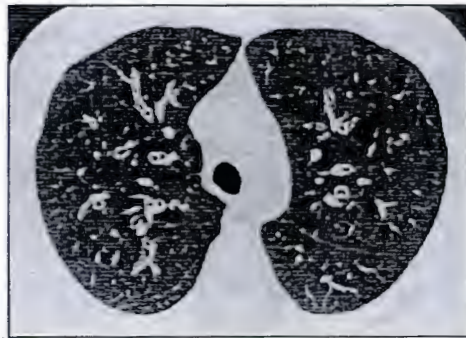

Fig. 14.- TCAR de pulmón. Los bronquios segmentarios de los lóbulos superiores están engrosados y dilatados y algunas de las vías aéreas están bronquiectásicas. (Fuente:Jose Vilar Samper Hospital Dr Peset Valencia, España)

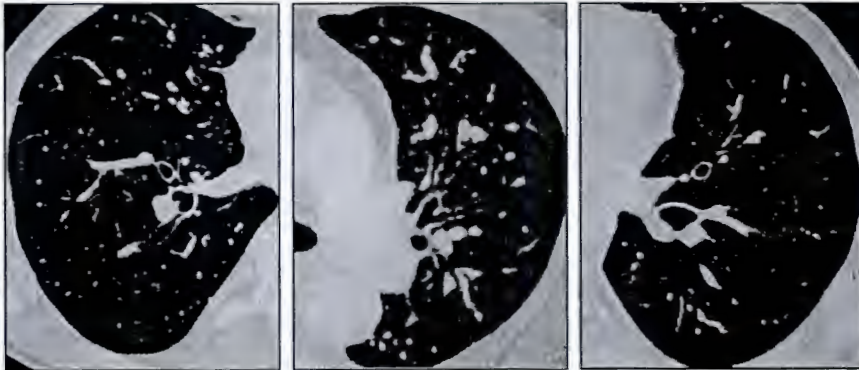


Fig. 15.- TCAR de tórax.-con pérdida de la relación arteria-bronquio que sugiere bronquiectasias cilíndricas (Fuente:Jose Vilar Samper Hospital Dr Peset Valencia, España)

SIGNOS INDIRECTOS

Incluyen a) focos de impactación de moco, el relleno de los bronquiolos por material mucosos y la presencia de inflamación peribronquiolar aparecen como pequeñas imágenes tubulares como ramificaciones similares morfológicamente a un "árbol en gemación"⁽⁴⁸⁾ b) identificación de un patrón de atenuación en mosaico.

Este último término se refiere a zonas hipodensas adyacentes a zonas de densidad normal en el parénquima pulmonar, que corresponden a zonas de disminución de la densidad pulmonar generalmente segmentarias o subsegmentarias, que estarían causadas por un mayor atrapamiento de aire. ^(49,50)

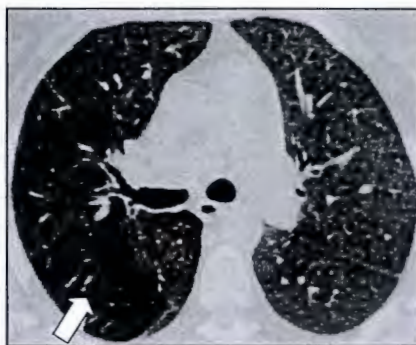


Fig. 16.- TCAR de pulmón.- Muestra patrón de atenuación en mosaico por zonas hipodensas entremezcladas con zonas de mayor densidad. (Fuente: Jose Vilar Samper Hospital Dr Peset Valencia, España)

Estos hallazgos solo se encuentran en pacientes con enfermedad pulmonar infiltrativa difusa o más raramente en hipertensión pulmonar embólica crónica.

En la mayoría de los casos la identificación de atrapamiento aéreo da por resultado un patrón de atenuación en mosaico pulmonar la cual requiere imágenes en espiración durante la cual las áreas de atrapamiento aéreo serán acentuadas.

La TCAR dinámica son cortes en espiración la cual es una técnica complementaria a la TCAR convencional que permite valorar signos radiológicos indirectos asociados a patología bronquiolar. En la mayoría de los individuos normales, la

densidad del parénquima pulmonar aumenta cuando se realizan cortes de tomografía computada en espiración forzada, debido a una mayor proporción entre los tejidos blandos y el aire.

El aumento medio de la densidad del parénquima pulmonar en las series espiratorias es de 200 UH. Este aumento de la densidad pulmonar no se producirá en aquellas situaciones patológicas que impidan una correcta expulsión del aire pulmonar (atrapamiento aéreo).

La aparición de múltiples áreas de atrapamiento aéreo será indicadores radiológicos indirectos, el atrapamiento aéreo puede pasar totalmente inadvertido en las series de TCAR realizadas en inspiración y únicamente se demostrará en las series espiratorias. ⁽⁵¹⁻⁵⁴⁾

Inicialmente se llevaron a cabo estudios en adultos en los cuales se midieron las dimensiones de las paredes de las vías aéreas tanto cualitativa como semicuantitativamente. Como resultado se halló una correlación entre el grado de engrosamiento bronquial y la gravedad de la enfermedad y de la obstrucción del flujo aéreo. ⁽⁵⁵⁻⁵⁸⁾

Los estudios efectuados en niños son escasos. Se demostró que el engrosamiento de las paredes bronquiales era significativamente superior en niños con asma difícil de tratar en comparación con lo observado en niños sanos. La medición del engrosamiento de la pared bronquial fue diferente en comparación con el procedimiento empleado en adultos y se basó en la cantidad de secciones bronquiales visibles transversales y longitudinales. ⁽⁶⁰⁾

En un reciente estudio prospectivo se utilizó un análisis cuantitativo por tomografía computada tridimensional para demostrar el engrosamiento de la vía aérea, en el que se correlacionó el engrosamiento epitelial de la vía aérea en pacientes con asma severo en el que se le realizaron biopsia endotraqueal.⁽⁶¹⁾

El grosor de pared de la vía aérea es quizás el método más confiable para determinar la progresión de remodelamiento de la vía aérea disminuyendo el espacio luminal en pacientes asmáticos. Este proceso histológico es el resultado en particular del engrosamiento de la membrana basal reticular debido a la inflamación crónica.⁽⁶¹⁻⁶³⁾

Parece sorprendente que mientras que no hay ninguna relación evidente entre la prevalencia de bronquiectasias y la gravedad del asma, si hay cierta correlación entre el engrosamiento de la pared bronquial y la gravedad del asma.⁽⁶¹⁾

En un estudio realizado por Aysola y colaboradores se determinó que el remodelamiento de la vía aérea por tomografía computada es diferente entre los subfenotipos severos del asma. (síntomas, número de exacerbaciones, función pulmonar, tratamiento a base de corticoide) por lo que el asma severo es una condición heterogénea, la relación que guarda lo clínico, lo fisiopatológico y la confirmación por medio de tomografía computada de alta resolución es por hoy mejor entendida.^(64,65)

Las áreas de disminución de la densidad de la tomografía computada de alta resolución que se pueden identificar en el asma agudo reflejan casi con seguridad la vasoconstricción hipóxica en zonas del pulmón que están hipoventiladas como consecuencia del broncoespasmo, esas zonas de atrapamiento aéreo son más evidentes y extensas en la tomografía computada espiratoria. ^(66,67) 66,67

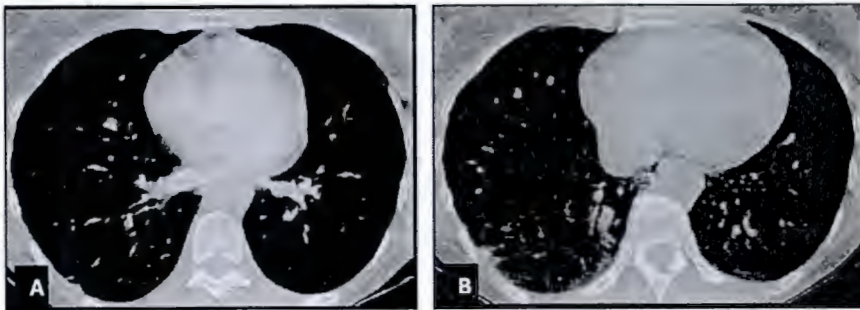


Fig.17.- TCAR de pulmón A) Inspiración B) Espiración (Fuente: Archivo Radiológico del INP)

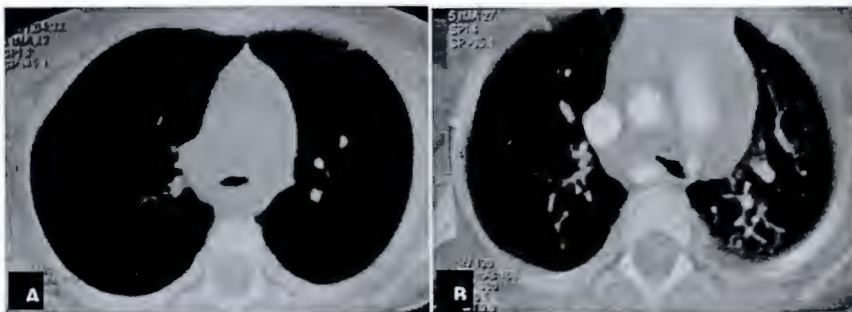


Fig. 18.- A) Imágenes axiales con ventana de alta resolución en donde se aprecia Fase de Inspiración en donde se observa luz real traqueal, B) Fase de Espiración con colapso traqueal (Fuente: Archivo Radiológico del INP)

En resumen los hallazgos en tomografía computada de alta resolución de pacientes en orden aproximado de prevalencia son:

- 1.- Engrosamiento de las paredes bronquiales
- 2.- Bronquiectasias cilíndricas
- 3.- Opacidades lineales gruesas
- 4.- Áreas de disminución de la densidad (patrón en mosaico)
- 5.- Impactación mucóide en los bronquios grandes
- 6.- Opacidades centrolobulillares pequeñas
- 7.- Consolidación del espacio aéreo

El Dr. Gupta y colegas han demostrado que las dimensiones de las vías aéreas evaluadas con la tomografía computada están asociadas con el empeoramiento de las funciones pulmonares y la inflamación de las vía aérea.

También observaron una reducción en el espesor de la pared de la vía aérea junto con reducción en los ataques de asma entre los pacientes con asma severa cuya inflamación de la vía aérea fue suprimida por la nueva terapia, dirigida contra el tipo específico de inflamación.

La capacidad de cuantificar objetivamente cambios estructurales diferentes en el asma usando la tomografía computada puede ayudar a diferenciar varios subtipos de enfermedad y ayudar a suministrar cuidado personalizado.

La tomografía computada de alta resolución espiratoria e inspiratoria es útil para determinar enfermedad de las vía aérea pequeña en el asma. ⁽⁶⁸⁾

De acuerdo con lo observado en adultos, el análisis cuantitativo del atrapamiento aéreo se correlaciona con la gravedad de la enfermedad y la obstrucción de la vía aérea periférica. ⁽⁶⁴⁾

También se sugirió que la tomografía computada de alta resolución es más sensible en comparación con los exámenes funcionales respiratorios para evaluar la enfermedad de la pequeña vía aérea. De hecho, los flujos espiratorios forzados son muy variables y se ven influidos por la obstrucción de la vía aérea y los cambios volumétricos. ⁽⁶⁹⁾

Los estudios dinámicos en concreto los de Brown y colaboradores, han utilizado de manera eficaz la capacidad de la tomografía computada de alta resolución de demostrar las alteraciones en respuesta a los fármacos. ^(70,71)

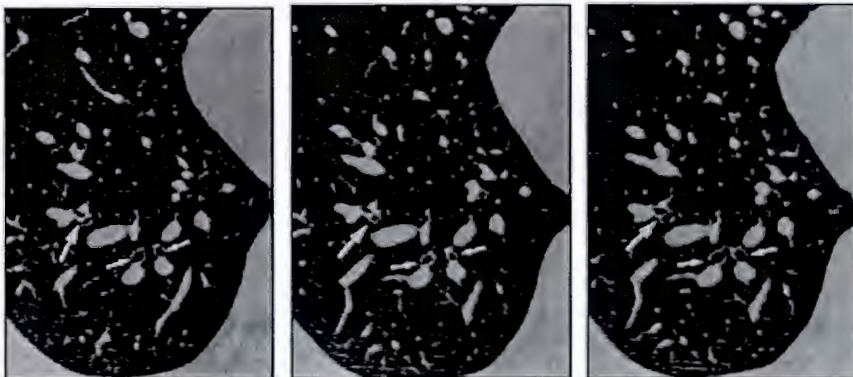


Fig. 18.- TCAR de pulmón. A)Basal B) Metacolina C) Salbutamol (Fuente: Beigelman-Audry et al Radiology 2002;223;181))

En otro estudio se comparó el atrapamiento aéreo observado mediante tomografía computarizada con la función pulmonar y el óxido nítrico espirado en niños con asma leve a moderada. Se obtuvo una imagen mediante tomografía computada de alta resolución al final de la espiración y se cuantificó el atrapamiento aéreo.

Como resultado se halló una correlación entre dicho atrapamiento y la capacidad pulmonar total. Además, el volumen gaseoso total se correlacionó inversamente con el VEF1/capacidad vital forzada y el FEF 25-75. Por lo que la tomografía computarizada puede emplearse para evaluar la eficacia del tratamiento farmacológico. ^(61,72)

Conclusión

El asma es un problema mundial que afecta en un alto porcentaje a la salud de la población infantil.

Las estrategias clásicas basadas en la monitorización de los síntomas y de la obstrucción bronquial pueden ser insuficientes en algunos casos. Esta falta de control puede llevar al denominado remodelamiento de la vía aérea, lo que puede suponer un empeoramiento a largo plazo del pronóstico del asma.

Por este motivo las nuevas estrategias basadas mediante estudios de gabinete sirven para la monitorización del asma, pudiendo tener éxito cuando se adapta a las necesidades de un individuo en particular basándose en el control de su enfermedad. ⁽⁷³⁾

La radiografía de tórax solo se deberá emplear para descartar otras etiologías y posibles complicaciones que conlleve esta enfermedad.

La nueva generación de tomografía computada de alta resolución es una herramienta muy valiosa en la práctica de la investigación clínica de las enfermedades respiratorias ya que permite una exploración más rápida, precisa, no invasiva.

Además puede ser útil en la determinación de qué pacientes pudieron beneficiarse más o menos en su tratamiento, puede ser complementaria en la evaluación clínica y broncoscópica rutinaria en pacientes asmáticos.

Sin embargo son necesarios estudios adicionales para validar los resultados obtenidos hasta el momento. La tomografía computarizada es difícilmente empleada de manera rutinaria para el tratamiento y seguimiento de los niños con asma debido a su costo y a la radiación. En consecuencia, su empleo debe restringirse a los pacientes con asma grave.

Los avances técnicos posibilitarán la detección de engrosamiento de la pared bronquial mediante métodos no invasivos en niños de edad preescolar. Además, serán útiles para seguir la progresión a largo plazo al administrar un tratamiento.

Sin embargo, debe destacarse que la tomografía computarizada siempre implicará la exposición a radiación del paciente. Esto justifica la creación de técnicas alternativas que no involucren radiación, como la resonancia magnética con helio 3 hiperpolarizado. ⁽⁷³⁻⁷⁶⁾

BIBLIOGRAFIA

- 1.- Del Rio-Navarro B, Del Rio-Chivardi JM, Berber A, Sienra-Monge JJ, Rosas-Vargas MA, Baeza-Bacab M. Asthma Prevalence in Children in North Mexico City and Comparison with other Latin American cities and regions. *Allergy Asthma Proc* 2006;27:334-40
- 2.- Beasley R. The Global Burden of Asthma Report, Global Initiative for Asthma (GINA). Available from <http://www.ginasthma.org> 2004.
Masoli M Fabian D, Holt S, Beasley R. The global burden of asthma: executive summary of the GINA Dissemination Committee report. *Allergy* 2004; 59(5):469-78.
- 3.- Consenso PRACTALL
- 4.- The Global Initiative for Asthma. Global strategy for asthma management and prevention: asix part asthma management program. Bethesda. MD: National Institutes of Health NHL:2002: publication 02-3659:93-172
- 5.- Eggleston PA, Ward BH, Pierson WE, Bierman CW, Radiographic abnormalities in acute asthma in children. *Pediatrics* 1974; 54:442-449.
- 6.- Cohn L, Elias JA, Chupp GL. Asthma: mechanisms of disease persistence and progression. *Annu Rev Immunol* 2004;22:789-815.
- 7.- Bousquet J, Jeffery PK, Busse WW, Johnson M, Vignola AM. Asthma. From bronchoconstriction to airways inflammation and remodeling. *Am J Respir Crit Care Med* 2000;161:1720-45.
- 8.- Guidelines for the diagnosis and management of asthma (1991). National Asthma Education Program, Expert Panel Report; National Heart, Lung, and Blood Institute, National Institutes of Health, Bethesda, Maryland. Publication No. 91-3042 (1991)
- 9.- James AL, Pare PD, Hogg JC. The mechanics of airway narrowing in asthma. *Am Rev Respir Dis* 1989;139:242-6
- 10.- Gupta, Sidiqi, Haldar. Qualitative Analysis of High Resolution Computed Tomography Scans in severe asthma, *Chest*, 2009;136:1521-1528
- 11.- Wong. Allergen-specific Th1 cells counteract efferent TH2 dependent bronchial hyperresponsiveness and eosinophilic inflammation partly via INF. *J. Immunol* 2001;166:207-217
- 12.- Tschumperlin DJ. Chronic effects of mechanical force on airways. *Annu Rev Physiol* 2006: 68:563-583

- 13.- Carroll N, Elliot J, Morton A, James A. The structure of large and small airway in nonfatal and fatal asthma. *Am Rev Respir Dis* 1993;147:405-10
- 14.- John Caffey. *Pediatric X Ray Diagnosis* 7th edition, Vol I 1978
- 15.- Apter AJ, Szefer SJ. Advances in adult and pediatric asthma. *J Allergy Clin Immunol* 2006;117:512-8.
- 16.- James A. Airway remodeling in asthma. *Curr Opin Pulm Med* 2005;11(1):1-6.
- 17.- Vignola AM, Mirabella F, Costanzo G, Di Giorgi R, Gjomarkaj M, Bellia V, et al. Airway remodeling in asthma. *Chest* 2003;123(3 Suppl):417S-22S
- 18.- Black JL. Asthma--more muscle cells or more muscular cells? *Am J Respir Crit Care Med* 2004;169 (9):980-1.
- 19.- Tschumperlin DJ. Chronic effects of mechanical force on Airways. *Annu Rev Physiol* 2006;68:563-583
- 20.- Woolcock A, Rebeck AS, Cade JF, et al. Lung volume changes in asthma measured concurrently by two methods. *Am Rev Respir Dis* 2002;104:703-709
- 21.- Wolfgang Dahnert, *Radiology Review Manual Fifth Edition*, Lippincott Williams Wilkins, 460.2002
- 22.- Pedrosa C y Casanova R. *Diagnóstico por imagen*. 1era. Edición. Tomo I. McGraw Hill Interamericana. España, 330-333. 1986.
- 23.- Cardell BS. Pathological findings in deaths from asthma. *Int Arch Allergy Appl Immunol* 1956;9:189-199
- 24.- Zieverink SE, Harper AP, Holden RW, et al. Emergency room radiography of asthma: an efficacy study. *Radiology* 1982;145:27-29
- 25.- Bush, *Diagnosis of asthma in children under five. Primary Care Respiratory Journal*;2007;16 (1) 7-15
- 26.- Gillies JD, Reed MH, Simons FE. Radiologic findings in acute childhood asthma. *J. Can Assoc Radiol* 1998;29:28-33
- 27.- Woods, Lynch. Asthma An Imaging Update. *Radiol Clin Am* 47;2009:17-329
- 28.- Kinsella M, Muller NL, Staples C, et al. Hyperinflation asthma and emphysema. Assessment by pulmonary function testing and computed tomography *Chest* 2004;94:286-289
- 29.- Petheram IS, Kerr IH, Collins JV. Value of chest radiographs in severe acute asthma. *Clin Radiol* 1981;32:281-282

- 30.- Royle H. X-ray appearances in asthma; a study of 200 cases. *Br Med J* 1952;1:577-580
- 31.- Blair DN, Coopage L, Shaw C. Medical imaging in asthma. *J. Thorac Imaging* 2006;1:23-35
- 32.- Genereux GP. Radiology and pulmonary immunopathological disease. In Steiner RE, ed. *Recent advances in radiology and medical imaging*, Edinburgh: Churchill Livingstone, 1983;213-240
- 33.- Hodson CJ, Trickey SE. Bronchial wall thickening in asthma. *Clin Radiol* 2000;11:183-191
- 34.- Webb WR, Muller NL, Naidich DP, Anatomía pulmonar normal. En Webb WR, Muller NL, Naidich DP, eds. *High Resolution CT o the lung 3rd ed.* Philadelphia:Lippincott Williams-Wilkis, 2003.pp 49-69
- 35.- Garcia-Pena P, Lucaya J. HRCT in children: technique and indications. *Eur Radiol* 2004;14 [suppl 4]:L13 -L30
- 36.- Hartman TE, Primack SL, Lee KS, Swensen SJ Muller NL, CT of bronchial and bronchiolar diseases, *Radiographics* 1994;14:991-1003
- 37.- Teel GS, Engeler CE, Tashjian JH, duCret RP. Imagings of small airway disease. *RadioGraphics* 1996;16:27-41
- 38.- Cardoso Lippincot Williams and Wilkins, Philadelphia, 1999 141-143
- 39.-Muller, Frase, Colman, *Radiologic Diagnosis of Diseases of the Chest*,2003, Elsevier España,
- 40.- Muller NL, Clinical value of high-resolution CT in chronic diffuse lung disease. *AJR Am Roentgenol* 1991; 157:1163
- 41.-Padley SPG, Adler, Muller NL. High resolution computed tomography f chest current indications. *J Thoracic Imaging* 1993:8-189-199
- 42.-James, King, The computed tomography Scan: A new Tool to Monitor Asthma Treatment?, *Am J Med* 2004;116:775-777.
- 43.- Grenier PA, Beigelman-Aubry, C, Fetita, et al. New frontiers in CT imaging of airway disease. *Eur Radiol* 2002; 12:1022-1044
- 44.- Wenzel S, Szeffler SJ. Managing severe asthma. *J Allergy Clin Immunol* 2006;117:508-11.
- 45.- Jongste JC. Surrogate markers of airway inflammation: inflammometry in pediatric respiratory medicine. *Paediatr Respir Rev* 2000;1:354-60

- 46.-Bankier AA, Fleishmann D, Mallek R, et al. Bronchial wall thickness:appropriate window settings for thin section CR and radiologic anatomic correlation. *Radiology* 1996;199:831-836
- 47.-Takemura M, Niimi A, Minakuchi M, et al. Bronchial dilatation in asthma: relation to clinical and sputum indices. *Chest* 2004; 125:1352–1358
- 48.- Laurent, Latrabe, Functional significance of air trapping detected in moderate asthma. *Eur Radiol* 2000;10:1404-1410
- 49.-Nakano Y, Muller NL, King GG, et al. Quantitative assessment of airway remodeling using high-resolution CT. *Chest* 2002; 122:271S–275S.
- 50.-Sharma V, Shaaban AM, Berges G, et al. The radiological spectrum of small airway diseases. *Semin Ultrasound CT MR* 2002; 23:339–351.
- 51.- Webb WR, Stern EJ, Kanth N, Gamsu G. Dynamic pulmonary CT findings in healthy adult men. *Radiology* 1993;186:117-124
- 52.- Stern EJ, Frank MS. Small airway disease of the lungs: findings at expiratory CT. *AJR* 1994;163:37-41
- 53.- Stern EJ, Muller NL, Swensen SJ, Hartman TE. CT mosaic pattern of lung attenuation; etiologies and terminology. *J Thorac Imaging* 1995;10:294-297
- 54.- Stern EJ, Swensen SJ, Hartman E, Frank MS. CT mosaic pattern of lung attenuation; distinguishing different causes. *AJR* 1995;165:813-816
- 55.-Niimi A, Matsumoto H, Takemura M, et al. Clinical assessment of airway remodeling in asthma: utility of computed tomography. *Clin Rev Allergy Immunol* 2004; 27:45–58.
- 56.- Mitsunobu F, Tanizaki Y. The use of computed tomography to assess asthma severity. *Curr Opin Allergy Clin Immunol* 2005;5:85-90.
- 57.-Saglani, Papaioannou,Koo, Ujita, Can HRCT de used as a marker of airway remodeling in hildren with asthma?, *Respiratory Research*, 2006;7:46-52
- 58.- Saglani S, Malmstroom K, Pelkonen AS, Malmberg Lp, Airway remodeling and inflammation in symptomatic infants with reversible airflow obstruction. *Am J Respiratory Crit Care med* 2005;171:722-727
- 59.-Jain N, Covar RA, Gleason MC, Newell JD Jr, Gelfand EW, Spahn JD. Quantitative computed tomography detects peripheral airway disease in asthmatic children. *Pediatr Pulmonol* 2005;40:211-217

- 60.-Pifferi M, Caramella D, Ragazzo V, Pietrobelli A, Boner AL. Low density areas on high-resolution computed tomograms in chronic pediatric asthma. *J Pediatr* 2002;141:104-8.
- 61.-Niimi A, Matsumoto H, Amitani R, et al. Airway wall thickness in asthma assessed by computed tomography. Relation to clinical indices. *Am J Respir Crit Care Med* 2000; 162:1518–1523.
- 62.- Kasahara K, Shiba K, Ozawa T, et al. Correlation between the bronchial subepithelial layer and whole airway wall thickness in patients with asthma. *Thorax* 2002; 57:242–246.
- 63.-Okasawa M. Muller NL, McNamara AE. Human airway narrowing measured using high resolution computed tomography. *Am J Respir Crit Care Med* 1996;154:1557-1562
- 64.- Aysola RS, Hoffman EA, Gierada D, et al. Airway remodeling measured by multidetector CT is increased in severe asthma and correlates with pathology. *Chest* 2008;134:1183–91.
- 65.-Gupta, Siddiqui, Pranab, Quantitative analysis of high-resolution computed tomography scans in severe asthma subphenotypes. *Thorax*. 2010 September; 65(9): 775–781.
- 66.- Zievrink SE. Harper AP, Holden RW, et al. emergency room radiography of asthma: an efficacy study. *Radiology* 1982;145:27-29
- 67.- Legge DA, Tiede JJ. Peters GA, et al, Death from tension pneumothorax and chlorpromazine cardiorespiratory collapse as separate complications of asthma. *Ann Allergy* 2003;27:23-29
- 68.-Role of small airways in asthma: Investigation using high-resolution computed tomography (*J Allergy Clin Immunol* 2006;118:1019-25.)
- 69.-Ueda T, Niimi A, Matsumoto H, Takemura M, Hirai T, Yamaguchi M, et al. Role of small airways in asthma: investigation using high-resolution computed tomography. *J Allergy Clin Immunol* 2006;118:1019-25.
- 70.- Brown RH, Herold CJ, Hirshman CA, et al. In vivo measurements of airway reactivity using high resolution computed tomography. *M Rev Resp Dis* 1991;144:208-212
- 71.- Brown RH, Zerhouni EA Mitzner W. Variability in the size of individual airways over the course of one year. *Am J Resp Crit Care Md* 2005;151:1159-1164
- 72.- Zeidler MR, Kleerup EC, Goldin JG, Kim HJ, Truong DA, Simmons MD, et al. Montelukast improves regional air-trapping due to small airways obstruction in asthma. *Eur Respir J* 2006;27:307-15

73.-Louis R, Lau LC, Bron A, Roldaan A, Radermecker M, Djukanovic R. The relationship between airways inflammation and asthma severity. Am J Respir Crit Care Med 2000;161:9-16

74.- Zeidler MR, Kleerup EC, Goldin JG, Kim HJ, Truong DA, Simmons MD, et al. Montelukast improves regional air-trapping due to small airways obstruction in asthma. Eur Respir J 2006;27:307-15

75.- Ketai L, Coutsiat C, Williamson S, Coutsiat V. Thin-section CT evidence of bronchial thickening in children with stable asthma: bronchoconstriction or airway remodeling? Acad Radiol 2001;8:257-64.

76.-Journal of Allergy and Clinical Immunology 119(4):808-810 Abr, 2007

I N P
CENTRO DE INFORMACION
Y DOCUMENTACIÓN