



UNIVERSIDAD NACIONAL AUTONOMA DE MEXICO

**FACULTAD DE MEDICINA
DIVISIÓN DE ESTUDIOS DE POSTGRADO E INVESTIGACIÓN
INSTITUTO NACIONAL DE PEDIATRIA
SECRETARIA DE SALUD**

**MALFORMACIONES CONGÉNITAS BRONCOPULMONARES EN
EL INSTITUTO NACIONAL DE PEDIATRIA. LA EXPERIENCIA DE 38 AÑOS.**

T E S I S

**QUE PARA OBTENER EL DIPLOMA DE ESPECIALISTA EN:
NEUMOLOGÍA PEDIÁTRICA**

**P R E S E N T A:
DIANA PATRICIA PLASCENCIA ESPARZA**


**TUTOR DE TESIS
DR. LORENZO FELIPE PEREZ FERNANDEZ
COTUTOR Y ASESOR METODOLÓGICO
DR. IGNACIO MORA MAGAÑA**



MÉXICO, D.F.

2010

**MALFORMACIONES CONGÉNITAS BRONCOPULMONARES EN EL
INSTITUTO NACIONAL DE PEDIATRÍA. LA EXPERIENCIA DE 38 AÑOS.**




Dr. José N. Reyes Manzur
Director de Enseñanza



Dra. Mirella Vázquez Rivera

Jefe del Departamento de Pre y Posgrado




Dr. Lorenzo Felipe Pérez Fernández

Profesor Titular del Curso de Especialización en Neumología Pediátrica
y Tutor de Tesis



Dr. Ignacio Mora Magaña



Jefe del Departamento de Metodología de la Investigación
Co-tutor de Tesis

Agradecimientos:

A Dios, por permitir que mis sueños se vayan
realizando uno a uno.

A mis Padres, impulsores de mis sueños y por su apoyo
siempre incondicional.

A mis pequeñas Alexia y Diana, a mi Esposo Alejandro,
por su paciencia , por ser la fuerza que me impulsa cada día.

A mis hermanos, por su cariño, apoyo.

A mis profesores Dr. Lorenzo Felipe Pérez Fernández
Dr. Francisco Cuevas Schacht
Dra. Adriana Alva Chaire
Dr. David Tejada Tapia
por su enseñanza para forjarme como Neumólogo Pediatra

INDICE

Resumen.....	1
Introducción.....	2
Pregunta de Investigación.....	24
Justificación.....	24
Objetivos.....	25
Materiales y métodos.....	26
Resultados.....	33
Discusión.....	37
Conclusiones.....	43
Bibliografía.....	45
Anexo 1.....	50
Anexo 2.....	60

Malformaciones congénitas broncopulmonares en el Instituto Nacional de Pediatría. La experiencia de 38 años.

Dra. Diana Patricia Plascencia Esparza*, Dr. Lorenzo Felipe Pérez Fernández**,
Dr. Ignacio Mora Magaña. ***

*Medico residente de segundo año de neumología pediátrica INP (Tesisista)

**Profesor Titular del curso de neumología pediátrica INP (Tutor)

***Jefe del Departamento de Metodología de la Investigación INP (Co-Tutor)

RESUMEN

Los errores de la embriogénesis de los órganos del tórax dan lugar a un amplísimo espectro de anomalías o malformaciones congénitas broncopulmonares cuya expresión clínica es polimorfa.

Las anomalías congénitas del aparato respiratorio comprenden anormalidades del desarrollo a nivel de los bronquios, parénquima pulmonar y/o diafragma. Algunas se presentan como síndromes clínicos característicos, mientras otras se consideran variantes anatómicas que no requieren tratamiento. Generalmente se presentan con cuadros de dificultad respiratoria en el neonato, como síndrome de supuración broncopulmonar crónica en niños mayores o bien como un hallazgo casual en adultos asintomáticos o bien con historia de neumonía recurrente unifocal.

Se trata de entidades nosológicas relativamente infrecuentes, razón por la cual no es fácil contar con series numéricamente significativas. Los informes de la literatura especializada, por lo demás cuantiosa, se refieren en su mayoría a casos aislados o a presentaciones que interesan por su complejidad o rareza.

Los estudios de imagen con tecnología de punta como tomografía axial computarizada, con reconstrucción de la vía aérea, angiotomografía, ultrasonido doppler a color, permiten evitar los antiguos estudios invasivos.

El diagnóstico de certeza se establece conjuntando el cuadro clínico, los estudios de imagen, la exploración quirúrgica y el estudio anatomopatológico. La morbilidad y la mortalidad se relacionan directamente con malformaciones congénitas mayores e hipertensión arterial pulmonar.

INTRODUCCION

Definición

Por congénito entendemos aquello que es innato, connatural que nace con uno. Las lesiones o malformaciones que existen desde el momento del nacimiento, sean congénitas o no.¹

Epidemiología

En la literatura internacional especializada se menciona que, el 3% de los recién nacidos vivos presenta anomalías morfológicas. En México las malformaciones congénitas en general, deformidades y anomalías cromosómicas ocupan el lugar número 14 dentro de las principales causas de egresos hospitalarios. En el Instituto Nacional de Pediatría, el informe anual 2007, reporta que las malformaciones congénitas, deformidades y anomalías cromosómicas tienen una tasa de 16 por cada 100 egresos. No existen estadísticas nacionales ni internacionales de malformaciones congénitas broncopulmonares.^{2, 3}

Embriología

Muchos eventos que ocurren durante la vida fetal y postnatal temprana, tienen influencia en la salud respiratoria del niño y del adulto. El estudio del desarrollo pulmonar constituye una atractiva y dinámica área de investigación constante.³

El desarrollo pulmonar constituye un proceso altamente organizado, en el cual las interacciones del mesenquima con el epitelio controlan y coordinan múltiples factores regulatorios, los que son necesarios para la adecuada formación y crecimiento del pulmón. Diversos factores tanto endógenos como exógenos pueden alterar este delicado equilibrio, lo que conduce a desordenes en el crecimiento, maduración o función de los tejidos en formación.^{3, 4}

Para que exista un normal desarrollo pulmonar, es fundamental la presencia de movimientos respiratorios fetales, un adecuado espacio intratorácico, fluido entra y

extrapulmonar en volumen suficiente y una adecuada irrigación. La salud materna en aspectos tales como nutrición, factores endocrinos, consumo de tabaco y morbilidades tanto relacionadas con el embarazo (diabetes gestacional, síndrome hipertensivo) como no relacionadas con él-también influyen sobre el desarrollo del feto.³

El desarrollo pulmonar se divide en cuatro etapas:

a) Periodo embrionario: 3-7 semanas, aquí el brote pulmonar se origina a partir del endodermo del intestino primitivo anterior, como un divertículo ventral, alrededor del día 24-26 de la gestación, que penetra al mesenquima circundante y crece por divisiones dicotómicas asimétricas en dirección caudal, para formar las estructuras proximales del árbol traqueobronquial. El epitelio del árbol respiratorio, desde las vías aéreas centrales hasta los neumocitos que recubren los alvéolos, se derivan de este brote, mientras que el cartílago, músculo liso, tejido conectivo, y vasculatura pulmonar tienen su origen en el mesenquima, al final de esta etapa ya pueden ser reconocidos los 19 segmentos pulmonares.⁴

El mesenquima que rodea los brotes pulmonares contienen un número de células, productoras de marcador de células endoteliales (CD31), indicando el origen de los futuros capilares. Para el día 34 de gestación ya se ha formado una red de capilares alrededor de cada bronquio principal y este plexo se comunica en dirección cefálica con el saco aórtico.

b) Periodo pseudoglandular. Que va de la 7 a 17 semanas. Se desarrolla el sistema de conducción, integrado por los bronquios, los bronquiolos y bronquiolos terminales, pero no es posible aun la respiración. El nombre de esta etapa deriva del aspecto glandular en los estudios histológicos, ya que los bronquiolos terminan en forma ciega en el estroma primitivo. En este periodo, la vasculatura se ramifica, siguiendo la vía aérea, que actúa como un molde. La vasculogénesis continua hasta semana 17, el cabo de la cual

todas las vías aéreas preacinarias y sus respectivas venas y arterias ya se han formado.^{4, 5}

c) Periodo canalicular. De la 17 a 27 semanas, en este crecen la luz de los bronquios y de los bronquiolos terminales y el tejido pulmonar. Aparecen los primeros componentes que intervienen en la ventilación pulmonar, los bronquiolos respiratorios, a continuación cada uno de ellos se divide en tres a seis conductos tubulares que se llaman conductos alveolares. Hacia el final del periodo canalicular ya es posible la respiración porque se desarrollan algunos sacos terminales de pared delgada. El epitelio cuboidal se diferencia y los ductos alveolares están revestidos de células alveolares (neumocitos) tipo II, que recubrirán los sacos distales adelgazándose en la medida que se relacionan estrechamente con los capilares. Hacia las 24 semanas de gestación, ya se han establecido la barrera alveolo capilar, con un grosor similar al del adulto (0.2 mm), los neumocitos se preparan para sintetizar surfactante. Los capilares en esta etapa se forman por angiogénesis.

d) Periodo sacular. Desde las 28 a las 36 semanas. En esta etapa continua la división de la vía aérea periférica. Cada bronquiolo Terminal ha originado 3 generaciones de bronquiolos respiratorios, los cuales originan una generación de ductos transitorios, que desembocan en los sáculos terminales, de este modo aumenta el tamaño de la vía aérea y crece la superficie de intercambio gaseoso en la medida que la pared continua adelgazándose (septos primarios). Las células epiteliales alveolares tipo II o neumocitos producen el factor tensioactivo pulmonar. Los alvéolos comienzan a aparecer después de las 30 semanas y junto a ellos se van desarrollando los pequeños vasos pre y post capilares.

e) Periodo alveolar. 36 semanas a 2-3 años postnatal. En este período hay una marcada proliferación de todos los tipos celulares. Al nacer, se encuentra casi la sexta parte del número de alvéolos del adulto, cuya cifra aumenta hasta los 8 años de edad.^{4, 5}

I. ETAPAS DEL DESARROLLO PULMONAR

FASE	EDAD	
	GESTACIONAL O POSTNATAL	PRINCIPALES EVENTOS
Embrionaria	3 - 7 semanas	Desarrollo de las vías aéreas mayores.
Pseudoglandular	7 - 17 semanas	Aparición de circulación pulmonar (vasculogénesis) Desarrollo del árbol bronquial hasta nivel de bronquiólos terminales (preacinar). Crecimiento vascular sigue al de la VA.
Canalicular	17 - 27 semanas	Formación de acinos. Crecimiento del lecho capilar (angiogénesis). Diferenciación epitelial, aparece el surfactante.
Sacular	28 - 36 semanas	Formación de los espacios aéreos transitorios. Depósito fibras elásticas en futuros septos secundarios.
Alveolar	36 semanas -2 a 3 años	Aparición de septos secundarios, formación de alvéolos.
Maduración microvascular	0 - 3 años	Adelgazamiento de la pared interalveolar; fusión de la bicapa capilar a una singular.
Hiperplasia activa	0 - 3 años	Aumenta el número de alvéolos, poco cambio en su tamaño.
Hipertrofia	3 - 8 años	Aumento del tamaño alveolar, con crecimiento celular mayor al corporal.

II. ETAPAS DEL DESARROLLO PULMONAR, EN QUE SE GENERAN CIERTAS MALFORMACIONES CONGENITAS, ASOCIADAS A DESARROLLO PULMONAR ANOMALO	
1. Embrionario	Estenosis laríngea o traqueal
	Traqueomalacia y broncomalacia
	Malformaciones bronquiales
	Pulmón en herradura
	Malformaciones arterio-venosas
	Quistes pulmonares congénitos (incluye Q. broncogénico)
	Fístula traqueoesofágica
	Agenesia pulmonar, laríngea o traqueal
2. Pseudoglandular	Malformación adenomatoídea quística
	Hipoplasia pulmonar
	Quistes pulmonares
	Linfangectasia pulmonar congénita
	Hemia diafragmática congénita
	Secuestro pulmonar
3. Canalicular	Hipoplasia pulmonar
	Displasia acinar
4. Sacular-alveolar	Hipoplasia pulmonar
	Displasia acinar
	Displasia alveolo-capilar

Una de las descripciones de cómo suceden las malformaciones congénitas, se basa en la teoría de la malinosculacion descrita por los doctores Clements y Warner. El termino malinosculacion (latín: mal-anormal ósculo-boca, orificio describe la formación anormal de comunicaciones, aberturas o anastomosis, aplicadas especialmente a comunicaciones usuales existentes como vasos sanguíneos u estructuras tubulares (vía aérea) que se ponen en contacto entre si. La malinosculacion pulmonar describe simplemente la conexión anormal de uno o más componentes del complejo bronco-pulmonar-vascular. De acuerdo a lo anterior puede existir una alteración de tipo malisnoculacion a nivel del árbol bronquial o de los vasos arteriales o de ambos, por lo que puede haber varias combinaciones de estas malformaciones como: 6

1. Malinosculacion traqueobroncopulmonar: ausencia o anormalidad de la vía aérea con suplencia arterial normal.
2. Malinosculacion arterial pulmonar: suplencia arterial anormal a un área del pulmón con vía aérea broncopulmonar normal.
3. Malinosculacion broncoarterial pulmonar: combinación de conexiones anormales bronquiales o vasculares.

Malisnoculacion traqueobroncopulmonar

Comunicación anormal de la vía aérea desde la tráquea a los alvéolos. Esta disrupción puede ser completa (p.e. atresia) o incompleta (p.e estenosis). La lesión puede se localizada o extenderse distalmente. Puede ser dividida en las que afectan las vías aéreas proximales (malisnoculacion traqueopulmonar) como estenosis traqueal y quistes traqueales y las que afectan las vías aéreas dístales (malinosculacion broncopulmonar). Este grupo incluye lesiones tales como estenosis bronquial, quistes broncogénicos y lesiones parenquimatosas como malformación adenomatoidea quística, enfisema lobar congénito, quistes congénitos pulmonares, bronquiectasias congénitas. Cada una de las entidades

anteriores puede asociarse a anomalías del drenaje venoso del parénquima pulmonar.⁶

Malisnoculación arterial pulmonar

Se refiere a una suplencia arterial sistémica aberrante que irriga una aérea pulmonar por lo demás común. La mayoría de estas lesiones se asocian a anomalías traqueobroncopulmonares de las vías aéreas que se clasifican en la siguiente categoría:

Malinosculación broncoarterial broncopulmonar

Consiste en la anomalía tanto de la vía aérea broncopulmonar como de la suplencia arterial. La anomalía en la comunicación broncopulmonar puede ir desde la ausencia de conexión con la finalización de un bronquio ciego (agenesia) o membrana atresica, hasta una permeabilidad aparentemente normal. Puede también ocurrir patrones de ramificación anormal, número reducido de ramas bronquiales o hipoplasia generalizada. La suplencia arterial aberrante puede provenir de uno o más troncos usualmente de la aorta torácica o abdominal. Las entidades encontradas en este grupo incluyen el secuestro pulmonar y quistes pulmonares con suplencia arterial sistémica. Cada una de estas lesiones puede asociarse a anomalías del drenaje venoso (p.e. síndrome de cimitarra).⁶

Durante el desarrollo embriológico puede entonces presentarse una lesión tal como un trauma localizado, isquemia, infección, adhesiones o alguna lesión no específica que ocasiona una malisnoculación; sin embargo no es solo la naturaleza de la lesión, sino el tiempo y la severidad lo que determina la morfología de la malformación.⁷

Con base en lo anterior, las opciones patológicas posteriores a una lesión de un bronquio en desarrollo serían 5:

1. Que el desarrollo del bronquio y su arteria estén completamente abolidos, permitiendo la agenesia del pulmón, lóbulo o segmento. El tiempo de aparición determinara que tan distal sea la lesión.
2. Que la lesión sea menor, resultando una anomalía localizada seguida de un desarrollo normal del árbol bronquial distal, parénquima pulmonar y arteria pulmonar. El resultado será la estenosis bronquial o quiste broncogénico.

Que no haya interferencia en el desarrollo del árbol bronquial pero si en la arteria pulmonar.

Que la lesión sea tan severa que interrumpa el desarrollo de la vía aérea como de la arteria pulmonar, así la circulación sistémica suple el área del parénquima anormal. Esta es la malinosculacion combinada broncoarterial que corresponde al clásico secuestro pulmonar.⁷

Que aunque haya una disrupción considerable o completa de la conexión traqueobronquial, la arteria pulmonar continúe su desarrollo e irrigue el segmento pulmonar anormal. Esta sería una malisnocolacion traqueopulmonar o broncopulmonar con suplencia arterial normal, tales como quistes congénitos pulmonares y malformación adenomatoidea quística. También corresponderían a este grupo lesiones periféricas de los bronquiolos terminales, bronquiolos respiratorios y alvéolos, tal como el enfisema lobar congénito, que sugieren un efecto tardío del desarrollo.⁷

ANATOMIA

Estructura de la tráquea y bronquios. La tráquea va desde la laringe hasta el nivel de la cuarta vértebra dorsal en donde se divide en los dos bronquios principales que entran en los pulmones derecho e izquierdo, los cuales a su vez se dividen en bronquios segmentarios, bronquiolos terminales y bronquiolos respiratorios hasta llegar a los alvéolos.⁶

Segmentos broncos pulmonares. Se puede definir un segmento bronco pulmonar como la porción de pulmón que depende de la ramificación Terminal de un

bronquio lobar. Por lo general, la arteria que irriga un segmento tiende a seguir el bronquio segmentario. Las venas segmentarias se encuentran la periferia del segmento y por tanto, pueden ayudar a delimitarlo.⁶

Pulmón derecho. El bronquio principal derecho da lugar a tres bronquios lobares, superior, medio e inferior. El lóbulo superior derecho tiene tres divisiones el segmento apical, el posterior y el anterior. El lóbulo superior medio se ramifica en dos bronquios segmentarios que son el lateral y el medial y el lóbulo inferior da origen a cinco segmentos, el superior, el medio, anterior, lateral y posterior.⁶

Pulmón izquierdo. El bronquio principal izquierdo es más largo que el derecho y no se encuentra tan directamente alineado con la tráquea. Se divide en dos lóbulos el superior e inferior. El superior se divide en un tronco bronquial superior, un bronquial inferior o singular. La división superior del lóbulo superior tiene dos segmentos, el segmento apical posterior y el segmento anterior. La división lingular o inferior tiene dos segmentos superior e inferior. El lóbulo inferior consta de cuatro segmentos, el superior, el antero medial, lateral y posterior.⁶

Diafragma. Es un tabique músculo tendinoso que separa la cavidad torácica de la abdominal, forma por lo tanto el suelo de la cavidad torácica. Tiene tres orificios por los que se comunica el tórax con el abdomen, a través de ellos pasan varias estructuras, el hiato aórtico, el hiato esofágico y el orificio para la vena cava inferior.⁶

Irrigación. El pulmón es irrigado por dos sistemas arteriales, el pulmonar y el bronquial y esta drenado por dos sistemas venosos el pulmonar y el bronquial verdadero. Las arterias bronquiales nacen de la aorta e irrigan el plexo capilar en toda la extensión de la pared de la vía aérea desde el hilio hasta el bronquiolo respiratorio. Las venas pulmonares drenan las regiones irrigadas por la arteria pulmonar y la arteria bronquial. Las venas bronquiales verdaderas drenan solo la

región perihiliar, irrigada principalmente por la arteria bronquial y desembocan en el sistema ácidos y en la aurícula derecha.⁶

Nomenclatura y clasificación.

Los autores han propuesto múltiples clasificaciones de acuerdo a diversos factores como son el tejido donde presumiblemente se origina la malformación, las características anatómicas, el grado y el tipo de las alteraciones funcionales y desde luego la descripción de la imagen radiológica, todo lo cual ha dado lugar a una nomenclatura igualmente variada, compleja difícil de entender y de aplicar en el proceso diagnóstico y terapéutico.^{8, 10, 11, 12}

Malformaciones traqueo bronquiales o de segmentación

La agenesia de la tráquea corresponde necesariamente al material de autopsia.

La atresia y las estenosis congénitas de la tráquea y el resto del árbol traqueo bronquial, con todo y ser infrecuentes, si se encuentran presentes en el material clínico. Se trata de neonatos que, desde la primera respiración presentar estridor áspero, bifásico, que no desaparece con los cambios de posición del cuello. Tiro supraesternal e intercostal bilateral, retención de secreciones bronquiales que eventualmente se infectan y severa dificultad respiratoria. Las radiografías simples de tórax y cuello en incidencia frontal y lateral son de gran utilidad en el estudio de la luz de la vía aérea, desde el espacio supraglótico hasta los bronquios principales derecho e izquierdo.^{7, 11}

La tomografía computarizada y la angiotomografía precisa con detalle el calibre, aspecto y longitud de la estenosis y la eventual asociación con otras malformaciones asociadas, especialmente cardiovasculares.⁸

El tratamiento de las estenosis segmentarias es la resección de la porción malformada con anastomosis termino-terminal, en una extensión que puede incluir hasta dos o más cartílagos traqueales. Las estenosis múltiples en forma de rosario que incluyen ambos árboles bronquiales son incompatibles con la vida. El trasplante pulmonar es un recurso aun no implementado en nuestro medio.^{7, 8}

El bronquio traqueal o bronquio de cerdo es la malformación traqueo bronquial más frecuente cuando se contabilizan los casos asintomático casualmente descubiertos en grandes series de estudios broncoscopicos. Se describe como un bronquio que nace de la porción derecha del extremo inferior de la tráquea, uno o dos centímetros por arriba de la carina principal. Cuando este bronquio ventila la totalidad del lóbulo superior o algunos de sus tres segmentos se le llama bronquio lobar, cuando es independiente del lóbulo superior se le llama bronquio supernumerario y cuando en termina en fondo de saco se denomina divertículo traqueal.^{8, 12}

La sospecha fundada de bronquio traqueal se establece en presencia de neumonía recurrente, homofocal, en el vértice del pulmón derecho y también en pacientes que desarrollan atelectasia del lóbulo superior derecho consecutivo a intubación endotraqueal. El diagnostico de certeza se establece por broncoscopio y la broncografía, sin embargo el tomograma computado con reconstrucción tridimensional de la vía aérea y endoscopia virtual han sustituido a la broncografía tradicional con la ventaja de ser menos invasivo.⁸

El bronquio traqueal asintomático, casualmente descubierto, no es tributario de tratamiento. Los casos sintomáticos se tratan necesariamente con resección quirúrgica. ⁸

En la malformación descrita como bronquio esofágico se encuentra que una porción del parénquima pulmonar se comunica directamente a la luz del esófago por medio de un bronquio perfectamente formado. Es una anomalía infrecuente. Se ubica, como la mayoría de las malformaciones pulmonares, en el hemitórax derecho. Se asocia con malformaciones cardiovasculares mayores y se manifiesta desde el nacimiento con síntomas cardiopulmonares graves. En la radiografía de tórax se encuentra una opacidad completa del hemitórax derecho y en el esófagograma es posible identificar la comunicación bronquial. El diagnostico se

confirma con broncoscopio, panendoscopia, broncografía, angiotomografía y por los hallazgos transoperatorios. El tratamiento consiste en la resección quirúrgica.^{8, 13}

El bronquio puente es una malformación poco frecuente, en la cual ambos pulmones están conectados entre si por un bronquio que se localiza en situación distal a la carina principal, es decir, a la vía aérea normal. Se asocia con varias malformaciones congénitas mayores en diversos aparatos y sistemas de manera que es prácticamente incompatible con la vida, sin embargo, es importante saber que se han informado casos aislados de tratamiento quirúrgico exitoso.⁸

El bronquiocelo o mucocelo es una forma de atresia bronquial en la cual, la porción proximal de un bronquio lobar o segmentario termina en un fondo de saco de manera que no se comunica con la vía aérea central o proximal. El fondo de saco bronquial se llena de secreción mucosa que eventualmente se infecta. Los alvéolos correspondientes a la región anatómica afectada son ventilados por vías colaterales, lo cual da lugar a un área de sobre distensión pulmonar localizada. El resto de las estructuras distales es normal, sin embargo puede encontrarse asociada a otras anomalías congénitas. Se trata de una malformación poco frecuente que en la clínica se expresa por sintomatología y signología respiratoria sugestiva de un proceso neumónico persistente y recurrente. La imagen radiológica es variable. Los autores informan que en niños pequeños se manifiesta como una opacidad parahiliar con densidad de contenido líquido. En adultos se interpreta como un nódulo pulmonar solitario.^{8, 9}

Anomalías de detención del desarrollo pulmonar

Puede producirse tres grados diferentes de detención del desarrollo de los pulmones 1) agenesia en la cual hay una ausencia completa de un pulmón o de ambos y ninguna señal de aporte bronquial o vascular o de tejido parenquimatoso, 2) aplasia, en la cual se encuentra una supresión total, excepto de un bronquio

rudimentario que termina en una bolsa ciega y no existen vasos pulmonares ni parénquima y 3)hipoplasia en la cual el pulmón está completamente formado, pero es de tamaño reducido contiene todos los elementos que le corresponden.8,9

Agenesia pulmonar

Por agenesia pulmonar proponemos entender la falta de todo un pulmón incluyendo el bronquio principal o bronquio fuente. También se menciona en los textos la falta congénita de un lóbulo, e incluso la falta total de ambos pulmones, obviamente incompatible con cualquier halito de vida. Se trata de una malformación poco frecuente, habitualmente asociada a múltiples malformaciones mayores en los aparatos: cardiovascular, digestivo, genitourinario, músculo esquelético y en el diafragma. Se manifiesta en la clínica desde el momento del nacimiento por cianosis y dificultad respiratoria grave, con o sin insuficiencia cardíaca. La sospecha fundada de esta malformación se establece con la radiografía frontal de tórax donde se observa una opacidad completa del hemitórax derecho, con desplazamiento del corazón y de los órganos mediastinales hacia el mismo lado lo cual podría sugerir atelectasia, sin embargo la sombra hepática se encuentra desplazada hacia arriba, las vísceras huecas abdominales se proyectan en el reborde costal derecho y los espacios intercostales se muestran amplios con respecto a los correspondientes en el lado izquierdo. El diagnóstico de certeza se establece por broncoscopio, broncografía y angiotomografía. La serie esofagogastroduodenal, el gammagrama pulmonar perfusorio y el ultrasonido doppler con medición de la presión arterial pulmonar permiten diagnosticar o descartar malformaciones asociadas, el tratamiento de esta malformación es el de las enfermedades asociadas.8, 9

Aplasia pulmonar

Por aplasia pulmonar se entiende, la presencia de un esbozo broncopulmonar hiliar, rudimentario no funcional. Las consideraciones mencionadas para la agenesia pulmonar aplican de igual manera para la aplasia, es decir, se trata de una malformación poco frecuente, que se localiza preferentemente en el lado derecho y que se acompaña de malformaciones mayores que con frecuencia son incompatibles con la vida. Se debe agregar que el esbozo broncopulmonar aumenta el espacio muerto anatómico además de funcionar como un cortocircuito arteriovenoso y de constituirse en un reservorio de secreciones que eventualmente se infectan. En la broncoscopia es posible observar una estructura malformada correspondiente al bronquio principal derecho. La broncografía confirma esta malformación. El esofatograma, la angiotomografía, el ultrasonido doppler, el gammagrama perfusorio y en su caso el estudio hemodinámico con angiografía completan el estudio. El tratamiento de los casos sintomáticos es la resección quirúrgica y la reconstrucción de las áreas malformadas siempre y cuando el corazón y el pulmón contralateral se encuentran estructural y funcionalmente sanos. 8, 9

Hipoplasia pulmonar

Por hipoplasia pulmonar entendemos la presencia de un pulmón de aspecto normal, pero pequeño. El aspecto de la superficie, el color, la forma, la consistencia, la disposición de las cisuras y la segmentación bronquial son completamente normales. Cuando por razones justificadas se ha tomado biopsia de un pulmón hipoplásico el estudio histológico del parénquima es igualmente normal. El tamaño del pulmón se encuentra armónicamente disminuido. Son causa de hipoplasia pulmonar los factores que de manera directa o indirecta impiden el desarrollo del pulmón durante la vida intrauterina. 8, 9

En la práctica se distinguen dos tipos de hipoplasia pulmonar:

- A. La que no interfiere con la función respiratoria.

B. La que determina insuficiencia respiratoria.

En el primer grupo de pacientes, una vez corregido el defecto diafragmático se coloca una sonda pleural conectada a un sistema de sello de agua sin succión, por unas cuantas horas, de manera de propiciar la reexpansión gradual del pulmón. Es posible que persista un pequeño neumotórax que siempre termina por desaparecer.¹²

En el segundo grupo de pacientes está indicada la resección quirúrgica del pulmón hipoplásico porque interfiere con la función respiratoria.¹²

Malformaciones congénitas pulmonares

Secuestro pulmonar:

El secuestro pulmonar se describe como una masa de parénquima pulmonar intra o extralobar, sin conexión con la vía aérea y con irrigación arterial sistémica. Se distinguen dos formas de secuestro de acuerdo con su localización anatómica: 13, 14,15

El secuestro intralobar se encuentra en el interior de un lóbulo pulmonar, habitualmente el lóbulo inferior izquierdo, sin una marcada separación anatómica con el parénquima pulmonar secuestrado, por lo tanto, la circulación de retorno drena a través de las venas pulmonares.

El secuestro extralobar se encuentra por fuera del pulmón propiamente dicho, se muestra recubierto por su propia pleural visceral y la circulación de retorno drena a través de la vena hemiacigos y en muy raras ocasiones a través de la vena cava inferior. La localización de los secuestros pulmonares es mucho más frecuente en el hemitórax izquierdo, en la región basal y posterior.^{12, 14,16}

El secuestro extralobar se manifiesta al nacimiento o en edades muy tempranas con signos de dificultad respiratoria y la radiografía de tórax que muestra una imagen sugestiva de tumoración basal y posterior izquierda, con moderado desplazamiento de los órganos mediastinales. En ocasiones la imagen radiológica sugiere derrame pleural. Si se toma una muestra por toracocentesis el estudio citológico corresponde a un trasudado. El ultrasonido muestra la presencia de un vaso arterial sistémico aberrante que se confirma por angiotomografía computada. Se debe establecer el diagnóstico diferencial con: malformación adenomatoidea quística pulmonar, quiste mediastinal, hernia diafragmática, masas neoplásicas y órganos ectópicos.^{14, 16}

El secuestro intralobar se diagnostica con mayor frecuencia en preescolares o escolares que consultan por supuración broncopulmonar crónica. Los estudios de imagen sugieren destrucción pulmonar basal y posterior izquierda. Los autores mencionan como posible origen del secuestro intralobar una infección crónica, o recurrente homofocal, sin embargo las sínfisis o adherencias pleurales que son constantes en los procesos infecciosos del parénquima pulmonar y que en ocasiones toman la forma de un cordón fibroso, siempre vascularizado, son fácilmente distinguibles de los vasos arteriales sistémicos. El diagnóstico de certeza queda establecido con la demostración con angiografía de la irrigación arterial sistémica aberrante. El tratamiento es la resección quirúrgica lobar, o bien, selectiva del tejido pulmonar secuestrado.¹⁷

La otra parte del diagnóstico es identificar la existencia de un vaso que nutra el secuestro, pudiendo realizarse esta búsqueda con una angiografía o a través de un ultrasonido con doppler a color.¹⁷

La tomografía y la resonancia magnética son recomendadas para una evaluación completa, en donde se puede observar una masa bien circunscrita que con medio

de contraste tiene alta captación. Utilizándose así mismo para identificación de arteria que nutre el secuestro. 18, 19, 20

Hallazgos anatomopatológicos: en el secuestro pulmonar extralobar se encuentra dilatación y tortuosidad de los bronquiolos, ductos alveolares y alveolos, no hay presencia de aire porque no hay continuidad con la vía aérea, el parénquima pulmonar puede ser normal. En el secuestro pulmonar intralobar el parénquima pulmonar se encuentra fibrotico y consolidado y contiene quistes pequeños. Los quistes pueden estar llenos de líquido, material gelatinoso o incluso pus, puede encontrarse aireación a través de los poros de Khon. En ambos se encuentra siempre nutrición de un vaso sistémico. 21

Malformación adenomatoidea quística:

La malformación adenomatoidea quística congénita pulmonar también conocido como pulmón poliquístico, es con mucho la malformación congénita broncopulmonar más frecuente. Se trata de múltiples formaciones quísticas en bronquios terminales, revestidas de tejido cuboidal o columnar ciliado, con gran proliferación celular y de las glándulas secretoras de moco y con disminución acentuada del tejido alveolar, todo lo cual le da aspecto adenomatoide, que desde luego, no tiene ninguna aplicación tumoral. La variación en el tamaño de los quistes y en la morfología microscópica dio lugar a la clasificación original de Stocker JT, en tres tipos: 22, 23

Tipo I, donde se identifica un quiste grande o dominante rodeado de quistes pequeños de diversos tamaños.

Tipo II, donde las formaciones quísticas son pequeñas y uniformes.

Tipo III, donde lo que se identifica es una masa solida adenomatoide. Esta ultima variedad de sumamente infrecuente, se acompaña de polihidramnios o de

oligohidroamnios y de múltiples malformaciones congénitas mayores habitualmente incompatibles con la vida.

Cuando las manifestaciones clínicas aparecen tempranamente el pronóstico es malo. Es posible recoger el antecedente de embarazo de alto riesgo con polihidramnios. Se trata de neonatos que presentan dificultad respiratoria desde el nacimiento, deformación del tórax, cianosis, insuficiencia cardiaca, hipertensión arterial pulmonar y diversos trastornos relacionados con malformaciones asociadas, cardiovasculares, digestivas, vertebrales, del diafragma y renales. Frecuentemente se menciona la asociación con riñón poliquistico. 23, 24, 25, 26, 27, 28

La imagen radiográfica simple de tórax evidencia imágenes hiperlucidas, habitualmente no hipertensas, con tabicamientos que sugieren la presencia de quistes, neumatóceles o abscesos pulmonares con o sin componente bronco neumónico agregado. 10. los hallazgos radiográficos y topográficos varían según el tipo de malformación adenomatoidea quística. Tipo I se observa una lesión multiquistica o bien un solo quiste dominante. En etapas tempranas puede observarse una masa con densidad agua si los quistes tienen retención con líquido pulmonar. En el tipo II se observan quistes de tamaño menor. En el tipo III se observa una masa de densidad homogénea. 30, 31, 32,33

La tomografía axial computarizada nos sirve para caracterizar las lesiones y para mostrar una localización exacta y su extensión.34

Enfisema lobar congénito.

El enfisema lobar congénito se caracteriza por la sobredistensión progresiva en el lóbulo pulmonar afectado, y por consiguiente la compresión sobre el tejido pulmonar funcional hace que sea la malformación pulmonar que produce la dificultad respiratoria más severa en el neonato. Ocasionalmente se afectan uno o

dos lóbulos, siendo el más frecuentemente afectado el superior izquierdo en un 43%, seguido del lóbulo medio en un 35%, el lóbulo superior derecho 20%. 26, 37

El enfisema lobar congénito resulta de una variedad de alteraciones en el desarrollo del árbol broncopulmonar, alteraciones principalmente entre los componentes embrionarios del endodermo y mesodermo que llevan a cambios entre el número y tamaño de la vía aérea y alveolos. La causa más frecuentemente identificada es la obstrucción de la vía aérea en desarrollo. La obstrucción puede ser extrínseca o intrínseca. La intrínseca esta originada por los defectos de la pared bronquial tales como deficiencia en el cartílago bronquial, pueden ser también obstrucciones lumbinales por meconio, tapones de mucosa y granulomas. La compresión extrínseca puede ser causada por defectos vasculares o masas intratorácicas.32, 35, 37

Generalmente se presentan síntomas en el periodo neonatal. Se pueden desarrollar dificultad respiratoria progresiva en algunos o ser más gradual o insidiosa en otros. La severidad depende de; tamaño del lóbulo afectado, de la compresión del tejido pulmonar y de la desviación del mediastino. Típicamente hay taquipnea, aumento del esfuerzo respiratorio y frecuentemente cianosis. En casos moderados puede haber fallas en el crecimiento, neumonías recurrentes o rechazo alimentario. El examen físico revela dificultad respiratoria y frecuentemente sibilancias. Los ruidos pulmonares están disminuidos cercanos al área comprometida con hipersonoridad a la percusión. Si hay desplazamiento del mediastino el choque de punta se encuentra desplazado también.25, 32,35.

En la radiografía de tórax predominan las imágenes hiperlucidas, hipertensas, sugestivas de sobre distensión pulmonar, con rechazamiento o desviación de las estructuras adyacentes. En la tomografía de tórax se observa un lóbulo sobredistendido, con estructuras vasculares atenuadas.35

Los hallazgos anatomopatológicos afectación del alveolo hiperinsuflado, observándose zonas enfisematosas del lado de zonas colapsadas.³⁵

En relación al tratamiento de soporte respiratorio según la gravedad de los síntomas respiratorios. El tratamiento definitivo es la resección quirúrgica del lóbulo afectado. ^{35, 37.}

Quistes o Duplicaciones

Formaciones membranosas intra o extrapleurales comunicadas o no a la vía aérea o digestiva llenas de aire, moco, pus o varios:

Los que derivan de bronquios gruesos, de vías digestivas o de ambos, broncogénicos, gastroentéricos o broncoentéricos.

Los que derivan de bronquios delgados con alteración estructural del cartilago MAQCP o enfisema lobar congénito.

Los que derivan de estructuras periféricas mesoteliales o alveolares.

Quistes entéricos o duplicaciones esofágicas

Son formaciones esféricas o tubulares en las cuales se reconoce una mucosa de tipo digestivo y dos capas musculares, con frecuencia coexisten restos embrionarios de tipo respiratorio (quistes broncoentéricos). Pueden o no estar comunicados a la luz del esófago. Se localizan en cualquier sitio desde la boca hasta el ano. En el tórax, las formaciones alargadas y tubulares son característicamente mediastinales, posteriores basales y del lado derecho.³⁵

Los quistes entéricos localizados en el tórax representan el 20% de todos los quistes enterogénicos. Para explicar su origen se han postulado teorías que hacen referencia a una anomalía en el desarrollo del tubo digestivo primitivo durante la etapa embriológica. El quiste entérico es más frecuente en niños, localizado en el mediastino posterior, preferentemente en el hemitórax derecho, y con una presentación clínica en forma de dificultad respiratoria. En adultos es menos

frecuente y suele ser un hallazgo casual o descubrirse tras una clínica insidiosa de síntomas respiratorios, fiebre, dolor torácico o epigástrico.³⁵

El tratamiento de estas lesiones es la resección quirúrgica radical por el riesgo de complicaciones, en ocasiones graves.³⁵

Quiste broncogénico:

Constituye una anomalía que puede presentarse de múltiples formas y variada localización, puede ser único, multiloculado, lobar, periférico, con o sin comunicación con el árbol bronquial y en consecuencia aireado o denso.³⁵

Puede encontrarse así mismo aunque raramente a nivel de cuello, pericardio o cavidad abdominal, cuando son mediastinales se pueden encontrar subcarinales, hiliares o paratraqueal derecho.³⁵

En la clínica suelen ser asintomático, siendo diagnosticados de manera casual mediante estudio radiológico y posteriormente TAC. Dos tercios de los pacientes suelen presentar sintomatología dependiendo de la posición del mismo, los más frecuentes son compresión de la tráquea o bronquio produciendo tos, sibilancias, estridor o disnea, cianosis, neumonías recurrentes.^{32, 35.}

En la radiografía se observa una masa que corresponde a un quiste lleno de material seroso o moco, puede observarse nivel hidroaéreo. En la tomografía se observa también una masa de densidad, agua, si se administra medio de contraste no lo captara sin embargo, si hay infección asociada la pared puede captar el medio.³⁵

Los hallazgos anatomopatológicos evidencian un quiste que contiene material mucoide, rodeado de epitelio columnar o cuboidal. Sus paredes contienen

músculo liso y en ocasiones cartílago ya que simulan el tejido respiratorio incluyendo además de lo descrito glándulas bronquiales.^{35, 36}

Su tratamiento es la resección quirúrgica.³⁶

PREGUNTA DE INVESTIGACIÓN

Cuál es la malformación congénita broncopulmonar diagnosticada más frecuentemente en el servicio de neumología del INP en el periodo del 1 de enero de 1972 al 31 de diciembre de 2008.

JUSTIFICACION

En el Instituto Nacional de Pediatría se ha colectado durante 38 años un gran número (250) casos de malformaciones congénitas broncopulmonares, que amerita ser documentada rigurosamente.

Los resultados de estudio permitirán compartir esta experiencia con el resto de la comunidad de neumólogos pediatras, pediatras, médicos generales quienes son los primeros en estar en contacto con este tipo de pacientes. .

Solo existe una referencia nacional realizada en el Instituto Nacional de Pediatría publicado en 1994 el cual reporta la casuística de 20 años se reporta ocurrieron 154 casos, de los cuales por orden de frecuencia a malformación adenomatoidea quística corresponden 24 casos, 20 a bronquio traqueal, quiste gastroénterico 17 casos, en 16 casos secuestro pulmonar y quistes broncogénicos en la misma proporción, las combinaciones de varias malformaciones broncopulmonares, cardiovasculares, de vía digestiva en 10 casos, la aplasia pulmonar en 9 casos al igual que el enfisema lobar congénito, la agenesia pulmonar en 7 casos, las linfangectasias en 6 casos, hipoplasia pulmonar, estenosis de tráquea o

bronquios 5 casos cada uno, lóbulo supernumerario y las duplicaciones intestinales 3 casos cada una, 2 casos de quistes broncogénicos y los menos frecuentes bronquio puente y bronquio esofágico con solo un caso cada uno.

Generalmente se considera que estas entidades nosológicas son poco frecuente, razón por la cual no es fácil contar con estudios con grandes muestras y que permitan sustentar una experiencia clínica amplia y sólida. La nomenclatura y clasificación es variada, compleja, difícil de conceptualizar, en virtud de la frecuente asociación entre dos o más malformaciones que incluyen, con mayor frecuencia, el aparato cardiovascular, la vía digestiva, el diafragma, los cuerpos vertebrales y la pared del tórax. También es cierto que los procedimientos para diagnóstico por imagen con tecnología de punta han modificado sustancialmente el abordaje diagnóstico y terapéutico.

OBJETIVOS

OBJETIVO GENERAL

Determinar cuáles son las malformaciones congénitas broncopulmonares que se han diagnosticado en el Instituto Nacional de Pediatría, su tratamiento y su evolución.

OBJETIVOS PARTICULARES

Primarios

Determinar cuáles son las malformaciones congénitas broncopulmonares que se han presentado en el Instituto Nacional de Pediatría.

Determinar el cuadro clínico del niño con malformación congénita broncopulmonar en el Instituto Nacional de Pediatría.

Clasificar las malformaciones congénitas broncopulmonares de acuerdo a la clasificación utilizada en el servicio de neumología del Instituto Nacional de Pediatría.

Conocer el diagnóstico anatomopatológico de las malformaciones congénitas broncopulmonares en el Instituto Nacional de Pediatría.

Conocer la morbi-mortalidad asociada al tratamiento del paciente con malformación congénita broncopulmonar en el Instituto Nacional de Pediatría.

Secundarios

Identificar otras malformaciones congénitas asociadas a las malformaciones congénitas broncopulmonares en el Instituto Nacional de Pediatría.

Conocer los hallazgos radiológicos del niño con malformación congénita broncopulmonar en el Instituto Nacional de Pediatría.

Determinar la función pulmonar antes y después del tratamiento quirúrgico del niño con malformación congénita broncopulmonar en el Instituto Nacional de Pediatría.

MATERIAL Y MÉTODOS

Diseño

Diseño descriptivo de una serie de casos de malformaciones congénitas broncopulmonares diagnosticadas en el Instituto Nacional de Pediatría del 1 de enero de 1972 al 31 diciembre del 2008. Se evaluarán variables clínicas, radiológicas, tratamiento y evolución por revisión de expedientes clínicos.

Se tomó el diagnóstico emitido por el servicio de neumología ya una vez integrado el cuadro clínico, mas los estudios de imagen y las pruebas de función pulmonar.

DEFINICION OPERACIONAL DE LAS VARIABLES

Edad al ingreso al Instituto Nacional de Pediatría: tiempo de existencia desde el nacimiento en días hasta su ingreso al Instituto Nacional de Pediatría. Variable cuantitativa, continua. Se medirá en días.

Edad inicio de los síntomas: tiempo de existencia desde el nacimiento en meses hasta el inicio de los síntomas. Variable cuantitativa, continua. Se medirá en días.

Sexo. Se refiere a la división del género humano en dos grupos. Variable cualitativa, nominal dicotómica. 1. Hombre, 2. Mujer.

Realización de ultrasonido obstétrico. Se definirá para efectos de este estudio, como el estudio de ultrasonido obstétrico. Variable, cualitativa, nominal, dicotómica: 0. si, 1. no.

Reporte del ultrasonido obstétrico realizado. Variable cualitativa, nominal, dicotómica: 1. polihidramnios, 2. oligodramnios.

Antecedente de hospitalizaciones previas. Se define para efectos de esta tesis, si hay antecedente de hospitalizaciones previas. Variable cualitativa, nominal, politómica: 1. neumotórax, 2. neumonía, 3. derrame pleural.

Manifestaciones clínicas. Se refiere al cortejo de signos y síntomas que conforman el cuadro clínico:

Tos. Se describe como el ruido que se produce cuando el aire contenido en el árbol traqueobronquial es expulsado a presión, a través de la glotis previamente cerrada, por efecto de la contracción brusca de los músculos de la pared abdominal y del diafragma. Variable cualitativa nominal, dicotómica: 0. si, 1. no.

Evolución de la tos. Para fines de este estudio se define como el tiempo de duración de la tos, menos de tres semanas y más de tres semanas. Variable, cualitativa, nominal, dicotómica: 1. aguda, 2. crónica.

Humedad de la Tos: Se refiere a la presencia o ausencia de secreciones. Variable cualitativa nominal, dicotómica: 1.seca, 2.húmeda.

Expectoración: para fines de esta investigación se define como la presencia de secreciones. Variable, cualitativa, nominal, politómica: 0.no, 1.blanquecina, 2. fétida.

Horario de la tos. Para fines de este estudio se referirá al horario en el que se presenta. Variable cualitativa, nominal, politómica: 0. sin predominio de horario, 1.diurno, 2.vespertino, 3.nocturno.

Tipo de tos. Se definirá como el timbre que se emite durante la producción de la tos. Variable, cualitativa, nominal, politómica: 1.coqueluchoide, 2. "perruna", 3.quintosa, 4. metálica.

Cianosis. Es un signo que se recoge en la inspección general del paciente y que se describe como el color azulado y violáceo de la piel. Variable cualitativa nominal, politómica: 0.no, 1.central, 2. periférica.

Dificultad respiratoria: se define para efectos de este trabajo, como el conjunto de signos caracterizado por quejido espiratorio, retracción xifoidea, tiraje intercostal bajo, disociación toracoabdominal. Variable cualitativa, nominal, dicotómica: 1.ausente, 2.presente.

Polipnea. Número de respiraciones por minuto por arriba de la percentila para su edad. Variable cualitativa, nominal, dicotómica: 1. ausente, 2.presente.

Exploración física del tórax

Simetría del tórax. Se refiere a la igualdad de la forma de la caja torácica. Variable cualitativa, nominal, dicotómica: 1. asimétrico, 2.simétrico.

Forma del tórax. Se refiere a la forma de la caja torácica. Variable, cualitativa, nominal, politómica: 1.normal, 2.tórax en campana, 3. tórax en reloj de arena, 4.tórax en tonel.

Deformidades torácicas. Malformaciones condrocostales, condicionadas por la presión ejercida por las costillas en su crecimiento hacia la línea media, resultando un tórax excavatum o carinatum. Variable cualitativa, nominal, politómica: 0.normal, 1. pectus excavatum, 2. pectus carinatum.

Deformidad de columna. Se define para este estudio, como la alineación de la columna vertebral. Variable cualitativa, nominal, politómica: 0.normal, 1.cifosis, 2.escoliosis.

Amplexión. Se define como el desplazamiento anteroposterior de la caja torácica. Variable cualitativa, nominal, dicotómica: 0.anormal, 1.normal.

Amplexación. Se define como el movimiento lateral del tórax. Variable, cualitativa, nominal, dicotómica: 0.anormal, 1.normal.

Percusión. Técnica exploratoria, consiste en golpear suavemente la pared del tórax para obtener un sonido que convencionalmente se denomina claro pulmonar. Variable cualitativa nominal, politómica: 1.claro pulmonar, 2.hipersonoridad, 3.matidez o submatidez.

Auscultación. Permite al explorador recoger las características acústicas de la inspiración y de la espiración, la transmisión de la voz y en su caso, la presencia de fenómenos acústicos adventicios o agregados. Variable cualitativa nominal, politómica: 1.murmullo vesicular, 2.sibilancias, 3.estertores bronquioalveolares, 4.estrídor, 5.frote pleural, 6.pectoriloquia, 7.egofonía.

Radiología del tórax: Para este trabajo se tomarán las imágenes obtenidas en la radiografía simple de tórax. Variable cualitativa, nominal, politómica: 1.normal, 2.imagen radiolúcida no hipertensa, 3.imagen radiolúcida hipertensa, 4.atelectasia, 5.sobredistensión pulmonar, 6.desplazamiento de mediastino.

Ultrasonido de tórax. Para este estudio, se tomará el reporte del estudio ultrasonográfico, emitido por el radiólogo. Variable cualitativa nominal, dicotómica: 0.no se realizo, 1. se realizó.

Tomografía axial computarizada del tórax. Para este estudio, se tomará el reporte emitido por el radiólogo. Variable cualitativa nominal politómica: 0.no, 1.si, 3.hallazgos tomográficos.

Broncoscopia. Estudio endoscópico donde se visualiza de manera directa la vía aérea. Variable cualitativa, nominal, politómica: 0.anormal, 1.anormal, 3.hallazgos endoscópicos.

Valoración de la función pulmonar: Es el test médico que valora la función pulmonar. Variable, cualitativa nominal, politómica: 1.gamagrama pulmonar perfusorio, 2.espirometría.

Diagnóstico clínico. Para este estudio, se tomará el diagnóstico emitido por el servicio de neumología ya una vez integrado el cuadro clínico, mas los estudios de imagen y las pruebas de función pulmonar. Variable cualitativa, nominal, politómica:

1. Agenesia pulmonar	2. Aplasia pulmonar	3. Hipoplasia pulmonar
4. Secuestro pulmonar	5. Quistes gastroentéricos	6.Quiste broncogénico
7. Quistes broncoentéricos	8. Duplicaciones intestinales	9. Malformación adenomatosa quística pulmonar
10. Enfisema lobar congénito	11. Bronquio traqueal	12. Estenosis de tráquea o bronquio
13. Lóbulo supernumerario o lóbulo de la álgos	14. Bronquio esofágico	15. Bronquio puente
16. Linfangectasias		

Localización de las lesiones. Sitio anatómico del pulmón donde se localizan las lesiones. Variable, cualitativa, nominal, politómica: 1.pulmón derecho (lóbulo superior, medio, inferior), 2.pulmón izquierdo (lóbulo superior, lingula, inferior).

Malformaciones congénitas asociadas. Para este estudio se tomarán en cuenta aquellas otras malformaciones congénitas de otros aparatos y sistemas que se encuentren asociadas a la malformación congénita broncopulmonar. Variable

cualitativa, nominal, politómica: 1.digestivas, 2.óseas, 3.sistema nervioso central, 4.renales, 5.cardiovasculares.

Tratamiento quirúrgico. Procedimiento quirúrgico realizado para tratamiento de la malformación congénita bronco pulmonar. Variable, cualitativa, nominal, politómica: 1.toracotomía, 2.lobectomía, 3.segmentectomia, 4.neumonectomía.

Hallazgos quirúrgicos. Para este estudio se define, como lo escrito por el cirujano, en la hoja de procedimiento quirúrgico. Variable, cualitativa, nominal politómica.

Diagnóstico histopatológico. Para fines de este estudio se define, como el reporte final de patología. Variable cualitativa, nominal, politómica.

Evolución clínica a los 7 años. La evolución futura de un proceso patológico que afecta a un individuo enfermo, se tomaran en cuenta la desaparición de los síntomas respiratorios iniciales. Variable, cualitativa, nominal, dicotómica. 1. Satisfactoria, 2.no satisfactoria.

Espirometría. Es el test medico que valora la función pulmonar. Mide el volumen de aire que un individuo inhala a exhala en valor absoluto o en función del tiempo. Puede ser simple o forzada. Variable cualitativa, nominal, politómica: 1.normal, 2.patrn obstructivo, 3.sugerente patrón restrictivo.

Material

Población Objetivo: Pacientes menores de 18 años con diagnostico de malformación congénita broncopulmonar.

Población Elegible

Pacientes atendidos en el Instituto Nacional de Pediatría entre el 1 de enero de 1972 y 31 de diciembre del 2008

Criterios de Selección:

Criterios de Inclusión:

- Hombres y mujeres
- Con diagnostico de malformación congénita broncopulmonar
- Tratados en el Instituto Nacional del Pediatría

- En el periodo del 1 de enero de 1972 al 31 de diciembre del 2008.

Criterios de Exclusión:

- Pacientes cuyo expediente clínico tenga menos del 80% de la información, que se solicita en la hoja de recolección.

Método

Se solicitó al archivo clínico, una lista de todos los expedientes clínicos que se clasificaron con el diagnóstico de malformación congénita broncopulmonar que a continuación se enlistan:

1. Agenesia pulmonar
2. Aplasia pulmonar
3. Hipoplasia pulmonar
4. Secuestro pulmonar
5. Quistes gastroéntericos
6. Quistes broncogénicos
7. Quistes broncoéntericos
8. Duplicaciones intestinales
9. Malformación adenomatoidea quística pulmonar
10. Enfisema lobar congénito
11. Bronquio traqueal
12. Estenosis de tráquea o bronquio
13. Lóbulo supernumerario o lóbulo de la ácidos
14. Bronquio puente
15. Bronquio esofágico
16. Linfangectasias

Una vez localizados, se revisó cada uno de ellos y se vació la información solicitada en la hoja de recolección de datos para después analizar los resultados y plasmarlos en el trabajo final.

A todas las variables se les realizó estadística univariada: frecuencias simples y porcentajes.

RESULTADOS

Las anomalías congénitas broncopulmonares documentadas entre enero de 1972 a diciembre del 2008, ocurrieron en 146 casos, de las cuales la más frecuente fue la Malformación Adenomatosa Quística en 40 casos (28%), seguida del Secuestro Pulmonar en 26 casos (18%), el bronquio traqueal en los primeros años fue la tercera malformación congénita más frecuente y la malformación menos frecuente con solo un caso fueron, la hipoplasia pulmonar (1%), pulmón accesorio (1%), bronquio esofágico (1%), bronquio puente (1%), Bronquio aberrante (1%). Solo se muestra la casuística de todos los casos recolectados durante estos 38 años, de los cuales no fue posible, conocer todos los datos, ya que 59 expedientes ya habían sido depurados por el archivo clínico. Cuadro I.

De las Malformaciones Adenomatosas Quísticas, la tipo I se encuentra en 17 casos, la tipo II en 16 casos y la tipo III en solo 1 caso de los 40 pacientes con este diagnóstico.

En cuanto a los secuestros pulmonares es sabido que se dividen en extralobares de los cuales de acuerdo al reporte de patología correspondieron a 14 casos y los secuestros intralobares a solo 8 casos, de los 26 casos reportados.

De los 146 casos anteriores solo se pudieron encontrar 89 expedientes completos, ya que los otros 56 expedientes ya habían sido catalogados como código verde (depurados, destruidos) por el archivo clínico.

De estos 90 expedientes revisados encontramos los siguientes resultados. De acuerdo al sexo se encontraron 30 mujeres y 60 hombres distribuidos de la siguiente manera de acuerdo al grupo etéreo. Elimínándose otro expediente

durante la depuración de datos, ya que el diagnóstico emitido por patología no fue el de una malformación congénita broncopulmonar, ya que correspondió a un granuloma secundario a infección por Tuberculosis, quedando en total 89 expedientes revisados.

De los 89 expedientes que se lograron revisar, esta fue la casuística encontrada, la malformación adenomatoidea quística es la malformación congénita broncopulmonar más frecuentes, ya que se encontró en 37 casos, seguida del secuestro pulmonar en 23 casos y en tercer lugar las malformaciones arteriovenosas pulmonares en 8 casos, encontrando que la malformación menos frecuente fue la agenesia pulmonar, el quiste gastroenterico, el bronquio aberrante con solo 1 caso y en nuestro servicio solo tenemos registrado un caso de Síndrome de Cimitarra. Cuadro 3

De acuerdo al género, se encontró que la mayoría de las malformaciones congénitas broncopulmonares, son más frecuentes en los pacientes masculinos, ya que la mayoría de los casos se presentó en el sexo masculino. Con una frecuencia de 2:1. Cuadro 2

La manifestación clínica predominante en el grupo de la Malformación Adenomatoidea Quística fue la dificultad respiratoria en grado variable, acompañado de la cianosis que juntos completaron el 100% de los casos. Aunque en el caso de la paciente de 17 años, la principal manifestación fue tos crónica sin predominio de horario, productiva con expectoración blanquecina y la sospecha de MAQ fue un hallazgo radiológico.

En cuanto al grupo de los secuestros pulmonares, la manifestación predominante fue la tos, crónica, con expectoración blanquecina sin predominio de horario y los antecedentes de hospitalizaciones previas en la mayoría de ellas por neumonía de repetición en 5 pacientes.

La hemoptisis se presentó en 2 casos, los cuales fueron diagnosticados como malformaciones arteriovenosas pulmonares.

En algunos tipos de malformaciones congénitas broncopulmonares, se encontraron diversas combinaciones de deformidad de tórax, descritos en el expediente como aumento del diámetro anteroposterior del lado afectado, pectus excavatum o pecho en quilla, hipoventilación del sitio afectado, estertores bronquiales y silbantes.

En lo que corresponde a las anomalías en la detención del desarrollo pulmonar que corresponde a agenesia pulmonar, aplasia pulmonar, no se encontró ninguna alteración en la exploración física del tórax al igual que en los quistes y duplicaciones.

En el secuestro pulmonar, la manifestación principal en la exploración del tórax fueron los estertores bronquiales y silbantes del lado afectado y sin encontrar deformidad del tórax en la mayoría de los casos y el antecedente de neumonías previas se encontró en 5 pacientes.

En el caso de la malformación adenomatoidea quística el pectus excavatum se encontró en 7 pacientes y el pectus carinatum en 9 pacientes son malformaciones del tórax muy frecuentemente asociadas a esta patología y los estertores bronquiales y silbantes del lado afectado son los signos clínicos más encontrados, y en la mayoría de los casos estos pacientes son tratados como neumonías.

En cuanto a la radiografía simple de tórax la interpretación de los patrones radiológicos se agrupó de la siguiente manera ya que fueron los más comúnmente encontrados. El patrón radiológico más común fue la opacidad delimitada al sitio de la lesión 31 de los casos, ya que como es sabido la mayoría de nuestros

pacientes son tratados como neumonía. Encontrando que las imágenes hiperlucidas no hipertensas en el 31.5% de los casos, es el segundo patrón radiológico más frecuentemente observado, que corresponden a la malformación congénita broncopulmonar encontrada que es la Malformación Adenomatosa Quística. Cuadro 5

Como parte del abordaje del paciente con malformación congénita broncopulmonar esta la realización de la tomografía axial computarizada, complementada con angiografía en algunos casos, como en los secuestros pulmonares, encontrando que en 31 pacientes no se realizó el estudio, no encontrando el motivo de la omisión del estudio.

En el cuadro 6, se enlistan los reportes más frecuentes de la Tomografía Axial Computarizada.

La broncoscopia forma parte del abordaje diagnóstico con sospecha de malformación congénita broncopulmonar. Encontrando que el 40% de los casos es normal. Cuadro 7

El gammagrama pulmonar perfusorio es otro estudio auxiliar de diagnóstico, en el cual valoramos la función pulmonar. Los enlistados en la tabla 9, son los reportes más frecuentes. En donde la hipoperfusión del pulmón derecho es lo más comúnmente encontrado. Cuadro 8

Como parte del estudio del paciente con malformación congénita broncopulmonar, se realiza ecocardiograma, ya que existe en la mayoría de los casos malformaciones cardiacas asociadas, encontrando que el ecocardiograma es normal en el mayor número de los casos, seguido de la persistencia del conducto arterioso en 6 casos. Cuadro 9

Encontramos que en la mayoría de los ecocardiogramas realizados a los pacientes, la medición de la presión de la arteria pulmonar no se midió en el 46% de los casos, y siendo normal en el 25% de los casos y solo en un caso se encontró que esta era severa. Cuadro 10

En la mayoría de nuestros pacientes no se realiza espirometría, ya que la mayoría de los pacientes corresponde a lactantes y recién nacidos, lo que se reflejado en la tabla 12 que el 89% de los pacientes no se realizo y solo fue posible valorar la función respiratoria en 9 pacientes. Cuadro 11

En la espirometría de control posterior a la cirugía, se observó que tampoco se realizó en 70 pacientes, ya que la mayoría de los pacientes ya no acudieron a sus consultas de control y en los que se realizó la espirometría fue normal en 13 pacientes, con patrón obstructivo en 4 pacientes y 1 caso con patrón sugestivo de restricción.

Las asociaciones más frecuentemente encontradas entre las diferentes malformaciones congénitas broncopulmonares se encuentran las siguientes: cuadro 12

Se encontró un total de 11 defunciones en los 89 pacientes, lo que corresponde al 11% de la mortalidad general, encontrando que la principal causa de mortalidad fue la insuficiencia respiratoria, y el choque séptico. Y el tratamiento quirúrgico realizado, que en 5 (46 por ciento) de estos pacientes fue la neumonectomía. Cuadro 13

DISCUSION

Los errores en la embriogénesis de los órganos del tórax dan lugar a un amplísimo espectro de anomalías o malformaciones congénitas broncopulmonares cuya

expresión clínica es polimorfa; pueden ser incompatibles con la vida, potencialmente mortales, o bien, casualmente descubiertas en pacientes asintomáticos. 30,32, 41

Se trata de entidades nosológicas relativamente infrecuentes, razón por la cual no es fácil contar con series numéricamente significativas. Los informes de la literatura especializada, por lo demás cuantiosa, se refieren en su mayoría a casos aislados o a representaciones que interesan por su complejidad o rareza. 31,32, 42

Las anomalías congénitas del aparato respiratorio comprenden anomalías del desarrollo a nivel de bronquios, parénquima pulmonar y/o diafragma. Algunos se presentan como síndromes clínicos característicos, mientras otras solo se consideraban variaciones anatómicas que no requirieron tratamiento. Generalmente se presentan con cuadros de dificultad respiratoria en el neonato, como síndrome de supuración broncopulmonar crónica en niños mayores o bien como hallazgo casual en adultos asintomáticos o con historia de neumonía recurrente unifocal. 33, 43

Actualmente el diagnóstico prenatal ya es una realidad, ya que un ultrasonido obstétrico puede orientar al diagnóstico. En nuestra serie solo se encontró referido en 5 pacientes el antecedente de USG prenatal que en un solo caso coincidió con el diagnóstico prenatal. 34, 44, 45,46

La malformación adenomatoidea quística se encontró en nuestra serie como la malformación congénita más frecuentes presentándose en 37 casos, lo que coincide con lo reportado en la literatura internacional, además de ser más frecuente en pacientes masculinos, no coincidiendo con Reynoso, et al ya que reporta que esta patología es más frecuente en el sexo femenino, nuestra serie también refleja lo referido en el resto de la literatura que entre el 80-90% de los

casos son detectados durante el periodo neonatal y de lactante y el resto en la infancia o adolescencia como un hallazgo casual en una radiografía. Las manifestaciones clínicas son variadas, pero predomina el distress respiratorio desde leve hasta severo, las infecciones de vías respiratorias recurrentes, la tos hasta aquel paciente asintomático. Se asocia a malformaciones como son el secuestro pulmonar extralobar, pectus excavatum, cardiopatía congénita o hipoplasia pulmonar si la malformación ocupa varios lóbulos y en nuestra serie no hubo malformaciones genitourinarias asociadas, aunque existen reportes en la literatura internacional. El tratamiento de la malformación adenomatoide quística es la lobectomía pulmonar, que en manos expertas se asocia con un buen pronóstico y presenta pocas complicaciones, que en nuestra serie hubo 3 defunciones, las cuales se asociaron a hipertensión arterial pulmonar severa, a la extensión de la lesión ya que en 2 casos se realizó neumonectomía y la otra a desnutrición de 3er grado. En nuestra serie no hay reporte de malignización de la lesión, ya que en todos los casos se realizó resección completa de la lesión, y en la literatura internacional se reporta que aproximadamente el menos del 1% hay malignización a rhabdomyosarcoma o blastoma pleuropulmonar. En cuanto al tipo histológico, en nuestra serie se encontró que la malformación adenomatoidea quística la tipo I, es la mas frecuente y la tipo III de Stocker solo la encontramos en un caso que fue incompatible con la vida, lo que coincide con la literatura internacional. 33, 47, 48, 49, 50, 51

El secuestro pulmonar fue la segunda malformación congénita broncopulmonar más frecuente, encontrada en nuestra serie con 23 casos, siendo más frecuente en el sexo masculino con 17 casos, lo que coincide con lo reportado a nivel internacional, en la mayoría de los casos existió el antecedente de neumonías de repetición homotópicas, o en algunos casos como insuficiencia cardiaca en los que la fistula arteriovenosa es muy grande, el tratamiento de esta malformación siempre es quirúrgico, que aunque existen otras publicaciones en los que se reportan involución espontánea o el tratamiento con embolización arterial que en

nuestro centro no tenemos este tipo de experiencia y el tratamiento quirúrgico continua siendo el de elección, el riesgo de defunción en este tipo de patología se asocia a hipertensión pulmonar severa, la presencia de otras malformaciones mayores principalmente cardiovasculares o del mismo árbol traqueobronquial. 35, 53, 54, 55, 56

La malformación congénita arteriovenosa pulmonar en nuestra serie ocupo el 3er lugar con 8 casos, es una patología con muy baja incidencia, encontrando que la principal manifestación es la dificultad respiratoria, acompañada de cianosis que no mejora a pesar de la administración de oxígeno por el gran cortocircuito, aunque hubo un paciente que la principal manifestación fueron eventos repetidos de hemoptisis y datos clínicos de hipoxia crónica, este tipo de malformación debe considerarse en el diagnóstico diferencial de pacientes con cianosis sin malformaciones cardiacas estructurales, la radiografía de tórax puede mostrar una o varias opacidades, en la TAC muestra imágenes hiperdensas que refuerzan con el medio de contraste y el gamagrama pulmonar, muestra material radiactivo fuera del parénquima pulmonar, por la presencia del cortocircuito derecha – izquierda. Se refiere en la literatura internacional la embolización de los vasos anómalos con éxito en adultos y niños con resultados variables, con riesgo de recidiva al no ocluir vasos pequeños, en nuestro hospital no existe experiencia aún con respecto a este tipo de tratamiento; el tratamiento quirúrgico en nuestra serie es el primera elección, en pacientes con lesiones localizadas, ya que se garantiza la resección completa y es de baja morbimortalidad. En nuestra serie un paciente se encuentra en tratamiento médico, ya que la MAVP es difusa y bilateral. 36, 61

El enfisema lobar congénito es la cuarta malformación congénita broncopulmonar, encontrada en esta serie, que se refiere encontrando que es más frecuente en los primeros de meses de vida, ya que debuta con dificultad respiratoria que se va haciendo progresiva, el tratamiento siempre es quirúrgico en todos los casos, lobectomía en la mayoría de los casos, se encontró que es más común que se

presente afección de un solo lóbulo, en 2 casos fue necesaria la neumonectomía por la afección a más de un lóbulo. 37, 53, 54, 55, 57

La radiografía simple de tórax fue de gran utilidad para el diagnóstico diferencial, de las diferentes malformaciones congénitas broncopulmonares, ya que los diferentes patrones radiológicos, orientan hacia la patología, que actualmente se complementan con la tomografía axial computarizada, ya que la imagen que se obtiene en la mayoría de los casos, corresponden al diagnóstico presuntivo, en el caso de los secuestros pulmonares la angiotomografía ha sustituido la arteriografía. 38, 53, 54, 57, 58

La broncoscopia fue un procedimiento diagnóstico particularmente útil, ya que es un procedimiento que siempre está indicado ante la sospecha de una malformación congénita broncopulmonar, encontrando principalmente endobronquitis, distorsión de las estructuras bronquiales. Los procedimientos auxiliares de diagnóstico deben indicarse en orden de menor a mayor riesgo, invasión y costo. La endoscopia de vía digestiva y vía respiratoria, la serie esofagogastroduodenal, los estudios hemodinámicos incluyendo la medición de la presión de la arteria pulmonar son los principales auxiliares de diagnóstico. En la experiencia institucional la hipertensión arterial pulmonar de moderada a severa eleva el riesgo de mortalidad operatoria. 39, 54, 55, 56, 59

La localización pulmonar de una u otra malformación es semejante a lo que ha sido informado en la literatura.⁵⁵

A diferencia de lo reportado en la literatura, en esta serie no se encontraron malformaciones asociadas genitourinarias, neurológicas ni gastrointestinales, para lo cual no tenemos explicación. La principal malformación asociada fue la cardiopatía y de estas la persistencia del conducto arterioso, solo en esta serie se encontraron 2 casos de Síndrome de Klipel Fiel, los cuales presentaban múltiples

malformaciones principalmente esqueléticas y otro paciente con múltiples malformaciones en quien no se estudio algún síndrome en específico. 56

El bronquio traqueal o bronquio de cerdo es la malformación traqueo bronquial más frecuente cuando se contabilizan los casos asintomático casualmente descubiertos en grandes series . Se describe como un bronquio que nace de la porción derecha del extremo inferior de la tráquea, uno o dos centímetros por arriba de la carina principal.

La sospecha de bronquio traqueal se establece en presencia de neumonía recurrente, homofocal, en el vértice del pulmón derecho y también en pacientes que desarrollan atelectasia del lóbulo superior derecho consecutivo a intubación endotraqueal. El diagnostico de certeza se establece por broncoscopio y la traqueobroncografía, sin embargo el tomograma computado con reconstrucción tridimensional de la vía aérea y endoscopia virtual han sustituido a la bronco grafía tradicional con la ventaja de ser menos invasivo. Que en nuestra serie en los primeros años. 8

El bronquio traqueal asintomático, casualmente descubierto, no es tributario de tratamiento. Los casos sintomáticos se tratan necesariamente con reseccion quirúrgica. 8

El resto de las malformaciones congénitas broncopulmonares del tipo de la hipoplasia pulmonar, la aplasia o agenesis pulmonar ocupa un porcentaje mínimo al igual que la incidencia, es muy común encontrarlas más que nada asociadas a otro tipo de malformaciones mayores, principalmente cardiovasculares o esqueléticas.50,51

La mortalidad atribuible a la malformación congénita broncopulmonar, incluyendo la mortalidad quirúrgica, obedece a factores difíciles de modificar como la

prematurez, la presencia de malformaciones congénitas mayores asociadas, hipertensión arterial pulmonar y sepsis; sin embargo, es universalmente reconocido que el diagnóstico temprano ofrece al paciente mejores probabilidades de sobrevida. 56, 57, 59, 60

CONCLUSIONES

En la casuística de las malformaciones congénitas broncopulmonares colectadas en la Institución durante 38 años, se encontró que la malformación adenomatoidea quística es la más frecuente, seguido del secuestro pulmonar, y la tercera más frecuente es la MAV pulmonar.

Se encontró que las malformaciones congénitas broncopulmonares son más frecuentes en niños que en niñas con una relación 2:1.

Las malformaciones congénitas broncopulmonares se manifiestan a cualquier edad. Es tan variada la presentación que puede manifestarse desde el nacimiento como dificultad respiratoria hasta un hallazgo incidental en una radiografía de tórax en un adulto. Clínicamente hay tres formas de presentación: 1) muerte perinatal, 2) síndrome de dificultad respiratoria progresiva y 3) diagnóstico tardío.

La radiografía simple de tórax, la tomografía axial computarizada, la angiotomografía, el gammagrama pulmonar perfusorio, la broncoscopia aportaron información valiosa, sin que fuese posible realizar por si solos el diagnóstico diferencial entre las diferentes malformaciones, por lo que los procedimientos auxiliares de diagnóstico deben indicarse en orden de menor a mayor riesgo, invasión y costo.

Actualmente la valoración cardiológica con realización de ecocardiograma o en su caso el estudio hemodinámico, para la medición de la presión de la arteria

pulmonar, ya que en la experiencia institucional la hipertensión arterial pulmonar eleva el riesgo de mortalidad operatoria.

La mortalidad atribuible a la malformación congénita broncopulmonar, incluyendo la mortalidad quirúrgica, se relaciono con la coexistencia de malformaciones congénitas mayores, sepsis, la presencia de hipertensión arterial pulmonar y el tratamiento quirúrgico realizado.

Las malformaciones congénitas más frecuentemente asociadas fueron las cardiacas y de estas la persistencia del conducto arterioso en la mayoría de los casos.

La única manera de conocer la función pulmonar en la mayoría de estos pacientes es a través del gamagrama pulmonar perfusorio, que tiene una gran correlación funcional con el diagnóstico clínico.

El diagnóstico anatomopatológico fue posible conocerlo en todos los casos.

En esta serie de casos, en la cual se trato de mostrar la experiencia institucional, no fue posible desafortunadamente lograr esto, ya que la mayoría de los expedientes, habian sido depurados por el archivo clínico, no logrando plasmar en su totalidad la experiencia del servicio de neumología y cirugía de tórax en este tipo de patologías.

BIBLIOGRAFIA.

1. Diccionario Enciclopédico Grijalva. Grijalva. Ed. Barcelona 1986:4
2. Cristhianson Arnold, Modell B. Medical Genetics in Developing Countries, en *Annu Rev Genomics Humans Genetic* 2004,5;219-65.
3. Jiménez Gonzalez. Aparato respiratorio En: *Embriología Humana Normal y Patologica*. Editorial Espaxs. 3ra edicion, 1987.
4. Moore Persuad. Sistema Respiratorio En: *Embriología Basica*. Editorial Interamericana. McGrawHill.4ta edicion.1995.
5. Frank H. Netter. Sistema Respiratorio. Editorial Masson.2000
6. Teresa Berrocal,Md,PhD, Congenital Anomalies of the Tracheobronquial tree, lung and mediastinum: Embriology, Radiology and pathology. En. *.24;17,2003*.
7. Andrew M Doolittle.Tracheal bronchus: Classification, endoscopy analisis, and airway management, En: *Otolaryngology Head Neck surg* 2002; 126(3):240-43.
8. Alvarez Alejandro J, Vaccaro Maria Isabel, Verdejo Hugo, Villaroel Claudio, Puentes Ruben. Agenesia Pulmonar Unilateral con malformaciones multiples. Reporte de un caso. *Revista Chilena Pediatrica*. Ene-febrero 2000; 71 (1):41-45.
9. Daltro Pedro, Fricke Bradley, et al. CT of Congenital lung Lesions in Pediatrics Patient. *American of Roentgenology*.Nov.2004;183 (5):1497-1506.
10. Hernanz Marta, Jhonson Joyce, et al. Retroperitoneal Pulmonary Sequestration:imaging Findings. Histopathologic Correlation, and relationship to cystic adenomatoid malformation. *American Journal Roentgen*. May 1987:168.
11. Choplin Robin,et al. Pulmonary Sequestration: inusual presentations. *American Journal Roentghology*. April 1980; 134:695-700.
12. Al-Muldaffer M, et al. Succesful surgical resection in intrapericardial extralobar pulmonary sequestration wth congenital pulmonary adenomatoid malformation type II. *Ann Thorac Surg*.2006 Jul;82(1):327-329.
13. Harriet J. Corbett and Guillian M.E. Pulmonary Sequestration. *Paediatric Respiratory Reviews* 2004;5:59-68.

14. Stocker J Kagan, et al. Extralobar pulmonary sequestration. Analysis of 15 cases. American Journal Clinical of Pathology, 1979 Dec, 72 (6):917-25.
15. Figueroa J, Perez Fernandez. Síndrome de Prune Belly asociado a malformación adenomatoida quística pulmonar y secuestro pulmonar. Boletín Médico Hospital Infantil de México. Mayo, 1993; 50(5):336-340.
16. Stocker J Thomas. Congenital Cystic Adenomatoid Malformation of the Lung Classification and Morphologic Spectrum. Human Pathology. March 1977; 8 (2):155-171.
17. López Corella, et al. Malformación adenomatoidea quística del pulmón. Patología 1983; 21(4):349.
18. Hauri, J.R. et al. Malformación adenomatoidea quística, nuestra experiencia. Cirugía Pediátrica 2003; 16:126-133.
19. Khalil K, et al. Pulmonary sequestration. The Journal of Thoracic and Cardiovascular Surgery: 1975 Nov, 70 (5).
20. Hernanz Marta, et al. Pulmonary sequestration: Diagnosis with Color Doppler Sonography and a new Theory of Associated Hydrothorax. Radiology 1991; 180:817-82.
21. Tastan Yucel. Pathological Case of the Month. Arch Pediatr Adolesc Med, June 2000; 154:633-634.
22. Rivas Albino, Luna Carolina, et al. Malformación adenomatoidea quística. Una revisión de casos en 5 años. Boletín Médico del Hospital Infantil de México. Mayo 1996; 53 (5):240-245.
23. Pérez Fernández Lorenzo et al. Malformación adenomatoidea quística congénita pulmonar y enfisema lobar congénito. Diagnóstico diferencial. Acta pediátrica de México, abril 1994; 15 (2): 64-75.
24. Woo Sun, Kyun Soo, et al. Congenital Cystic Adenomatoid Malformation of the lung CT-pathologic correlation. American Journal Roentgen. January 1997; 168.
25. Ostor Andrew, et al. Congenital Cystic Adenomatoid Malformation of the lung. American Journal Clinical Pathology. 1978 Dec; 70 (45): 595-604.

- 26 .Cloutier Michelle, et al. Congenital Cystic Adenomatoid Malformation. Chest 1993;103:761-764.
27. Neira Jorge. Et al. quiste broncogenico infantil. Revista Chilena de pediatria nov 2004;75 (6):543-546.
- 28 .Riber M, Copin MC, et al Bronchogenic cystics of the lung. Ann Thoracic Surg 1996;61: 1636-1640.
29. López Corella, et al. Quistes Broncogenicos. Patología 1983;21 (4):348.
30. Iñiguez F, et al Desarrollo pulmonar. www.nwumologia pediatrica.cl,2007.
30. González Roberto, et al. Enfisema Lobar congénito: presentación de 4 casos. Revista Chilena de Cirugía. 58 (2): 164-168.
31. Ayed Adel, et al Pulmonary Resection in Infants for Congenital Pulmonary Malformation. Chest 2003;124:98-101.
32. Balley V Patrick, et al. Congenital bronchopulmonary malformations. Journal Thoracic Cardiovascular Surgery 1990;99: 597-603.
33. Hosgor Munevver, et al. Associated Malformations in Delayed Presentation of congenital diaphragmatic hernia. Journal of Pediatric Surgery. July 2004; 39 (7): 1073-1076.
34. Bueso Agustín. Pérez Fernández L, et al. Agenesia de diafragma derecho asociada a hipoplasia pulmonar bilateral, secuestro pulmonar extralobar con linfangectasias y malformación adenomatoidea congénita pulmonar. Informe de un caso. Acta Pediátrica de México. Abril 1994; 15 (2): 90-94.
35. Aristazabal, et al. Neumología Pediátrica. 5ª edición 1996. Editorial Panamericana
36. Wolfram, FJ, et al. Bronchial atresia es common to Extralobar Sequestration, Intralobar Secuestration, Congenital Cystic Adenomatoid Malformation, and Lobar Emphysema. Pediatric and Development Pathology 2006; 9:361-373.
37. Santiago Restrepo, et al. Association of two respiratory congenital anomalies: tracheal diverticulum and cystic adenomatoid malformation of the lung. Pediatric Radiol 2004;34:263-266.

38. Tamas Cserni, et al. Extralobar Pulmonary Sequestration in the Right Upper Thoracic Region. *Respiration* 2007; 74: 215-219.
39. Mohamed, IT, et al. Congenital Cystic adenomatoid malformation: is there a difference between the antenatally and postnatally diagnosed cases?. *Pediatr Radiol* 2005, 35:79-84.
40. William Piccione, et al. Pulmonary sequestration in the Neonate. *Chest* 1990; 97:244-246.
41. Peter Lee, et al. Right Pulmonary aplasia, aberrant left pulmonary artery, and bronchopulmonary sequestration with an esophageal bronchus. *Pediatr Radiol* 2006; 36:449-452.
42. Informe anual 2007. Dirección Médica del Instituto Nacional de Pediatría, archivo clínico. Clasificación (CIE-10).
43. Restrepo, et al. Association of two respiratory congenital anomalies: tracheal diverticulum and cystic adenomatoid malformation of the lung. *Pediatric Radiol* 2004;34;263-266.
44. Stuhmann, et al. Congenital cystic adenomatoid malformation type 0 – A rare cause of neonatal death. *Pediatr Care Med* 2007;8:580-582.
45. Lee P, et al. Right pulmonary aplasia, aberrant left pulmonary artery, and bronchopulmonary sequestration with an esophageal bronchus. *Pediatr Radiol* 2006; 36:449-452.
46. Mohamed IT, et al, Congenital cystic adenomatoid malformation: is there a difference between the antenatally and postnatally diagnosed cases? *Pediatr Radiol* 2005; 35:79-84.
47. Ootaki Y, et al. Pulmonary agenesis with congenital heart disease. *Pediatr Cardiol* 2004; 25:145-148.
48. Adel KA, et al. Pulmonary resection in infants for congenital pulmonary malformation. *CHEST* 2003;124:98-101.
49. Reynoso EA, et al. Malformación adenomatosa quística en un recién nacido. Reporte de un caso y revisión de la literatura. *Rev. Hosp. General de México*, 2008;1:36-41.

50. Freedom RM, et al. The bronchopulmonary foregut malformation complex. *Cardiol Young* 2006; 16: 299-251.
51. Kulwa E, et al. Congenital cystic adenomatoid malformation in the fetus: A hypothesis of its development.....
52. Horak E, et al. Congenital cystic lung disease: Diagnostic and therapeutic considerations. *CLIN Pediatr*. 2003;42:251-261.
53. Savvat F, et al. Paraesophageal bronchogenic cyst: first case reports in pediatric. *Pediatr Surg Int* 2006; 22: 849-851.
54. Csemi T, et al. Extralobar pulmonary sequestration in the right upper thoracic region. *Respiration* 2007;74: 215-219.
55. Newman B, et al. Congenital bronchopulmonary foregut malformation: concepts and controversies. *Pediatr Radiol* 2006; 36: 773-791.
56. Keswani SG, et al. Prenatal diagnosis and management of bronchial atresia. *Fetal Diagn Ther*. 2005; 20: 74-78.
57. Barnes T, et al. Bronchopulmonary foregut malformations: embryology, radiology and quandary. *Eur Radiol*. 2003; 13: 2659-2673.
58. Kimura J, et al. Key mechanisms of early lung development . *Pathology*. 2007;10: 335-347.
59. Takeda S, et al. Clinical spectrum of congenital cystic disease of the lung in children. *European Journal of Cardio-thoracic Surgery*. 1999; 15: 11-17.
60. González R, et al. Secuestro pulmonar: 8 casos. *Rev Chilena de Cirugía*. 2004; 56(3):237-242.
61. Flores HS, et al. Comunicación de un caso de malformación arteriovenosa pulmonar en la infancia. 2006;19;1:47-50

ANEXO 1

Cuadro No. 1.

Malformaciones Congénitas Broncopulmonares

Diagnostico	Frecuencia	Porcentaje (%)
Malformaciones Traqueobronquiales O De Segmentacion		
Bronquio Esofágico	1	1
Bronquio Puente	1	1
Bronquio Traqueal	23	16
Bronquio Aberrante	1	1
Detención del Desarrollo Pulmonar		
Hipoplasia Pulmonar	1	1
Linfangectasias Pleurales	1	1
Lóbulo Supernumerario	1	1
Malformaciones Vasculares Pulmonares		
Malformación Arteriovenosa Pulmonar	8	5
Malformaciones Congénitas Pulmonares		
Enfisema Lobar Congénito	10	7
Malformación Adenomatoidea	40	27
Quística		
Secuestro pulmonar	26	18
Pulmón Accesorio	1	1
Quistes o Duplicaciones		
Duplicación intestinal	1	1
Quiste Broncogénico	16	11
Quiste Traqueobronquial	2	1
Quiste Enterico	7	4
Quiste Pulmonar	5	3
Total	146	100

CUADRO 2
DISTRIBUCION POR GRUPO ETAREO Y
POR GÉNERO

EDAD	MASCULINO	FEMENINO
1 - 28 días	13	11
1 - 24 meses	25	16
2 - 6 años	5	6
7 - 14 años	6	7
14 - 17 años	1	0
TOTAL	50	40

Cuadro 3

Casística de Malformaciones Congénitas Broncopulmonares

DIAGNOSTICO	NO. DE CASOS
ANOMALIAS EN LA DETENCION DEL DESARROLLO PULMONAR	
Agenesia Pulmonar	1
Aplasia Pulmonar	2
Hipoplasia Pulmonar	4
QUISTES Y DUPLICACIONES	
Quiste Gastroentérico	1
Quistes Broncogénicos	3
ANOMALIAS TRAQUEOBRONQUIALES O DE SEGMENTACION	
Bronquio Esofágico	2
Bronquio Traqueal	2
Bronquio Aberrante	1
Malformaciones Congenitas Pulmonares	
Enfisema Lobar Congénito	4
Secuestro Pulmonar	23
Malformación Adenomatoidea Quística	37
MALFORMACIONES VASCULARES PULMONARES	
Malformación Arteriovenosa Pulmonar	8
Síndrome de Cimitarra	1
Total	89

Cuadro 4

DISTRIBUCION DE DIAGNOSTICO DE ACUERDO A SEXO

DIAGNOSTICO	FEMENINO	MASCULINO
	n (%)	n (%)
Agenesia Pulmonar	0 (0)	1(2)
Aplasia Pulmonar	0 (0)	2(5)
Hipoplasia Pulmonar	2 (7)	2(0)
Quiste Gastroenterico	0 (0)	1(2)
Quistes Broncogénicos	0 (0)	2(4)
Bronquio Esofágico	1 (3)	1(2)
Bronquio Traqueal	1 (3)	2(5)
Bronquio Aberrante	1 (3)	0(0)
Enfisema Lobar Congénito	1 (3)	3(7)
Secuestro Pulmonar	6 (21)	17(27)
Malformación Adenomatoidea	14 (48)	23(37)
Quística		
Malformación	3 (9)	5(5)
Arteriovenosa Pulmonar		
Síndrome de Cimitarra	1 (3)	0(0)
Total	30 (100)	59(100)

Cuadro 5

Interpretación de la imagen radiológica de tórax al ingreso

Patrón Radiológico	Frecuencia	Porcentaje
Normal	5	5
Imágenes hiperlucidas no Hipertensas	28	31
Atelectasia	9	10
Sobredistension pulmonar	7	8
Imágenes hiperlucidas hipertensas	6	7
Desplazamiento del mediastino	3	3
Opacidad delimitada al sitio lesión	31	35
Total	89	100

Tabla 6

Reportes más frecuentes de la Tomografía Axial Computarizada de Tórax

REPORTE DE TAC	FRECUENCIA n(%)
No se realizo	31 (35)
Hiperinsuflación del lóbulo inferior izquierdo	2 (2)
Sobredistensión pulmonar derecha y presencia de imágenes quísticas.	2 (2)
Malformación vascular pulmonar	5 (6)
Bronquio traqueal	1 (1)
Hipoplasia pulmonar derecha	3 (3)
Lesiones quísticas	17 (19)
Secuestro pulmonar con drenaje venoso a la VCI .	4 (5)
Secuestro pulmonar extralobar	1 (1)
No hay alteraciones vasculares	1 (1)
Quiste broncogénico	2 (2)
Secuestro pulmonar intralobar	2 (2)
Lesión basal inferior irrigada por vaso proveniente de aorta	4 (5)
Sin reporte	2 (2)
Masa redondeada de contornos lisos	2 (2)
Proceso pleuropulmonar complicado con neumonía abscedada	1 (1)
Complejo aplasia pulmonar	1 (1)
Persistencia del conducto arterioso	1 (1)
Fibrosis pulmonar bronquiectasias	1 (1)
Secuestro pulmonar irrigado por tronco celiaco	1 (1)
Normal	1 (1)
Ausencia pulmón izquierdo	1 (1)
Opacidad difusa proyectada anterior, superior y posterior	1 (1)
Dilatación tráquea, ausencia de arteria pulmonar derecha	1(1)
Hipoplasia rama arteria pulmonar, coartación de aorta, Sx Cimitarra	1 (1)

REPORTE DE TAC	FRECUENCIA n(%)
No se realizo	31 (35)
Hiperinsuflación del lóbulo inferior izquierdo	2 (2)
Sobredistensión pulmonar derecha y presencia de imágenes quísticas.	2 (2)
Malformación vascular pulmonar	5 (6)
Bronquio traqueal	1 (1)
Hipoplasia pulmonar derecha	3 (3)
Lesiones quísticas	17 (19)
Secuestro pulmonar con drenaje venoso a la VCI .	4 (5)
Secuestro pulmonar extralobar	1 (1)
No hay alteraciones vasculares	1 (1)
Quiste broncogénico	2 (2)
Secuestro pulmonar intralobar	2 (2)
Lesión basal inferior irrigada por vaso proveniente de aorta	4 (5)
Sin reporte	2 (2)
Masa redondeada de contornos lisos	2 (2)
Proceso pleuropulmonar complicado con neumonía abscedada	1 (1)
Complejo aplasia pulmonar	1 (1)
Persistencia del conducto arterioso	1 (1)
Fibrosis pulmonar bronquiectasias	1 (1)
Secuestro pulmonar irrigado por tronco celiaco	1 (1)
Normal	1 (1)
Ausencia pulmón izquierdo	1 (1)
Opacidad difusa proyectada anterior, superior y posterior	1 (1)
Dilatación tráquea, ausencia de arteria pulmonar derecha	1(1)
Hipoplasia rama arteria pulmonar, coartación de aorta, Sx Cimitarra	1 (1)
Total	89 (100)

Cuadro 7
Reporte de broncoscopia al ingreso

REPORTE DE BRONCOSCOPIA	FRECUENCIA
	n (%)
Normal	36 (41)
Endobronquitis	10 (11)
Compresión de estructuras	3 (3)
Desplazamiento de estructuras	3 (3)
Supuración broncopulmonar	2 (2)
Hipersecreción de moco	4 (5)
Anomalías de segmentación	6 (7)
Fístula esófago bronquial	1 (1)
Bronquio traqueal	9 (11)
No hay reporte	14 (15)
Estenosis infundibular de bronquio	1 (1)
Total	89 (100)

Cuadro 8
Reporte de Gamagrama Pulmonar Perfusorio

REPORTE DE GAMAGRAMA PULMONAR PERFUSORIO	FRECUENCIA n (%)
No se realizo	20 (23)
Normal	1 (1)
No hay reporte	6 (7)
Pulmón izquierdo hipoperfundido, cortocircuito derecha izquierda	2 (2)
Pulmón derecho hipoperfusión del lóbulo medio	1 (1)
Pulmón derecho funcionalmente excluido	3 (3)
Pulmón derecho hipoperfundido cortocircuito derecha izquierda	2 (2)
Pulmón izquierdo hipoperfundido	9 (10)
Pulmón derecho hipoperfundido	36 (41)
Pulmón izquierdo funcionalmente excluido	4 (5)
Hiperperfusión ambos pulmones cortocircuito derecha-izquierda	2 (2)
Pulmón enfisematoso severamente hipoperfundido	1 (1)
Galio positivo a proceso inflamatorio bilateral	1 (1)
Hipoplasia pulmonar izquierda con perfusión normal	1 (1)
Total	89 (100)

Cuadro 9
Reporte de Ecocardiograma

DIAGNOSTICO	FORAMEN					
	NORMAL	OVAL PERMEABLE	PCA	CIV	CIA	DEXTROCARDIA
Hipoplasia Pulmonar	0	1	2	0	0	0
Secuestro Pulmonar (Intra y extralobar)	6	0	1	2	0	2
Enfisema Lobar Congénito	2	0	0	0	0	0
Malformación Adenomatoides Quística	12	3	1	2	2	0
Bronquio Esofágico	1	0	0	0	0	0
Bronquio Traqueal	0	0	1	0	0	0
Malformación Arteriovenosa Pulmonar	4	0	1	0	1	0
Total	25	4	6	4	3	2
No se realizo	45	TOTAL 89				

Cuadro 10

Medición de la presión de la arteria pulmonar por ecocardiograma

PRESION SISTOLICA DE LA ARTERIA PULMONAR	FRECUENCIA
	n (%)
NORMAL	22 (25)
LEVE (35 – 55 mmHg)	17 (19)
MODERADA (55 – 75 mmHg)	9 (10)
SEVERA (más de 75 mmHg)	1 (1)
No se midió	40 (45)
Total	89 (100)

Cuadro 11

Reporte de espirometría

ESPIROMETRIA BASAL	FRECUENCIA
	n (%)
NORMAL	7 (8)
SUGERENTE RESTRICCIÓN	3 (3)
NO SE REALIZO	79 (89)
TOTAL	89 (100)

Cuadro 12

Asociaciones más frecuentes de las malformaciones congénitas broncopulmonares

DIAGNOSTICO	PATOLOGIA	No. CASOS
Secuestro pulmonar extralobar	Quiste broncogénico	1
Secuestro pulmonar extralobar + Quiste enterico	Malformación quística tipo I adenomatoidea	1
Secuestro pulmonar extralobar + Quiste enterico	Malformación quística tipo I adenomatoidea	2
Quiste bronquial	Malformación quística tipo II adenomatoidea	1
Secuestro pulmonar	Malformación quística adenomatoidea	2
Secuestro pulmonar intralobar	Malformación quística tipo II adenomatoidea	2
Secuestro pulmonar intralobar	Malformación quística tipo I adenomatoidea	2
Secuestro extralobar	Quiste entérico	1
Quiste broncogénico	Malformación quística adenomatoidea	1

Cuadro 13

**Principales causas de defunción de las malformaciones congénitas
broncopulmonares**

EDAD	SEXO	DIAGNOSTICO	TRATAMIENTO	CAUSA DEFUNCION
9 meses	Femenino	Secuestro pulmonar Síndrome Cimitarra	Neumonectomia derecha	Choque séptico, hipertensión arterial pulmonar
11 días	Masculino	Quiste broncogénico	Neumonectomia izquierda	Choque séptico, neumotórax, neumatosis intestinal
16 días	Masculino	Malformación arteriovenosa pulmonar	Neumonectomia derecha	Insuficiencia cardíaca, hipertensión arterial pulmonar
3 días	Femenino	Malformación adenomatoide quística, Hernia de Bochdaleck	Lobectomía Corrección de la hernia	Insuficiencia respiratoria
6 meses	Femenino	Malformación adenomatoidea quística	Lobectomía	Choque cardiogénico, choque séptico
1 año 10 meses	Masculino	Sx Klipel Fiel, Eventración diafragmática. Duplicación quística de esófago, pulmón duplicado	Neumonectomia izquierda	Insuficiencia respiratoria
1 día	Femenino	Malformación adenomatoidea quística	Lobectomía	Choque séptico, choque cardiogénico
8 meses	Masculino	Enfisema Lobar Congénito	Neumonectomia derecha	Insuficiencia cardíaca, hipertensión arterial pulmonar
2 meses	Masculino	Secuestro pulmonar Broncomalacia	Lobectomía	Insuficiencia respiratoria
4 meses	Masculino	Malformación adenomatoidea quística Enfisema Lobar Congenito	Lobectomía	Choque séptico, desnutrición de 3er grado
8 meses	Masculino	Enfisema Congénito	Lobar Lobectomía	Insuficiencia respiratoria

FIGURAS

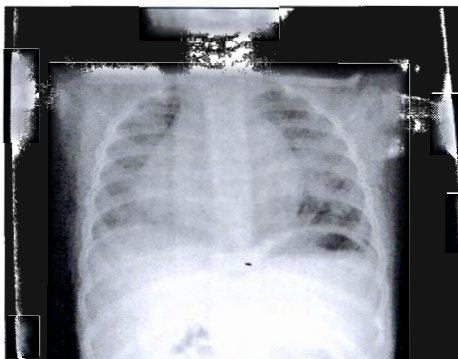
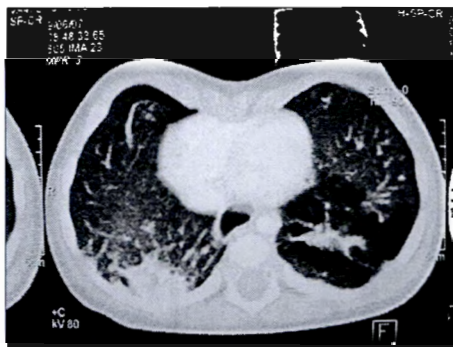

Figura 1. Radiografía de tórax muestra una imagen hiperlúcida no hipertensa basal izquierda y TAC pulmonar muestra imágenes hipodensas, quísticas basales izquierda.



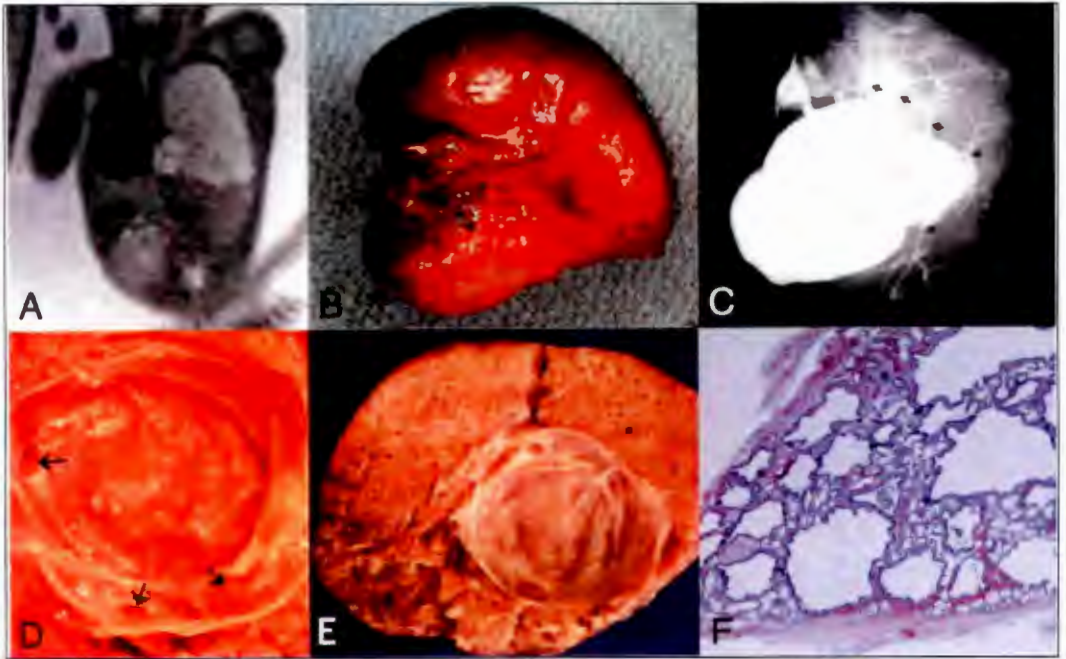


Figura 2. Imágenes de una malformación adenomatoidea quística tipo 1

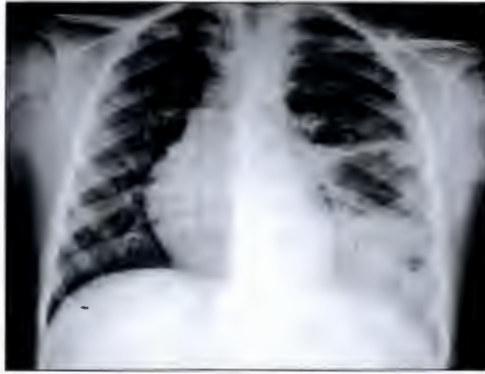

Figura 3. Radiografía de tórax y TAC pulmonar que muestran un secuestro pulmonar

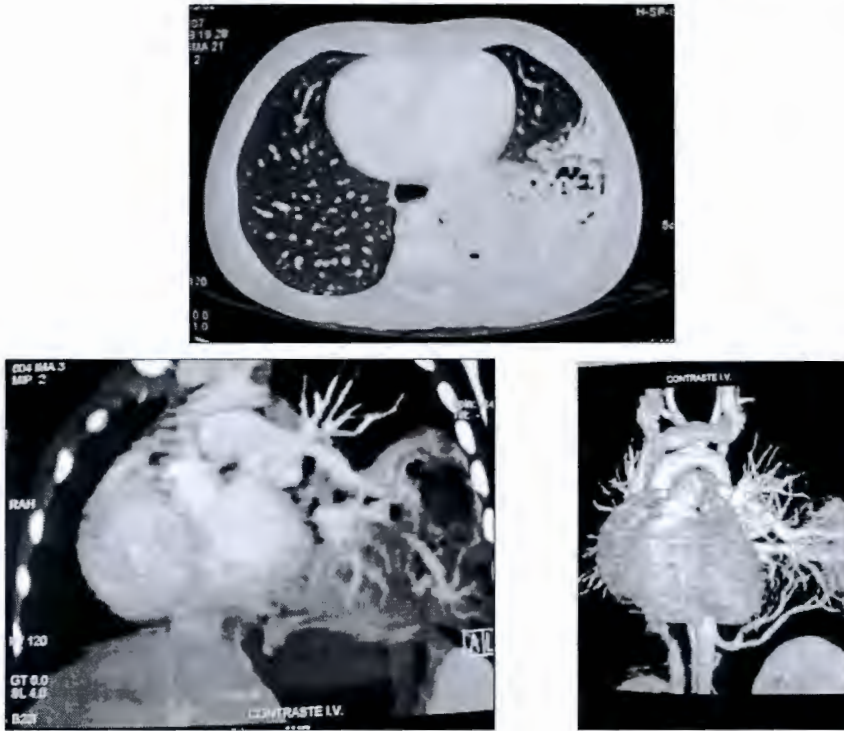


Figura 4. Imagen de angiotomografía que muestra un secuestro pulmonar

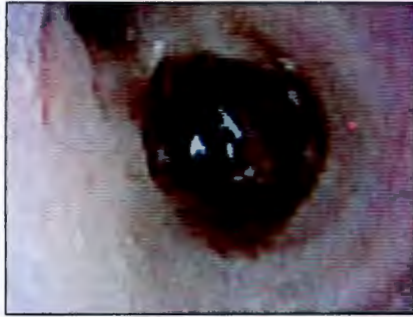

Figura 5. Imagen endoscópica de endobronquitis con hipersecreción de moco



Figura 6. Gamagrama pulmonar perfusorio en una malformación arteriovenosa pulmonar

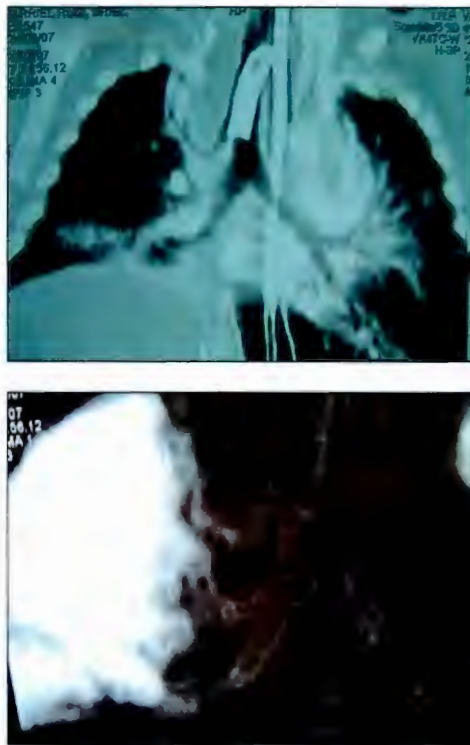


Figura 7. TAC pulmonar y reconstrucción de la vía aérea que muestra un bronquio traqueal

ANEXO 2

Instituto Nacional de Pediatría		
Hoja de recolección de datos		
Malformaciones congénitas broncopulmonares en el Instituto Nacional de Pediatría. La experiencia de 38 años.		
A. 1.Fecha de ingreso:		
B. 2.Nombre:		
C. 3.Expediente:		
D. 4.Lugar de procedencia	1.Distrito Federal	2.Estado de la República
E. 5a. Edad al ingreso al Instituto Nacional de Pediatría	1. Menos de 1 mes: _____ días	2.mas de 1 mes: _____ días
F. 5b. Edad inicio del cuadro clínico	1.Menos de 1 mes: _____ días	2.mas de 1 mes: _____ días
G. 8. Antecedente de ultrasonido prenatal	0. No	1. Si
H. 9. Reporte de ultrasonido	1. Oligodramnios	2. Polihidramnios
3.masa intratoracica	4. normal	5. MAQ 6.otro
Cuadro clínico al ingreso		
I. 10. Tos	0. No	1. Si
J. 11. Evolución	1. Aguda	2. Crónica
K. 12. Humedad	1. Seca	2. Húmeda
L. 13. Expectoración	0. No	1.Blanquecina
	2. Fétida	
M. 14. Horario	1. Sin predominio de horario	2. Diurna
	3. Vespertina	3. Nocturna
N. 15. Tipo de tos 0.no referido	1. Coqueluchoide	2. "Perruna o foca"
	3. Quintosa	4. Metálica
O. 16. Cianosis	0.no	1. Periférica
	2. Central	
P. 17. Dificultad respiratoria	0.no	1.si
Q. 18. Polipnea	0.no	1.si
R. 20. Antecedente de hospitalizaciones previas	0. No	1. Neumonía
2. neumotórax	3. derrame pleural	4. absceso pulmonar
5. bronquiolitis	6. atelectasia	7.insuficiencia respiratoria
8. insuficiencia cardíaca		
Exploración física del tórax 21. Inspección		
S. 21a. Simetría	0. No	1. Si

T. 21b. Forma	0. normal	2. tórax tonel
3. tórax en reloj de arena	4. tórax en campana	5. aumento del diámetro anteroposterior izquierdo
6. aumento del diámetro anteroposterior derecho		
U. 21c. Deformidades torácicas		
0. No	1. Pectus excavatum	2. Pectus carinatum
V. 21d. Deformidad de columna		
0. No	1. Cifosis	2. Escoliosis
W. 22. Palpación	1. Normal	2. Anormal
X. 22a. Amplexión	1. Normal	2. Anormal
Y. 22b. Amplexación	1. Normal	2. Anormal
Z. 23. Percusión	0. Claro pulmonar	1. Hipersonoridad
2. Matidez		
AA. 24. Auscultación	0. Murmullo vesicular	1. Egofonia
2. Estertores gruesos	3. Estertores bronquioalveolares	4. Estridor
5. Sibilancias	6. Frote pleural	7. disminución murmullo vesicular
AB. 25. Hallazgos radiografía de tórax		
0. Normal	1. Imágenes hiperlucidas no hipertensas (quistes, neumatoceles, bulas)	2. Atelectasia
3. Sobredistensión pulmonar	4. Imágenes hiperlucidas hipertensas	5. Desplazamiento del mediastino
6. opacidad delimitada		
AC. 26. Realizo ultrasonido de tórax		
0. No	1. Si	
AD. 26a. Hallazgos ultrasonido de tórax		
AE. 27. Realizo tomografía computada de pulmón		
0. No	1. Si	
AF. 27a. Hallazgos tomografía computada de pulmón		
AG. 28. Se realizo broncoscopia		
0. No	1. Si	
AH. 28a. Hallazgos broncoscopia		
0. Normal	1. Endobronquitis	2. Compresión de estructuras
3. Desplazamiento de estructuras	4. Supuración broncopulmonar	5. hipersecrecion de moco
6. anomalías de segmentación	7. fistula esofagobronquial	8. discinesia traqueobronquial
9. traqueobroncomalacia		
29. Pruebas de función pulmonar		
AI. 29a. Gamagrama perfusorio	0. Normal	1. Anormal
2. no se realizo		

AK. 29b. Espirometría	0. Normal	1. Patrón obstructivo
2. Patrón restrictivo	3. no se realizo	
AL. 29c. ecocardiograma	0. normal	1. Foramen oval permeable
		2. PCA
		3. CIV
4. CIA	5. otro	6. no se realizo
AM. 29d. medicion de PSAP	0. normal	1. leve (35-45-55mmHg)
		2. moderada (55-75 mmHg)
3. severa (+75 mmHg)	4. no se midio	
AN. 30. Diagnóstico clínico		
1. Agenesia pulmonar	2. Aplasia pulmonar	3. Hipoplasia pulmonar
4. Secuestro pulmonar	5. Quistes gastroentericos	6. Quistes broncogénicos
7. Quistes broncoentéricos	8. Duplicaciones intestinales	9. Malformación adenomatoida quistica pulmonar
0. Enfisema lobar congénito	11. Bronquio traqueal	12. Estenosis de tráquea o bronquio
13. Lóbulo supernumerario o lóbulo de la acigos	14. Bronquio esofágico	15. Bronquio puente
16. Linfangectasias	17. malformación arteriovenosa pulmonar	18. Sx Cimitarra
19. Hernia de Bochdaleck		
AO. 31. Localización de las lesiones		
1. Lóbulo superior derecho	2. Lóbulo medio	3. Lóbulo inferior derecho
4. lóbulo superior izquierdo	5. lóbulo inferior izquierdo	7. Lingala
8. pulmón derecho	9. pulmón izquierdo	
AP. 32. Malformaciones congénitas asociadas		
0. No	1. Si	
AQ. 32a. Digestivas	0. No	1. Si
AR. 32b. Renales	0. No	1. Si
AS. 32c. Óseas	0. No	1. Si
AT. 32d. Sistema nervioso central	0. No	1. Si
AU. 32e. Cardiovasculares	0. No	1. Si
AV.33. Tipo de tratamiento quirúrgico		
1. Neumonectomía derecha	2. Neumonectomía izquierda	3. Lobectomía superior derecha
4. Lobectomía media	4. Lobectomía inferior derecha	5. Lobectomía superior izquierda
6. Lobectomía inferior izquierda	7. resección de quiste	8. resección de secuestro
9. médico (observación)		
AW. 35. Evolución postoperatoria		
0. Curación	1. Defunción	3. Deserción
AX. 36. Evolución posquirúrgica		
0. satisfactoria	1- complicación mayor	2. complicación menor

AY. 37. Diagnostico histopatológico		
AZ.38. Diagnostico de egreso		
BA. 39. Evolución clínica a 7 años		
1. Satisfactoria	2. No satisfactoria	3. deserción
BB. 40. Valoración función pulmonar a los 7 años posteriores al tratamiento.		
40a. Espirometría	0. Normal	1. Patrón restrictivo
2. Patrón obstructivo	3. no se realizo	4. deserción