

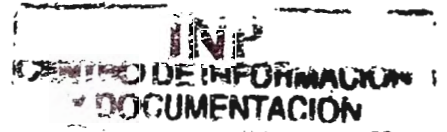

UNIVERSIDAD NACIONAL AUTÓNOMA DE MÉXICO

**FACULTAD DE MEDICINA
DIVISIÓN DE ESTUDIOS DE POSTGRADO E INVESTIGACIÓN**

**INSTITUTO NACIONAL DE PEDIATRÍA
SECRETARÍA DE SALUD**

**TRATAMIENTO DE LA ESTENOSIS SUBGLOTICO Y SUBGLOTICOTRAQUEAL
ADQUIRIDA EN EL PACIENTE PEDIÁTRICO**



**TRABAJO DE TESIS
PARA OBTENER EL DIPLOMA DE ESPECIALISTA EN:
NEUMOLOGÍA PEDIÁTRICA
P R E S E N T A :
DRA. CLAUDIA MARISOL BARREDA HERNÁNDEZ**

**TUTOR DE TESIS:
DR. LORENZO FELIPE PÉREZ FERNÁNDEZ**

**CO-TUTORES DE TESIS:
DR. HÉCTOR DAVID TEJEDA TAPIA**

**ASESOR METODOLÓGICO:
DR. CARLOS JIMÉNEZ GUTIÉRREZ**




MÉXICO, D.F.


2007

TRATAMIENTO DE LA ESTENOSIS SUBGLOTICO Y
SUBGLOTICOTRAQUEAL ADQUIRIDA EN EL PACIENTE PEDIATRICO


Revisión Cualitativa de la Bibliografía




Dr. José N. Reynés Manzur
Director de Enseñanza



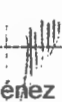
Dra. Mirella Vázquez Rivera
Jefe del departamento de pre y posgrado



Dr. Lorenzo F. Pérez Fernández
Tutor del trabajo de tesis
Profesor titular del curso de Neumología



Dr. Héctor David Tejeda Tapia
Co-tutor del trabajo de tesis
Medico adscrito al servicio de Cirugía de Tórax



Dr. Carlos Jiménez Gutiérrez
Revisor metodológico del trabajo de tesis
División de Investigación

AGRADECIMIENTOS:

Al Gran YO SOY por su fidelidad, amor y cuidado a lo largo de mi vida y en especial en estos dos últimos años, a El sea toda la Gloria.

A mis padres Benjamín y Luz Amparo por ser el tesoro maspreciado que tengo en la tierra, gracias por su amor, cuidado, sacrificios y por enseñarme que cuando se tiene un sueño se puede realizar siempre y cuando se este bajo la voluntad de Dios.

A Guatemala, por ser el precioso país en que nací y al que pretendo servir.

A toda mi familia, en especial a mis hermanos, Luís, Jorge, Flor y Evelyn por amarme y por su apoyo incondicional. Gracias por estar siempre conmigo.

A mis pastores Guillermo Galindo y Carlos Suruy por sus oraciones y enseñanzas ya que han sido de fortaleza en mi vida.

A mis profesores, Dr. Lorenzo Pérez Fernández por sus sabias enseñanzas, consejos y aun por sus regaños porque me ha ayudado a formarme como profesional y a tener parte de ese entusiasmo que el tiene por dar más cada día, lo quiero mucho. Al Dr. Francisco Cuevas por mostrarme lo que uno puede aprender cuando se lo propone y por transmitirme muchos de sus conocimientos y su cariño. Al Dr. Héctor David Tejeda por ser además de profesor un gran amigo. A la Dra. Adriana Alva por tener siempre el tiempo necesario para compartir sus enseñanzas y cariño conmigo.

A mis amigos de Guatemala y a los que han estado conmigo en México, en especial a Brenda y Patty han sido de Bendición para mí todos los días.

A mis Compañeros y amigos de Neumología, Claudia, Corina, Eduardo, José, Marcela, Marylu, yoleida, Gabriel y Guadalupe por haber sido parte de mi familia en México. Les deseo éxitos.

Al INP por haberme dado la oportunidad de estudiar en sus instalaciones bajo la tutoría de mucho de su personal.

A los niños de México por ser el medio que Dios utilizó para mi entrenamiento y parte de mi motivación para superarme profesionalmente

Y a todos los que han estado cerca de mí de una u otra forma gracias, al igual que ha usted por leer estas paginas.

INDICE

Resumen.....	2-3
Antecedentes.....	4-14
Planteamiento de la pregunta.....	15
Objetivos.....	16
Criterios para la selección de los estudios de esta revisión	
Tipo de estudio.....	16
Tipo de participantes.....	16
Tipos de intervención.....	16
Tipos de medida de intervención.....	16
Estrategia de búsqueda.....	17-18
Método de revisión.....	19
Calidad metodológica.....	19
Resultados.....	20-26
Discusión.....	27-31
Conclusiones.....	32
Bibliografía.....	33-36
Anexo.....	37-87

Tratamiento de la estenosis subglótica y subglótico-traqueal adquirida en el paciente pediátrico

* Dra. Claudia Marisol Barreda Hernández, ** Dr. Lorenzo Felipe Pérez Fernández, *** Dr. Héctor David Tejeda Tapia, **** Dr. Carlos Jiménez Gutiérrez.

* Médico Residente del segundo año de Neumología Pediátrica INP

** Jefe del Servicio de Neumología Pediátrica INP

*** Médico adscrito del Servicio de Cirugía de Tórax INP

**** Departamento de Metodología de la Investigación INP

RESUMEN

La disminución permanente de la luz del espacio subglótico y subglótico-traqueal en el paciente pediátrico obedece a causas congénitas o adquiridas. El desarrollo de las unidades de cuidados intensivos pediátricos y el advenimiento de cánulas para intubación endotraqueal se ha relacionado con un incremento en la frecuencia de estenosis subglótica traqueal adquirida.

El tratamiento de la estenosis subglótica es complejo, existe un gran número de procedimientos, los que se pueden dividir en endolaringeos y abiertos, en este último grupo se encuentran varias técnicas, las que han sido descritas principalmente en el paciente adulto, existen ventajas y desventajas en las distintas técnicas y el éxito del tratamiento en cada paciente depende de distintos factores.

Los objetivos del presente trabajo son Identificar los tratamientos existentes para la estenosis subglótica o subglótico traqueal en pacientes femeninos y masculinos de 0 a 18 años de edad y evaluar la efectividad de los tratamientos ya existentes.

Para ello se realizó la búsqueda con las palabras clave "subglottic stenosis" y "stenosis subglottic tracheal" en tres bases de datos, se seleccionó los artículos en inglés y español que cumplieron con los criterios de inclusión. Se encontraron 30 series solo de pacientes pediátricos y 10 series de pacientes adultos con niños, se identificó como principal causa etiológica la intubación prolongada, los pacientes tratados cursaron con estenosis grado I, II, III, y IV de de Cotton, entre las manifestaciones principales se identificaron estridor, disfonía y signos de dificultad respiratoria, entre las principal manifestaciones clínica asociadas se encuentra el reflujo gastroesofágico, broncodisplasia, alteraciones de las cuerdas vocales y malacias de la vía aérea. El diagnóstico se realizó con endoscopia rígida y/o flexible, se basó en el uso de técnicas endolaringeas como dilataciones y láser previo a la cirugía como tratamiento paliativo o como tratamiento en complicaciones principalmente tejido de granulación y en el abierto, este se dividió en dos grandes grupos, la reconstrucción laringotraqueal con aplicación de injerto autólogo en la que se encontró decanulación del 96% (estenosis I,II,III,IV), y del 72% en las grado III y IV, esto contrasta con las series de resección cricotracheal que informan exclusivamente estenosis grado III y IV con 92% de decanulación en un solo procedimiento.

Concluyendo que el tratamiento de la estenosis subglótica y subgloticotraqueal se basa en procedimientos abiertos siendo los principales la reconstrucción laringotraqueal y la resección cricotracheal con anastomosis tirotraqueal y endolaringeos como dilataciones, resección con láser, electrocirugía y cricocirugía, este se fundamenta en la experiencia clínica y no en la evaluación de la efectividad, la información que existe tiene bajo nivel de evidencia para la toma de decisiones por lo que se requiere de un estudio multicéntrico donde se pueda estimar la efectividad de estas intervenciones. En esta revisión la técnica quirúrgica de elección para la estenosis grave en pacientes pediátricos es la resección cricotracheal con anastomosis tirotraqueal.

ANTECEDENTES

Definición:

Obstrucción parcial o completa de la vía aérea superior a nivel de la base de las cuerdas vocales a nivel superior y el borde inferior del cartílago cricoides, y / o a uno o más anillos traqueales. ^{1,26}

Epidemiología:

Se estima que en la población pediátrica la estenosis subglótica adquirida es aproximadamente el 95% de los casos y menos del 5% de los casos son congénitas.²

Etiología:

La disminución permanente de la luz del espacio subglótico y de la traquea en el paciente pediátrico obedece a malformaciones congénitas o a enfermedades adquiridas intrínsecas o extrínsecas de la vía aérea como infecciones crónicas masas tumorales benignas o malignas enfermedades inflamatorias crónicas.²³

A partir de la década de los 60, con el desarrollo de las unidades de cuidados intensivos pediátricos y con el advenimiento de cánulas para intubación endotraqueal se observa paralelamente un incremento en la frecuencia de estenosis subglótica traqueal adquirida, que se ha asociado con intubaciones traumáticas, múltiples, cánulas endotraqueales de calibre o diseño inadecuados, periodos prolongados de intubación, reflujo gastroesofágico, colocación de sondas esofágica y procesos infecciosos ².

18,23

La mayoría de traumas internos laríngeos son iatrogénicos, secundario a la intubación prolongada 90% de los casos adquiridos.²⁶

Consideraciones Anatómicas:

La cavidad de la laringe se divide en tres partes por dos repliegues de la mucosa (cuerdas y las bandas ventriculares o cuerdas vocales falsas) en vestíbulo laríngeo, ventrículo (cavidad entre ambos repliegues) y subglotis, se divide en tres según la relación con la patología en supraglotis desde la puerta de la epiglotis hasta la unión de la pared lateral y del piso del ventrículo. Glotis entre ambas cuerdas vocales. Subglotis desde la región glótica hasta el borde inferior del cartilago cricoides.³

La mucosa de la laringe está compuesta principalmente de epitelio columnar ciliado pseudoestratificado con células caliciformes. Los pliegues vocales, la superficie anterior y la porción superior de la superficie posterior de la epiglotis, los bordes de los pliegues aritenopiglotico y porciones de la fosa piriforme están cubiertos con epitelio escamoso estratificado. La innervación que proviene de el Vago a través del nervio laríngeo superior y el nervio laríngeo recurrente, esta irrigada por las arteria laríngea superior, inferior y posterior, las glándulas secretoras de moco están presentes a través de la mucosa laríngea y son más prominentes sobre la epiglotis, en frente de los cartílagos aritenoides y en los ventrículos y sáculos³

La laringe es un órgano especializado que permite el paso de aire y previene la entrada de alimento o líquido dentro de una sofisticada estructura adaptada para la compleja función fonatoria, sus tres funciones fundamentales son protección, fonación y respiración.

La región subglótica del Recién nacido mide 4mm al nacer, la laringe esta situada en un nivel mas alto en el cuello con la base del cricoides a nivel de la cuarta vértebra cervical la epiglotis se levanta superiormente y se posiciona entre la superficie nasofaríngea del paladar blando, siendo este un respirador nasal obligado los primero 6 meses de vida, en la adolescencia la laringe desciende a nivel de la sexta vértebra cervical los cartílagos son más flexibles en el niño y lo tejidos blandos menos adheridos a los cartílagos subyacentes.^{3,48}

Factores de riesgo en la estenosis subglótica adquirida.

Factores anatómicos:

El tejido areolar laxo de la submucosa en la región subglótica al ser lesionada desarrolla rápidamente edema, el cartilago cricoideo es un anillo completo que impide la expansión de este tejido y obliga a que ocupe la región de menor resistencia que en este caso es la luz de la vía aérea, el epitelio que cubre la región subglótica por ser del tipo respiratorio lo hace menos resistente a las lesiones. ⁴

Factores Mecánicos:

El traumatismo directo por contusión o laceración, la presencia de un tubo endotraqueal de tamaño mayor al adecuado condiciona compresión de la mucosa, si esta presión excede la presión capilar de la mucosa condiciona edema, isquemia y ulceración, la cicatrización ocurre por segunda intención con proliferación del tejido de granulación y depósito de tejido fibroso, lo que deforma y estrecha la luz de la región. ⁵

Duración de la intubación:

Existe controversia en cuanto a cual es el tiempo óptimo durante el cual es seguro que no haya lesión de la vía aérea, es sabido que en neonato es capaz de tolerar periodos prolongados de intubación a diferencia de niños mayores o en el paciente adulto, mas que la duración de la intubación el número de intento y la experiencia del operador, así como el número de reintubaciones requeridas durante el manejo ventilatorio del niño. ^{5, 6, 7, 8, 9, 10}

Infección:

La presencia de infección en el árbol traqueobronquial previo o durante el período de intubación predispone a un incremento en la

respuesta inflamatoria tanto de la mucosa como de la submucosa y esta a su vez contribuye a la cicatrización exagerada.⁴

Manifestaciones Clínicas:

En los pacientes en que se debe sospechar de estenosis subglótica es en los que tienen historia de estridor, disnea al ejercicio no relacionado con causas cardíacas o pulmonares, historia de croup recurrente o bronquitis o falla de crecimiento²

Evaluación del Paciente.

La evaluación de estos pacientes incluye una adecuada historia clínica haciendo hincapié en los factores de riesgo y signos y síntomas ya mencionadas.²

Para confirmar el diagnóstico se hace uso de la endoscopia rígida o flexible. La laringobroncoscopia es la técnica de elección en la exploración de la vía aérea, independientemente de la edad y el peso del niño, siempre que se tomen las medidas necesarias para su uso, es el principal elemento diagnóstico y de seguimiento que requiere de un equipo de trabajo integrado por neumólogo, anesthesiólogo, enfermería, con experiencia en fibrobroncoscopia y un adecuado equipo.

Es a través de la laringobroncoscopia que se puede determinar el grado de la estenosis y decidir el tratamiento de elección. ^{1, 2, 11}

Cuadro. No. 1 Clasificación por porcentaje de obstrucción del diámetro laríngeo.⁴⁸

Grado	%
I	Menor del 70
II	70 - 90
III	Mayor de 90
IV	Obstrucción total

Tratamiento:

En cuanto al tratamiento se han descrito procedimientos endolaringeos y exolaringeos.

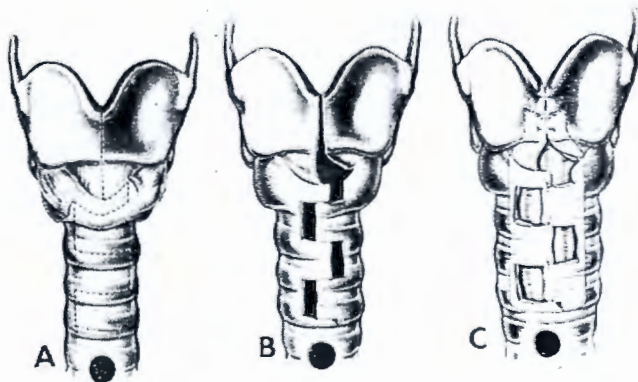
Las operaciones quirúrgicas se pueden englobar en dos grandes grupos, las expansoras y las resectivas.

Expansoras:

Se refieren a la apertura de la vía aérea en la línea media anterior desde la porción inferior del tiroides hasta dos o tres cartílagos traqueales con aplicación de injerto de cartílago autólogo en la porción anterior posterior o lateral y la utilización de férulas intralaringeas durante un período variable en la etapa postoperatoria.

El índice de éxito con la técnica clásica en etapas o bien en un solo tiempo, es variable e inversamente proporcional al tamaño de la estenosis, de tal manera que en las grado II el índice de decanulación varía de 89 a 97% para las grado III de 78 % a 91% y las grado IV de 50% a 72% ¹²

Figura. 1. Cotton-Evans

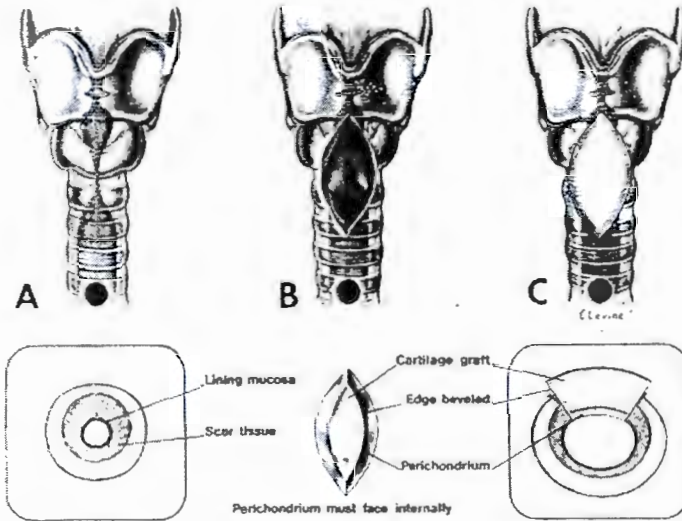


Cotton R, Evans J. Laryngotracheal Reconstruction in Children Five Year Follow Up.
En: Ann Otol. 1981; 90: 516-520

Laringotraqueoplastia:

- A) Tirotomía con incisión escalonada en el cartílago cricoides y cartílagos traqueales superiores.
- B) La separación de los segmentos cartilaginosos permite el acceso al lumen para resección de la cicatriz.
- C) Stent de silastic colocado en el lumen y segmentos cartilaginosos suturados en posición escalonada.

Figura. 2.



Cotton R, Evans J. Laryngotracheal Reconstruction in Children Five Year Follow Up. En: Ann Otol. 1981; 90: 516-520

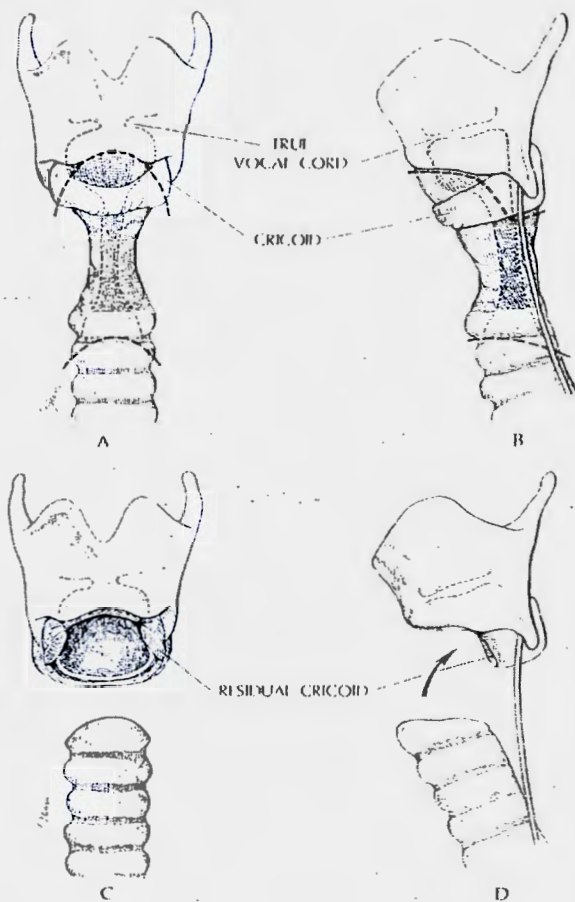
Injerto de cartilago costal.

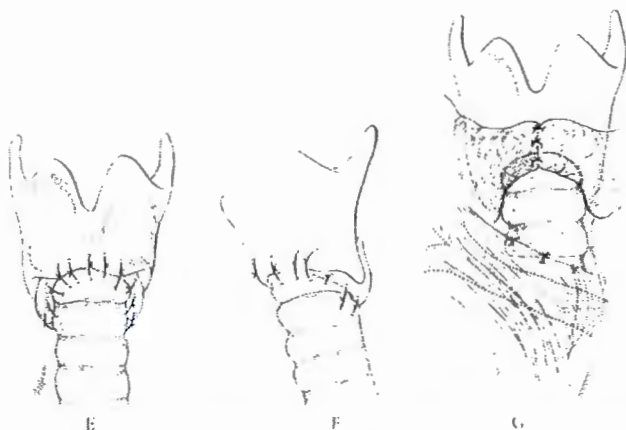A) Incisión en la linea media a través del cartilago tiroides inferior (Inferior a las cuerdas vocales).

B) Injerto de cartilago costal moldeando como una elipse para reforzar la pared anterior del complejo laringotraqueal.

C) Injerto del cartilago costal con cubierta pericondrial.

Figura. 3. Reconstrucción laringotraqueal. Grillo

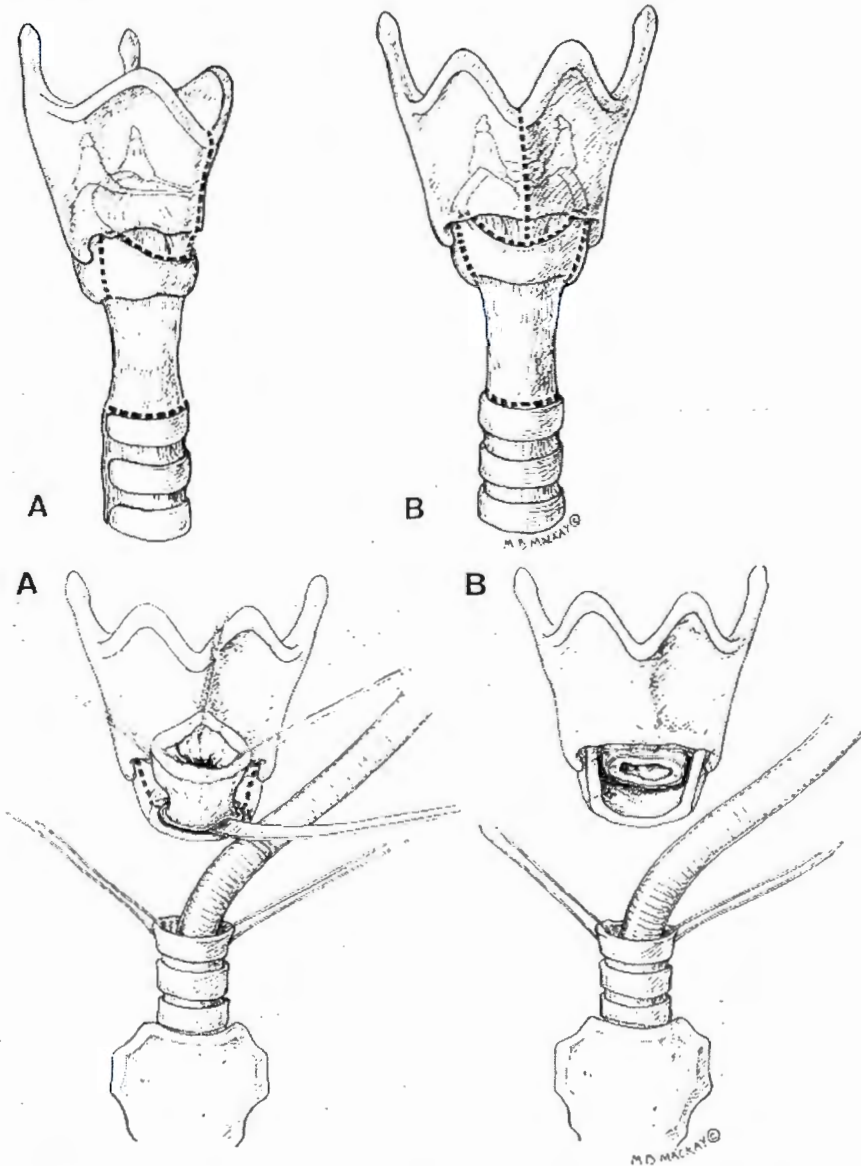




Grillo H. Primary Reconstruction of Airway after Resection of Subglottic Laryngeal and Upper Tracheal Stenosis. En: The Annals of Thoracic Surgery. January 1982;33(1):3-18

- A) Vista anteroposterior.
- B) Vista Lateral se observa la extensión de la lesión y la última línea de disección.
- C, D) Laringe y traquea después de la remoción del espécimen. El nervio laríngeo recurrente se mantiene intacto.
- E, F) Vista anteroposterior y lateral de la reconstrucción.
- G) El istmo tiroideo se aproxima para cubrir la anastomosis.

Fig. 4. Pearson



Pearson G, Gullane P. Subglottic resection with primary tracheal anastomosis: Including synchronous laryngotracheal reconstructions. En: *Seminars in Thoracic and Cardiovascular Surgery*. October 1996; 8 (4): 381-391

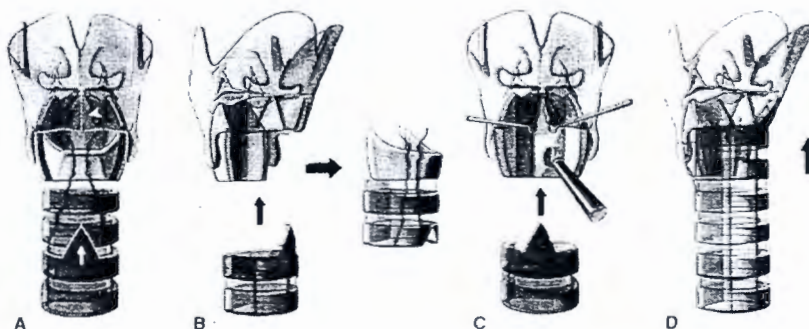
A) Vista lateral. B) Vista anteroposterior que ilustra las líneas de incisión y transección para la resección subglótica y reconstrucción laringotraqueal sincrónica. En esta operación una fisura laríngea es realizada usando una incisión vertical en la línea media del cartilago tiroideo anterior.

Resectivas:

Se reseca la región estenótica y se realiza anastomosis término terminal entre el extremo traqueal y el borde inferior del tiroides, originalmente descritas en pacientes adultos se extendieron a la población pediátrica siendo estas últimas escasas, se recomiendan en las estenosis grado III y IV de Cotton y el índice de decanulación después de un solo procedimiento se alcanza alrededor del 90% de los casos.

El procedimiento quirúrgico consiste en un abordaje cervical anterior a través de una incisión en semicollar con disección de la laringe la traquea y el esófago. Se incide la membrana Cricotiroides para explorar la luz subglótica, se reseca con bisturí la porción anterior del cartilago cricoides de manera subpericondríca hasta la articulación cricotiroides, la cual se puede acompañar con la resección hasta de 4 a 5 cartílagos traqueales afectados, se libera la traquea del esófago y se lleva hasta el plato posterior del cartilago cricoides y se realiza una anastomosis término terminal entre la porción inferior del tiroides y la traquea. Se preservan los nervios laríngeos recurrentes y la inserción de los aritenoides.^{13, 14, 49}

Figura. 5. Monnier



Monnier P, Lang F, Savary M. Partial cricotracheal resection for severe Pediatric Subglottic stenosis: Update of the Lausanne experience. En: *Ann Otol Rhinol Laryngol*. 1998, 107: 961-968

A) Vista frontal se observa la línea de resección superior hecha en el borde inferior del cartilago tiroides y sección lateral del arco cricoideo realizado anterior a la unión cricotiroides. Posteriormente el plato cricoideo es denudado de su mucosa a nivel del borde superior a la unión cricoaritenoides. La Tirotomía en la línea media inferior es para aumentar el lumen, mientras que se conserva la voz normal. La línea de resección inferior es hecha en el primer anillo traqueal normal.

B) Vista oblicua se observa el segmento cricotracheal a ser resecado

C) Vista Frontal después de la resección del segmento estenótico.

D) Vista oblicua se observan los resultados después de completar la anastomosis

Tratamientos endolaríngeos:

Dilatación con instrumental rígido o con globos neumáticos, resección con láser electro o criocirugía; son técnicas utilizadas en estenosis grado I de Cotton, pero algunos autores han usado esta modalidad de tratamiento para casos severos. Para emplear electrocirugía o láser se requiere de infraestructura y personal técnico especializado, cirujanos adiestrados. Entre las complicaciones más graves son las quemaduras en la vía aérea, formación de tejido de granulación o reestenosis.²³

PLANTEAMIENTO DEL PROBLEMA:

Se requiere de una revisión sistemática con la que se construya el estado actual del conocimiento sobre la efectividad del tratamiento de la estenosis subglótica y subglótico-traqueal en el paciente pediátrico.

Cuadro No. 2. Formulación de pregunta de investigación

Estructura PICO de la Pregunta de Investigación			
P	I	C	O
Sexo: masculino Femenino Edad: 0-18 años	<u>Tratamiento quirúrgico</u> Abierto -Resección y anastomosis -Cricotomía Anterior -Laringotraqueoplastia con interposición de injerto de cartilago. Cerrados -Resección con láser -Electrocirugía -Cricocirugía <u>Tratamiento no quirúrgico</u> -Dilatación con instrumental rígido o con globos neumáticos		Estenosis subglótica o estenosis subglótico traqueal

OBJETIVOS:

1. Identificar los tratamientos existentes para la estenosis subglótica o subglótica traqueal en pacientes femeninos y masculinos de 0 a 18 años de edad.
2. Identificar la efectividad de los tratamientos existentes.

MATERIAL Y METODOS:

Diseño:

Tipo de estudio

Revisión cualitativa de la literatura, utilizando la metodología de la revisión sistemática de la Colaboración Cochrane. (Clarke M)

Tipo de participante

Pacientes masculinos y femeninos de 0 a 18 años con estenosis subglótica o subglótico traqueal adquirida tratados intrahospitalariamente.

Tipo de Intervención

Describir el tratamiento quirúrgico y no quirúrgico del paciente pediátrico con estenosis subglótica adquirida

Tipos de medidas de resultado

Se incluyeron los estudios a que se tuvo acceso sobre el tratamiento de la estenosis subglótica adquirida. Logrando establecer al final una revisión cualitativa de la literatura.

Estrategia de Búsqueda

Estrategia de búsqueda: Se realizó en Pub-Med, Cochrane, Lilacs utilizando las palabras clave "subglottic stenosis" y "stenosis subglótica traqueal" "subglottic stenosis AND resection AND anastomosis", "subglottic stenosis AND laringotracheoplasty", "subglottic stenosis AND with cartilage interposition", "subglottic stenosis AND laser resection", "subglottic tracheal stenosis AND resection AND anastomosis", "subglottic tracheal stenosis AND laryngotracheoplasty", " subglottic tracheal stenosis AND laser resection", "subglottic stenosis", "stenosis subglótica traqueal".

Cuadro No. 3 Búsqueda de la literatura Pub-Med

Palabra clave	limitador	Sintaxis	No. artículos
subglottic stenosis AND resection AND anastomosis	Humanos 0-18años	(subglottic[All Fields] AND ("pathologic constriction"[Text Word] OR "constriction, pathologic"[MeSH Terms] OR stenosis[Text Word])) AND resection[All Fields] AND anastomosis[All Fields] AND ("infant"[MeSH Terms] OR "child"[MeSH Terms] OR "adolescent"[MeSH Terms]) AND "humans"[MeSH Terms]	40
subglottic stenosis AND laringotracheoplasty	Humanos 0-18años	subglottic[All Fields] AND ("pathologic constriction"[Text Word] OR "constriction, pathologic"[MeSH Terms] OR stenosis[Text Word])) AND laryngotracheoplasty[All Fields] AND ("infant"[MeSH Terms] OR "child"[MeSH Terms] OR "adolescent"[MeSH Terms]) AND "humans"[MeSH Terms]	46
subglottic stenosis AND with cartilage interposition	Humanos 0-18años	subglottic[All Fields] AND ("pathologic constriction"[Text Word] OR "constriction, pathologic"[MeSH Terms] OR stenosis[Text Word])) AND (("cartilage"[MeSH Terms] OR cartilage[Text Word]) AND interposition[All Fields]) AND ("infant"[MeSH Terms] OR "child"[MeSH Terms] OR "adolescent"[MeSH Terms]) AND "humans"[MeSH Terms]	10
subglottic stenosis AND laser resection	Humanos 0-18años	(subglottic[All Fields] AND ("pathologic constriction"[Text Word] OR "constriction, pathologic"[MeSH Terms] OR stenosis[Text Word])) AND (((("lasers"[TIAB] NOT Medline[SB]) OR "lasers"[MeSH Terms] OR laser[Text Word]) AND resection[All Fields]) AND ("infant"[MeSH Terms] OR "child"[MeSH Terms] OR "adolescent"[MeSH Terms]) AND "humans"[MeSH Terms])	22

subglottic tracheal stenosis AND resection AND anastomosis	Humanos 0-18años	subglottic[All Fields] AND ("tracheal stenosis"[MeSH Terms] OR tracheal stenosis[Text Word]) AND resection[All Fields] AND anastomosis[All Fields] AND ("infant"[MeSH Terms] OR "child"[MeSH Terms] OR "adolescent"[MeSH Terms]) AND "humans"[MeSH Terms]	21
subglottic tracheal stenosis AND laryngotracheoplasty	Humanos 0-18años	(subglottic[All Fields] AND ("tracheal stenosis"[MeSH Terms] OR tracheal stenosis[Text Word])) AND laryngotracheoplasty[All Fields] AND ("infant"[MeSH Terms] OR "child"[MeSH Terms] OR "adolescent"[MeSH Terms]) AND "humans"[MeSH Terms]	15
subglottic tracheal stenosis AND laser resection	Humanos 0-18años	(subglottic[All Fields] AND ("tracheal stenosis"[MeSH Terms] OR tracheal stenosis[Text Word])) AND (((("lasers"[TIAB] NOT Medline[SB]) OR "lasers"[MeSH Terms] OR laser[Text Word]) AND resection[All Fields]) AND ("infant"[MeSH Terms] OR "child"[MeSH Terms] OR "adolescent"[MeSH Terms]) AND "humans"[MeSH Terms])	9
subglottic stenosis	Humanos 0-18años	subglottic[All Fields] AND ("pathologic constriction"[Text Word] OR "constriction, pathologic"[MeSH Terms] OR stenosis[Text Word])) AND (randomized controlled trial[Publication Type] OR (randomized[Title/Abstract] AND controlled[Title/Abstract] AND trial[Title/Abstract])) AND ("infant"[MeSH Terms] OR "child"[MeSH Terms] OR "adolescent"[MeSH Terms]) AND "humans"[MeSH Terms]	4
stenosis subglottic tracheal	Humanos 0-18años	((("pathologic constriction"[Text Word] OR "constriction, pathologic"[MeSH Terms] OR stenosis[Text Word]) AND subglottic[All Fields] AND (("trachea"[TIAB] NOT Medline[SB]) OR "trachea"[MeSH Terms] OR tracheal[Text Word])) AND (randomized controlled trial[Publication Type] OR (randomized[Title/Abstract] AND controlled[Title/Abstract] AND trial[Title/Abstract])) AND ("infant"[MeSH Terms] OR "child"[MeSH Terms] OR "adolescent"[MeSH Terms]) AND "humans"[MeSH Terms])	1

El gradiente científico de los artículos se clasificó de acuerdo al nivel de evidencia.

Limites: Se limitó a humanos de 0-18 años, idiomas ingles y español.

Criterios de exclusión: Se excluyeron los artículos que no fueron accesibles de obtener impresos o en línea completos, además de los artículos que no cumplieron con las características de los pacientes a estudiar.

Criterios de Inclusión: Artículos que incluyeran a pacientes de 0 a 18 años con estenosis subglotica o subglotica traqueal adquirida.

Métodos de revisión

Se obtuvo el texto completo de cada estudio elegible y se tradujeron cuando fue necesario. Se evaluó cada artículo de forma independiente para determinar si el estudio era elegible de acuerdo a los criterios de selección de dos revisores. (Tutor y cotutor), quienes en común acuerdo definieron una lista de variables sobre las cuales se sintetizó. Los dos revisores por criterios clínicos y en función de las características decidieron que estudio entraba y cual no.

Se realizó un cuadro de resumen de la literatura con las características ya definidas siendo estas los encabezados de cada columna y las que se presentan a continuación

Columna 1: Autores, años de publicación, año de realización, país

Columna 2: Diseño de estudio, grado de evidencia

Columna 3: Características de los pacientes.

Columna 4: Número de pacientes

Columna 5: Etiología

Columna 6. Alteraciones clínicas asociadas

Columna 7: Signos y síntomas clínicos

Columna 8: Diagnóstico

Columna 9: Tratamiento principal

Columna 10: Tratamientos secundarios

Columna 11: Pronóstico

Columna 12: Resultados principales

Columna 13: Conclusiones

Calidad Metodológica

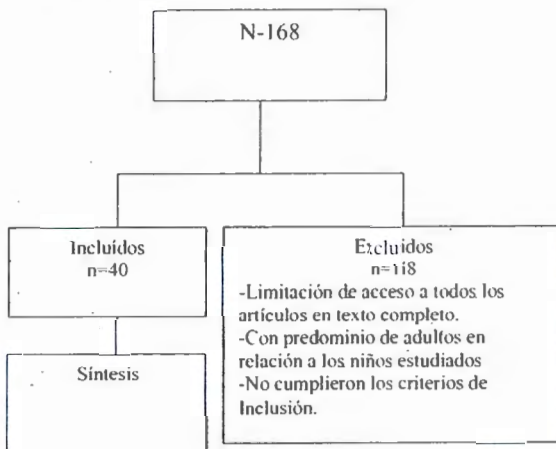
Se incluyeron 40 estudios en esta revisión 38 series de caso y 2 reportes de caso, Teniendo un nivel pobre de evidencia clasificados según la escala de Jovell VIII (Pobre).

RESULTADOS

Descripción de los estudios

Se encontraron en PubMed, 168 artículos, de estos se incluyeron todos los que estuvieron accesibles. En Lilacs, y Cochrane no se encontraron artículos.

Figura. 6 Flujograma de selección de los artículos



A continuación se presentan los resultados y discusión de los 40 artículos seleccionados cuya síntesis se encuentra en el anexo 1 al final de este documento.

De los estudios analizados, el grupo de Cotton hace 4 publicaciones seguido de los grupos de Grillo (en niños y adultos) y Monnier con 3 publicaciones.

Couraud Seid y Peña publican 2 estudios cada uno, Alvarez Neñ 1.

Los años de publicación van desde 1974 al 2006, el rango de publicación es de 32 años y el rango desde la realización a la publicación es de 7 años. Se encontró el mayor número de publicaciones en la década de los 90.

El rango de realización más extenso es el de Pearson y Cols en 1996 (niños y adultos) de 22 años y el de Monnier de 20 años en niños exclusivamente en 1999. El promedio de realización de los estudios fue de 1.9 años.

Estados Unidos de Norte América (EE.UU.) es el país que tiene más publicaciones con un total de 22 lo que corresponde al 55% del total de los estudios revisados, lo siguen en orden de frecuencia Francia y México (n=4) Canadá y Suiza (n=3).

Todos son casos clínicos con pobre evidencia según la escala de Jovell (VIII), el 5.5% son prospectivos y 92.5% retrospectivos

En los estudios en los que identifican los grupos por género (n=13) hay 352 masculinos y 282 femeninos.

La edad de los pacientes exclusivamente pediátricos va desde 12 días a 18 años (n=30), en los estudios que involucran niños y adultos el rango fue de 11 meses a 88 años con una media de 44 años (n=10).

En el 37.5% de los artículos (n=13), se hace mención de la clasificación utilizada para la estenosis subglótica siendo esta la descrita por Cotton, las estenosis predominantemente tratadas fueron las grado III y IV seguidas de la I y II respectivamente. Solo en un estudio se hace mención de una clasificación modificada según el grado de fibrosis.

El 30% hacen mención de pacientes con múltiples tratamientos previos al tratamiento definitivo siendo la más frecuente la traqueostomía seguida de dilataciones y tratamiento con láser, uso de tubo en T y tratamiento con esteroides (principalmente Dexametasona).

En los 30 artículos de niños un total de 918 fueron estudiados con un promedio por serie de 30.6 pacientes pediátricos, 1040 niños y adultos fueron estudiados (n=10) con un promedio de 104 pacientes por serie.

La serie de casos pediátricos más grande es de 116 pacientes y la mayor serie de niños y adultos es de 251 pacientes.

Se observa que la causa más frecuente de estenosis subglótica adquirida y descrita por la mayoría de los autores (n=32) es la intubación prolongada, traumas laringeos, infecciones, no se hace mención en el resto de los estudios (n=6) de la etiología.

Las enfermedades más asociadas en las series pediátricas (n=30) fueron: Enfermedad por reflujo gastroesofágico, broncodisplasia pulmonar, laringomalacia, alteraciones en las cuerdas vocales, traqueomalacia, traqueoendobronquitis, premadurez y fistula traqueo esofágicas (esta última en las congénitas) otras menos frecuentes también encontradas son cardiopatías, leucemia, VIH, tumores cerebrales, meningitis, papilomatosis, sepsis pleuro pulmonar, SIDA y Amiloidosis.

En las series de niños y adultos (n=30) se encontraron como principales enfermedades asociadas el escleroma, amiloidosis, politraumatismos, cirugías cardiacas, Guillain Barré, politraumatismo, neumonías de focos múltiples, desórdenes de la colágena, Neumonía con leucemia, asma de difícil manejo, alergia, tóxicos, fallo cardíaco.

Los síntomas presentes solo se mencionan en el 30% de las revisiones (n=12) en orden de frecuencia son el estridor, disfonía, signos de obstrucción de vía aérea superior, disnea al ejercicio, falla respiratoria, dificultad para la extubación, tos, taquipnea, disfagia, cianosis, apnea.

En el 80% (n=32) se hizo uso de la broncoscopia rígida con o sin telescopio para determinar el grado de la estenosis. La broncoscopia flexible se utilizó para evaluar la función de las cuerdas vocales. Como ayudas diagnósticas se utilizó la TAC lineal y helicoidal además de la broncoscopia virtual.

En las publicaciones de adultos y niños (n=10) evaluaron la función de las cuerdas vocales por fluoroscopia y la función pulmonar con pruebas de función respiratoria. En 20% (n=8) no se indica como hicieron el diagnóstico.

En los pacientes que sospecharon de ERGE realizaron estudios con serie gastroesofágica, pH metría.

El tratamiento definitivo fue quirúrgico, realizaron resección cricotraqueal parcial con anastomosis primaria (n=21), cricotomía anterior con o sin stent (n=4) y reconstrucción laringotraqueal (n=13) con injertos anterior, posterior o anteroposterior de cartilago alar, costal, auricular o de hueso hioides con el uso de Stents principalmente los de Aboulker cortos o largos, tubos en T de Montgomery, y laringotraqueoplastia en un solo tiempo. Weber utiliza tanto técnicas endolaringeas como reconstrucción laringotraqueal y resección del cartilago cricotraqueal (n=1). El uso de láser con monóxido de carbono fue reportado para estenosis grado I y II (n=2) así como las dilataciones.

Las resecciones con láser de dióxido de carbono para retirar tejido de granulación, aplicación de Triamcinolona para optimizar los tratamientos quirúrgicos y el uso de dilataciones fueron los principales tratamientos secundarios administrado a los pacientes, además del uso de antibióticos (n=15) y esteroides tópicos o sistémicos, el esteroide utilizado fue Dexametasona.

Solo el 47% (n=19) hacen referencia al seguimiento, el rango fue de 1 a 10 años, haciendo evaluaciones con broncoscopia rígida, fibrobroncoscopia o laringoscopia al momento de la extubación, a los 7 días, 3 semanas, 3 meses, y en algunos a los 5 y 10 años. La valoración de las cuerdas vocales fue subjetiva y realizada por la observación del otorrinolaringólogo.

Los resultados se basaron principalmente en los éxitos, fracasos y complicaciones, los éxitos se describen cuando el paciente es decanulado sin complicaciones, sin o con leve disnea al ejercicio y reversión completa de la estenosis o disminución a un grado menor de Cotton.

Del total de pacientes en los 40 artículos (n=1958) a los que se sometió tanto a técnicas abiertas como cerradas o endolaringeas, 82 presentaron falla asociado a laringomalacia, granulomas, sinequias, al

antecedente de múltiples intervenciones previas a la cirugía definitiva, en algunos casos se asociaron a síndromes como el de Pierre Robin, alteraciones en la cicatrización y broncodisplasia pulmonar.

1750 (89%) fueron decanulados exitosamente al primer intento, mientras que 100 pacientes (5.1%) requirieron de otros procedimientos como reintervenciones, dilataciones, resección de tejido de granulación o retiro de cánula de traqueostomía por más tiempo,

Se registraron 26 muertes, entre las causas se encuentran Infarto agudo del miocardio (en los estudios de Macchiarini y en el grupo de Grillo en 1992) los dos pacientes fueron adultos. 3 adultos en el estudio de Courand en 1996, 2 por causas no asociadas a la intervención quirúrgica y 1 por úlcera de la innominada. 7 adultos en el grupo de Courand 1995, 1 niño en el estudio de Rodney y Cols quien tenía el antecedente de múltiples procedimientos previos a la cirugía, 7 en el grupo de Weber no relacionadas a la cirugía, 3 en el de Narcy (pacientes con SIDA), 1 en el estudio dirigido por Madalazzo por probable apnea, 1 en el grupo de Cotton en 1981 por extubación accidental, y 1 en 1974 en el estudio de Gerwat por extubación accidental.

Las complicaciones más frecuentes reportadas por Macchiarini en 2001 (adultos y niños) fueron voz débil, aspiración, granulomas, disfagia, edema glótico, cierre del estoma retardado, alteraciones de la deglución, en el grupo de Macchiarini son disfonía, cambios en el tono de la voz, granulomas, dehiscencia de herida operatoria (artículo que evalúa tanto a niños como adultos). Monnier en 1998 reporta estridor leve en 3 pacientes y disfonía en 9. El resto de los autores mencionan tejido de granulación principalmente asociado al uso de Stents, intolerancia al ejercicio, infecciones, atelectasias, fístulas cutáneas, traqueítis, neumotórax, membranas laringeas y enfisema subcutáneo.

Debido a que los artículos de pacientes adultos y niños no distinguen claramente sobre el tratamiento quirúrgico proporcionado a cada grupo y el éxito de decanulación, los siguientes resultados se basan exclusivamente en las series de niños con tratamiento quirúrgico (n=27) que proporcionan la información completa en cuanto a la resección cricotraqueal y reconstrucción laringotraqueal, (n=13).

La reconstrucción laringotraqueal (n=6) se utiliza en las estenosis grado I, II, III, IV con el 96% de decanulación, cuando se aplica a estenosis grado III y IV de Cotton la decanulación disminuye a 72%, se observa que con esta técnica se tiene fallas en la estenosis grado III y que requiere de más de un procedimiento.

La resección cricotraqueal con anastomosis termino terminal es utilizada en estenosis grado III y IV de Cotton (n=7), con el 92.5% de decanulación, sin que se tenga que realizar mas de un procedimiento.

Entre las conclusiones más sobresalientes de todos los autores (n=40) incluyendo los de adultos y niños se encuentran: La de Monnier y Cols quienes concluyen que la resección cricotraqueal esta indicada en las estenosis III y IV de Cotton, y que la resección realizada por debajo de las cuerdas vocales verdaderas proporciona más estabilidad, ayuda a la decanulación, favorece la rehabilitación y la reintegración a la vida normal del paciente, mas del 95% tienen excelentes resultados anatómicos y funcionales. Macchiarini indica que la resección cricotraqueal con anastomosis tirotraqueal puede usarse en pacientes con estenosis que se extiende un centímetro por debajo de las cuerdas vocales y que mide más de 6 centímetros de largo con excelente y buenos resultados. Los grupos de Stem y Monnier consideran que la cirugía en mención, tiene ventajas en cuanto a la laringotraqueoplastía ya que esta última requiere de Stents lo que favorece el tejido de granulación y la subsecuente reestenosis, en tanto que la resección cricotraqueal parcial da mejores resultados en la función de la cuerda vocal, con crecimiento laringeo normal.

En la cricotomía anterior es Ochi quien indica que cuando esta falla se debe repetir la misma en lugar de hacer traqueostomía, ya que esta última se asocia a largo plazo a morbilidad por diferentes causas.

La reconstrucción laringotraqueal con demasiada tensión en el sitio de la anastomosis favorece que pueda reestenosarse, así como el uso de

Stents quienes favorecen la aparición de tejido de granulación, por lo que Cotton concluye en 1992 que no debe prolongarse el uso de estos por más de 4 a 6 semanas, ya que si se requiere más tiempo sugiere un fracaso o un área de malacia.

Stenson en 1993 considera que la Laringotraqueoplastía acoplada a la decanulación en un tiempo es mejor que el procedimiento con Stents y facilita la decanulación temprana.

La laringotraqueoplastía en un solo tiempo es efectiva para la decanulación de los niños con estenosis II y III, además de tener menos dificultades que con el uso de Stents favoreciendo la decanulación temprana. (Seid en 1991)

El Grupo dirigido por Rodney indica que la Laringotraqueoplastía con injerto de tejido auricular favorece el crecimiento de lumen en comparación del injerto costal. Mientras que Nancy en 1990 concluye que la laringotraqueoplastía está relacionada con problemas de abducción alterando la fonación ya sea con Stent o con Injertos.

La Laringotraqueoplastía es el procedimiento de elección cuando otras cirugías han fallado, las basadas en Evans, Todd, Fearson y Cotton son útiles cuando existe tejido de granulación y de cicatrización. (Cotton 1981, 1984 y George 1978).

DISCUSIÓN:

Existen tres formas eficientes para realizar investigación, (cohorte, ensayos clínicos aleatorizados y revisión sistemática), en nuestro contexto con el objetivo de acercarnos a la Revisión Sistemática se realizó un trabajo que podemos señalar como Cuasi Revisión Sistemática, debido a que no hay trabajos que analicen los tratamientos existentes para la estenosis subglótica.

Varios autores, de los artículos revisados, (Cotton, Grillo y Monnier) tienen una línea de investigación que ha dado lugar a más de una publicación por autor, mientras que el resto de los artículos (n=28) son realizados por diversos autores, lo que sugiere que el conocimiento de esta enfermedad se encuentra difundido a un pequeño grupo de trabajo, probablemente porque las características anatómicas y funcionales del paciente pediátrico hacen particularmente difícil las técnicas quirúrgicas e impredecibles los resultados a largo plazo. Las principales series han surgido de los grupos de trabajo que confrontaron inicialmente el problema de niños que sobrevivieron a su enfermedad de base en las Unidades de Terapia intensiva pediátrica y que desarrollaron estenosis subglótico traqueal, estos grupos históricamente se encuentra ubicados en Estados Unidos de Norte América y Francia donde laboran en centro nacionales de referencia, de esta manera la experiencia acumulada por ellos contrasta con la que informan los otros autores de manera individual.

El mayor número de publicaciones que se observa en la década de los años 90 corresponde al seguimiento de los pacientes en series bien estructuradas principalmente realizadas por los grupos pioneros en el estudio de este problema (Pearson, Grillo, Monnier, Cotton) y otros investigadores que han surgido de dichos grupos. Series como la de Grillo en 1979, realizada tanto en adultos como en niños, son consideradas como base para posteriores revisiones realizadas principalmente por médicos de Estados Unidos y Europa, por lo que pese al año de publicación no se puede desechar.

En esta revisión se considera que el nivel de evidencia según la escala de Jovell es pobre (VIII) en todos los artículos, pues todos son series de casos o reporte de caso, lo que consideramos que es por múltiples factores como el que los cirujanos no necesariamente cuentan con formación en investigación clínica, el tratamiento y seguimiento de los pacientes de manera longitudinal es altamente especializado y de elevado costo, en tanto que los recursos hospitalarios y económicas del paciente son habitualmente limitados. También es cierto que el tratamiento de la estenosis subglótica es complejo a largo plazo y con resultados no siempre satisfactorios lo cual propicia la deserción de los pacientes. Todo esto limita la realización de investigaciones con nivel de evidencia I o II.

Los autores de las publicaciones revisadas se enfrentan al problema grave y complejo del paciente con estenosis subglótica adquirida o congénita, que además ha recibido múltiples tratamientos previo al definitivo y que ameritaban una solución en el momento de la consulta, lo que les dificultó limitar las características de los pacientes que incluyeron en sus publicaciones, dando lugar a series de caso con rangos de edad muy amplios, esto se hizo más evidente en las series de adultos y niños en las que se incluyó desde infantes hasta ancianos. La característica más utilizada por la mayoría de los autores para incluirlos en las series fue el grado de obstrucción de la estenosis, según la clasificación de Cotton esto porque es la más aceptada y conocida tanto en Europa (Monnier) como en América (Alvarez Neri, Peña, Cotton).

Llama la atención que los grupos de trabajo que han publicado las series más numerosas en pacientes pediátricos son realizadas por médicos que trabajan en centros de referencia nacionales (Cotton y weber en EE.UU., Narcy en Francia), lo que les ha permitido acumular experiencia y publicar sus resultados a posteriori.

El progreso de la aplicación de la tecnología en el paciente pediátrico gravemente enfermo ha mejorado la sobrevida de estos pero al mismo tiempo ha determinado secuelas a largo plazo. La epidemiología de las enfermedades en niños (infecciosas, cardiopatías, politraumatismo o alteraciones hematológicas) hacen que la intubación endotraqueal sea el

factor etiológico principal de la estenosis subglótica adquirida en relación a otros factores como trauma laringeo o neoplasia estas últimas frecuentes en otros grupos etéreos .

La mayoría de los estudios no describen la sintomatología por tratarse de grupos de pacientes previamente diagnosticados y dependientes de traqueostomía en el momento de ser referidos a los autores, entre las manifestaciones clínicas si mencionadas son estridor dificultad respiratoria y disfonía que traducen obstrucción de la vía aérea en grado variable y afectación de las cuerdas vocales.

Se observó que las alteraciones clínicas asociadas, como el reflujo gastroesofágico patológico y las enfermedades inmunosupresoras así como malformaciones múltiples disminuyen la probabilidad de éxito en el tratamiento de los pacientes con estenosis subglótica, por lo que debe considerarse el tratar dichas entidades previo a la cirugía.

El diagnóstico de certeza se estableció con el estudio endoscópico ya que este permite conocer la naturaleza inflamatoria o de fibrosis de la lesión así como la extensión y fijación de las cuerdas vocales por la lesión. En menor frecuencia hicieron uso de estudios de imagen lo que les permitió identificar la estenosis y determinar su extensión, sin embargo este método diagnóstico no es definitivo debido a que no permite conocer su naturaleza así como la fijación de las cuerdas vocales, por lo que el diseño del tratamiento quirúrgico se basa principalmente en el estudio endoscópico, lo que se pudo observar en la mayoría de las publicaciones.

La gran cantidad de tratamientos (endolaringeos y abiertos), utilizados indica la complejidad del problema. En muchos de los pacientes que requieren de tratamiento quirúrgico definitivo se tiene el antecedente de procedimientos como traqueotomía, dilataciones, uso de láser o incluso cirugías de reconstrucción laringotraqueal o resección cricotraqueal lo que dificulta más la decisión del clínico acerca del procedimiento que debe realizar a cada uno de los pacientes. Todo lo cual plantea la necesidad de

diseñar para cada caso en particular la técnica que al autor le parezca más apropiada.

La resolución de los problemas susceptibles de tratamiento quirúrgico se basa principalmente en la opinión de un experto que desarrolla una técnica quirúrgica en particular las que se pueden dividir en dos grandes grupos: Las que son resolutivas y las que son paliativas, esto con la intención de ampliar el calibre de la vía aérea en la medida de lo posible.

Los buenos resultados informados en niños con la técnica de reconstrucción laringotraqueal con aplicación de injerto autólogo con decanulación hasta en el 96% de los casos obedecen a que los autores incluyen los casos con estenosis grados I y II que ahora sabemos que evolucionan hacia la curación sin intervención quirúrgica. En tanto que los resultados malos con 72% de decanulación después de dos o tres procedimientos quirúrgicos se encuentran en las series que incluyen estenosis grado III y IV lo cual contrasta con las series de resección cricotraqueal con anastomosis tirotraqueal que informan exclusivamente casos de estenosis laringotraqueal grados III y IV con 92% de decanulación en un solo tiempo quirúrgico. Todo lo cual indica que la técnica quirúrgica de elección en el tratamiento de estenosis graves en pacientes pediátricos es la resección cricotraqueal con anastomosis tirotraqueal originalmente descrita por Pearson y Grillo en pacientes adultos y posteriormente implementada en niños por Monnier en la década de los 80.

Los accidentes ocurridos en el postoperatorio como las decanulaciones que originaron la muerte en algunos pacientes de las series revisadas hacen notar que el cuidado en este intervalo de tiempo es muy importante para el éxito de la cirugía, por lo que se considera de vital importancia que el personal a cargo del cuidado de los niños operados esté capacitado en el manejo correcto de los pacientes y en especial en el cuidado de las cánulas endotraqueales y de traqueostomía para evitar el incremento de la mortalidad. Aunque el uso de antibióticos y esteroides en este período es mencionado en menos del 50% de los autores de las series evaluadas debe considerarse un punto importante para evitar las

complicaciones tales como infecciones y edema que pueden favorecer el fracaso del tratamiento quirúrgico.

Menos de la mitad de los autores hacen referencia al período de tiempo en el que dieron seguimiento a los pacientes luego de ser egresados, esto puede estar relacionado con el hecho de que la realización de procedimientos endoscópicos para la evaluación anatómica y funcional del área operada implica gastos tanto para el hospital como para el paciente por lo que muchas veces esta evaluación se limita a la consulta externa convirtiéndose en algo muy subjetivo. Con mayor frecuencia se observa la pérdida del paciente lo que puede adjudicarse al éxito o fracaso del tratamiento.

El grupo de Gallardo en 1998 y el de Pearson en 1992 son los que indican las limitaciones que encontraron en las series de casos reportados. La falta en la información proporcionada por los expedientes clínicos ya sea porque el médico de primer contacto no las plasmó o porque muchos de los pacientes fueron referidos y no se les envió con un historial completo fueron las limitaciones mencionadas, lo que no es de extrañar ya que es frecuente que el médico con el fin de proporcionar la atención requerida por el paciente de manera rápida olvide anotar mucha información que será de utilidad para el manejo del paciente o para investigaciones futuras, como la de los autores.

En cuanto a las direcciones futuras solo uno de los autores (Pearson en 1996) habla al respecto, lo que sugiere que casi todos los grupos que publican sus casos están interesados en dar a conocer la técnica que están desarrollando, por considerar que es la mejor sin que presenten un análisis sistematizado de la técnica empleada y mucho menos de líneas futuras de investigación que determinen la eficacia y efectividad de las técnicas que describen. Todo esto se puede asociar a que los autores son frecuentemente cirujanos sobresalientes pero no investigadores.

CONCLUSIONES:

El tratamiento de la estenosis subglótica y subgloticotraqueal se basa en procedimientos abiertos siendo los principales la reconstrucción laringotraqueal y la resección cricotraqueal con anastomosis tirotraqueal y endolaringeos como dilataciones, resección con láser, electrocirugía y cricocirugía, este se fundamenta en la experiencia clínica y no en la evaluación de la efectividad, la información que existe tiene muy bajo nivel de evidencia para la toma de decisiones por lo que se requiere de un estudio multicéntrico donde se pueda estimar la efectividad de estas intervenciones.

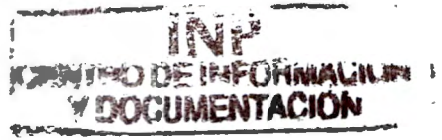La técnica quirúrgica de elección en el tratamiento de la estenosis grave en pacientes pediátricos derivado de esta revisión es la resección cricotraqueal con anastomosis tirotraqueal originalmente descrita por Pearson y Grillo en pacientes adultos y posteriormente implementada en niños por Monnier en la década de los 80, con índice de éxito de decanulación de 92% de los casos después de un solo procedimiento.

1. Lesperance M, Zalzal G. Assessment and management of laryngotracheal stenosis. En: *Ped Clin NA*. 1996; 43 (6) : 1413-1427
2. Werkhaven J, Beste D. Diagnosis and Management of Pediatric Laryngeal Stenosis. En: *Otolaryngology Clinics of North America*. August 1995; 28 (4) : 797-807
3. Frank Netter. Sistema respiratorio. Colección Netter. Editorial Masson. 1984: 22-23, 26-27
4. Fearon B, MacDonald, Smith R, Mitchell D. Airway problem in children following prolonged Endotracheal intubation. En: *Ann Otol Rhinol Laringol*. 1966 ; 75: 975-986
5. Strome M, Ferguson C. Multiple postintubation complications. En: *Ann Otol Rhinol Laringol* 1974; 83: 432-438
6. Papsidero M, Pashley N. acquired stenosis of the upper airway in neonates an increasing problem. En: *Ann Otol*. 1980; 89: 512-514
7. Sherman J, Lowit S, Stephenson C, Ironson G. Factors influencing acquired subglottic stenosis in infants. En: *J Ped* 1986; 109 (2) : 322-327
8. Dankle S, Schuller D, Mclead R, Risk factors for neonatal acquired subglottic stenosis. En: *Ann Otol Rhinol Laringol* 1986; 95: 626-630
9. Grundfast K, Camilon F, Pransky S, Barber C. Prospective study of subglottic stenosis in intubated neonates. En: *Ann Otol Rhinol Laryngol*. 1990; 99: 390-395
10. Nicklaus P, Crysdale W, Conley S. Evaluation of neonatal subglottic stenosis: a 3 year prospective study
11. Duncavage J, Koriwchak M. Open surgical techniques for laryngotracheal stenosis. En: *Otolaryngologic Clinics of North America*. August 1995; 28 (4): 785-795
12. Myer C, O'Connor, Cotton R. Proposed grading system for subglottic stenosis based on endotracheal tube size. En: *Ann Otol Rhinol Laringol*. 1994; 103: 319-323
13. Gerwat J, Bryce D. The management of subglottic laryngeal stenosis by resection and direct anastomosis. En: *Laryngoscope*. 1974; 84: 940-957
14. Pearson F, Cooper J, Nelems J. Primary tracheal anastomosis after resection of the cricoid cartilage with preservation of recurrent laryngeal nerves. En: *J Thorac Cardiovasc Surg*. 1975; 70: 806-816
15. Boseley M, Hartnick J. Pediatric partial cricotracheal resection: A new technique for the posterior cricoid anastomosis: En: *Otolaryngology-Head and Neck Surgery*. August 2006; 135 (2): 318-322
16. Alvarez H, Penchyna J, Porraas J, Blanco G. Primary cricotracheal resection with thyrotracheal anastomosis for the treatment of severe subglottic stenosis in children and adolescents. En: *Ann Otol Rhinol Laryngol*. 2005; 114: 2-6
17. Fraga J, Schop L, Forte V. Thyroid Alar Cartilage Laryngotracheal Reconstruction for Severe Pediatric Subglottic Stenosis: En *Journal of Pediatric Surgery*. August 2001; 36 (8): 1258-1261
18. Peña J, Cicero r, Marin J, Ramirez M, Cruz Sergio, Navarro F. Laryngotracheal reconstruction in subglottic stenosis: An ancient problem still present. En: *Otolaryngology Head and Neck Surgery*. October 2001; 125 (4): 397-400

19. Macchiarini P, Philippe J, Chapelier A, Fadel E, Dartevelle P. Partial cricoideotomy with primary thyrotracheal anastomosis for postintubation subglottic stenosis. En: *The journal of thoracic and cardiovascular surgery*. 2001; 121 (1): 68-76
20. Triglia J, Nicollas R, Roman S. Primary cricotracheal resection in children: indications, technique and outcome. En: *Int. J. Pediatr. Otorhinolaryngol*. 2001; 58: 17-25
21. Monnier P, Lang F, Savary M. Cricotracheal resection for pediatric subglottic stenosis. En: *International Journal of Pediatric Otorhinolaryngology*. 1999; 49: 283-286
22. Peña J, Marín J, Beltrán T, Ramírez M, Aguirre H. Manejo de las estenosis subglóticas. Revisión 1993-1997. En: *An ORL Mex*. 1998; 43 (4): 188-194
23. Gallardo J, Pardo R, Sánchez J. Estenosis laringotraqueal. Etiología y tratamiento en el Hospital Central Militar. En: *Rev Sanid Milit Mex* 1998; 52 (4): 186-195
24. Monnier P, Lang F, Savary M. Partial cricotracheal resection for severe Pediatric Subglottic stenosis: Update of the Lausanne experience. En: *Ann Otol Rhinol Laryngol*. 1998, 107: 961- 968
25. Stern Y, Walner D, Gerber M, Cotton R. Partial Cricotracheal Resection With primary anastomosis in the Pediatric age group. En: *Ann Otol Rhinol Laryngol*. 1997; 106: 891-896
26. Pearson G, Gullane P. Subglottic resection with primary tracheal anastomosis: Including synchronous laryngotracheal reconstructions. En: *Seminars in Thoracic and Cardiovascular Surgery*. October 1996; 8 (4): 381-391
27. Couraud L, Jougon J, Ballester M. Techniques of management of subglottic stenosis with glottic and supraglottic problems. En: *Chest Surgery Clinics of North America*. November 1996; 6 (4): 791-809
28. Cotton R, Myer C, O'Connor D. Pediatric Laryngotracheal Reconstruction with Cartilage Grafts and Endotracheal Tube Stenting: The Single-Stage Approach. En: *Laryngoscope*. August 1995; 105: 818-821
29. Courand L, Jougon J, Velly j. Surgical Treatment of Nontumoral stenosis of the upper Airway. En: *Ann Thorac Surg*. 1995; 60: 250-260
30. Zeitouni A, Manoukian J. Severe Complications of The Anterior Cricoid Split Operation And Single Stage Laryngotracheoplasty. 1994; 103: 723-725
31. Werkhaven A, Weed D, Ossof R. Carbon Dioxide Laser Serial Microtrapdoor Flap Excision of Subglottic Stenosis. En: *Arch Otolaryngol Head Neck Surg*. June 1993; 119:676-679
32. Stenson K, Berkowitz R, McDonald T, Gruber B. Experience with one-stage laryngotracheal reconstruction. En: *International Journal of Pediatric Otorhinolaryngology*. 1993;27: 55-64
33. April M, Marsh B. Laryngotracheal Reconstruction For Subglottic Stenosis. En: *Ann Otol Rhinol Laryngol*. 1993; 102: 176-181
34. Monnier P, Savary M, Chapuis G. Partial Cricoid Resection With Primary Tracheal Anastomosis for Subglottic Stenosis in Infants and Children. En: *Laryngoscope*. November 1993; 103 : 1273-1283
35. Cotton R, Myer Charles, O'Connor. Innovations in Pediatric Laryngotracheal Reconstruction. En *Journal of Pediatric Surgery*. February 1992; 27 (2): 196-200

36. Lusk R, Kang D, Muntz H. Auricular Cartilage Grafts in Laryngotracheal reconstruction. En *Ann Otol Rhinol Laryngol.* 1993; 102: 247-254
37. Palasti S, Respler D, Fieldman R, Levitt J. Anterior Cricoid Split for Subglottic Stenosis: Experience at the Children Hospital of New Jersey. En: *Laryngoscope* (102) September 1992; 102: 997-1000
38. Grillo H, Maticen D, Wain J. Laryngotracheal Resection and Reconstruction for Subglottic Stenosis. En: *Ann Thorac Surg.* 1992; 53: 54-63
39. Maddaus M, Coth J, Gullane P, Pearson G. Subglottic tracheal resection and synchronous laryngeal reconstruction. En: *The Journal of Thoracic and Cardiovascular Surgery.* November 1992; 104(5): 1443-1450
40. Seid A, Pransky S, Kearns D. One Stage Laryngotracheoplasty. En: *Arch Otorhinolaryngol head Neck Surg.* April 1991; 117: 408-410
41. Weber T, Connors R, Tracy F. Acquired tracheal stenosis in infants and children. En: *J Thorac Cardiovascular Surg.* 1991;102: 29-35
42. Narcy L, Contencin P, Fligny I, Francois M. Surgical treatment for Laryngotracheal stenosis in the Pediatric Patient. En: *Arch Otolaryngol Head Neck Surg.* 1990; 116: 1047-1050
43. Lufth J, Wetmore R, Lawrence T, Handier S. Laryngotracheoplasty in the management of Subglottic stenosis. En: *International Journal of Pediatric Otorhinolaryngology* 1989; 17: 297-303
44. Madalazzo J, Holinger L. Laryngotracheal Reconstruction for Subglottic Stenosis in Children. En: *Laryngotracheal Reconstruction for Subglottic Stenosis in Children.* En: *Ann Otol Rhinol Laryngol.* 1987; 96:665-669
45. Ochi J, Seid A, Pransky S. An approach to the failed cricoid split operation. En: *International Journal of Pediatric Otorhinolaryngology.* 1987; 14: 229-234
46. Seid A, Canty T. The Anterior Cricoid Split Procedure for the Management of Subglottic Stenosis in Infants and Children. En: *Journal of Pediatric Surgery.* August 1985; 20 (4): 388-390
47. Pashley N, Jaskunas J, Waldstein G. Laryngotracheoplasty with costochondral grafts a clinical correlate of graft survival. En *Laryngoscope.* November 1984; 94: 1493-1496.
48. Cotton R. Pediatric Laryngotracheal Stenosis. En: *Journal of Pediatric Surgery.* December 1984; 19 (6) : 699-704
49. Grillo H. Primary Reconstruction of Airway after Resection of Subglottic Laryngeal and Upper Tracheal Stenosis. En: *The Annals of Thoracic Surgery.* January 1982; 33 (1) :33-18
50. Cotton R, Evans J. Laryngotracheal Reconstruction in Children Five Year Follow Up. En: *Ann Otol.* 1981; 90: 516-520
51. Downing T, Johnson G. Excision of Subglottic Stenosis with the Urethral Resectoscope. En: *Journal of Pediatric Surgery.* June 1979; 14(3) : 252-257
52. Grillo H, Surgical treatment of postintubation tracheal injuries. En: *J thorac Cardiovasc Surg.* December 1979; 78 (6): 860-875
53. Gates G, Fernandez A. Laryngotracheoplasty for acquired Subglottic stenosis in infants and children experience with six cases. En: *The Laryngoscope.* 1978; 88: 1468-1476

54. Gerwat J, Bryce D. The management of subglottic laryngeal stenosis by resection and direct anastomosis. En: The Laryngoscope. January 1974; 940-957



ANEXO 1

Cuadro No. 4 Síntesis de la literatura sobre Tratamiento de la Estenosis Subglotico y subglotico traqueal adquirida

Autores	Diseño de estudio	Características de los pacientes	Numero de pacientes estudiados	Etiología	Alteraciones clínicas asociadas	Signos y síntomas Clínicos	Diagnóstico	Tratamiento Principal
Boseley y Cols ¹⁵ 2006 2006 EE.UU.	Serie de casos Prospectivo VIII	1 masculino 3 femenino con estenosis subglótica grado III y IV de Myer-Cotton 13 meses a 4 años.	4	ND	2 pacientes con cirugía	ND	Broncoscopia	Resección cricotraqueal parcial, con anastomosis cricoidea posterior

Alvarez Neri y Cols ¹⁶ 2005 2000-2003 México	Serie de casos prospectivo VIII	-Pacientes menores de 18 años con estenosis subglótica (III y IV de Myer- Cotton) -Todos con traqueotomía -Con Reseccion cricotraqueal (CTR) y anastomosis cricotraqueal -16 masculinos 6 femeninos -Intervenidas entre los 11 meses y 16 años	22	ND	Síndrome de Down Reflujo gastroesofági- co patológico DM tipo I Tetralogía de Fallot Síndrome de Kawasaki controlado Laringomalaci a tipo II Defectos de la movilidad de las cuerdas vocales	ND	Broncoscopia rígida (4mm) y fibrobroncospia (3,5mm)	Resección Cricotraqueal y anastomosis termino terminal
Fraga j y Cols ¹⁷ 2001 1995-1999 Brasil	Serie de casos retrospectivo VIII	Masculinos y femeninos de 16 días a 28 meses con estenosis II y III de Cotton 4 con traqueostomía previa	6	Postintubación (3) Congénita (3)	Laringomalacia	ND	Endoscopia	Reconstrucción laringotraqueal con injerto de cartilago alar de tiroides.

Peña j. y Cols ¹⁸ 2001 1993-1998 México	Serie de casos prospectivo VIII	38 masculinos y 18 femeninos entre 6 y 66 años de edad con una media de 23 años de edad.	56	48 con historia de intubación prolongada. 7 pacientes con procesos obstructivos de traquea 1 causa no determinada	Escleroma Trauma laringeo directo Hamartoma Osteocondral Injuria laringea Amiloidosis	ND	Laringoscopia y traqueoscopia con fibrobroncosco pio flexible. Traqueotomía retrograda en los pacientes con traqueostomia a través del estoma A todos TAC lineal. 5 casos Tomografía helicoideal 2 casos broncoscopia virtual	Reconstrucción laringotraqueal Anastomosis tirotraqueal con reseccion completa del cricoides anterior
Macchiarini P. y Cols ¹⁹ 2001 1981 Alemania Francia	Serie de casos retrospectivo VIII	Masculino y femenino de 4 a 77 años con una media de 42 años 	45	Intubación prolongada (21d)	Fístula laringofaringea (1) Fístula traqueo esofágica (4)	Disnea , estridor,	Fluoroscopia, tomografía traqueal, tomografía laringotraqueal, broncoscopia rígida y flexible,	Cricoidectomía parcial con anastomosis primaria tirotraqueal

Triglia y Cols ²⁰ 2000 1993-2000 Francia	Serie de casos Retrospectivo VIII	7 masculinos 9 femeninos 16 Kg. media de peso 5 años media edad Con estenosis grado II, III y IV	16	13 pacientes con estenosis subglótico adquirida 2 pacientes congénita 1 paciente mixta	Malformación múltiple	ND	ND	Resección cricotraqueal primaria
Monnier P y Cols ²¹ 1999 1978-1998 suiza	Serie de casos retrospectivo VIII	Masculinos y femeninos con estenosis subglótico III y IV de Cotton 31 dependientes de traqueostomía hasta la operación	38	Intubación prolongada (31)	ND	ND	ND	Resección cricotraqueal
Peña J. y Cols ²² 1998 1993-1997 México	Serie de casos retrospectivo VIII	36 masculinos 14 femeninos (42 adultos y 8 niños) con estenosis subglótica. Edad media 24 años (6 y 66 años), 29 con traqueostomía y dos con tubo en T de silastic	50	Intubación prolongada (42) Escleroma respiratorio Trauma directo Amiloidosis Hamartoma osteocondroide Herida por arma de fuego.	Politraumatiza- dos cirugías cardíaca Guillian Barre Neumonías de focos múltiples	ND	Endoscopia y tomografía lineal Evaluación subjéctiva de la voz preoperato- rio	Resección parcial del cartilago cricoides con anastomosis tráqueo tiroidea (Grillo Pearson)

<p>Gallardo F. y Cols.²³</p> <p>1998</p> <p>1992-1997</p> <p>México</p>	<p>Serie de casos retrospectivo</p> <p>VIII</p>	<p>19 femeninos 19 masculinos Edades de 1 a 75 años (excluyeron neoplasias)</p>	<p>38</p>	<p>ND</p>	<p>ND</p>	<p>Disnea disfonía estridor tos aspiración</p>	<p>Laringoscopia directa con microscopia para identificar el sitio de la estenosis</p>	<p>Láser, dilatación, resección de tejido de granulación Laringotraqueo plastia con injertos autólogos de cartilagos o hueso anterior, posterior o ambas -Resección con anastomosis traqueal término-terminal y resección con anastomosis cricotraqueal término terminal</p>
<p>Monnier P y Cols.²⁴</p> <p>1998</p> <p>1978-1996</p> <p>Suiza</p>	<p>Serie de casos retrospectivo</p> <p>VIII</p>	<p>Masculinos y femeninos infantes. Con estenosis III y IV de cotton. 15 casos con antecedentes de laringotraqueoplastia procedimientos endoscopicos 24 traqueostomías previo a la cirugía</p>	<p>31</p>	<p>Intubación prolongada (25) Congénita (6)</p>	<p>ND</p>	<p>Disfonía</p>	<p>Laringobroncoscopia Evaluación subjetiva de la voz</p>	<p>Resección cricotraqueal parcial</p>

<p>Stern Y y Cols.²⁵</p> <p>1997</p> <p>1994-1996</p> <p>EE.UU.</p>	<p>Serie de casos retrospectivo</p> <p>VIII</p>	<p>Masculinos y femeninos menores de 18 años, con antecedente de reconstrucción laringotraqueal previa en otro hospital. Con estenosis grado III y IV de Cotton.</p>	<p>16</p>	<p>Intubación prolongada (12)</p>	<p>Reflujo gastroesofágico o Granulomatosis de Wegener Parálisis de las cuerdas vocales unilateral y bilateral en 9 pacientes Displasia broncopulmonar</p>	<p>ND</p>	<p>Broncoscopia flexible para evaluación anatómica y funcional de la laringe. Serie gastroesofagica y PH metria en quienes se sospecho de reflujo gastroesofagico</p>	<p>Resección cricotraqueal parcial con anastomosis primaria</p>
<p>Pearson G y Cols.²⁶</p> <p>1996</p> <p>1973-1995</p> <p>Canadá</p>	<p>Serie de casos retrospectivo</p> <p>VIII</p>	<p>Masculinos y femeninos de 15 a 72 años.</p>	<p>80</p>	<p>29 Post intubación 12 Estenosis Idiopatica</p>	<p>Daño por Inhalación Desordenes de Colágena Amiloidosis trauma por cuchillo</p>	<p>Estridor inspiratorio Estridor espiratorio disnea</p>	<p>ND</p>	<p>56 Resección subglótica segmental y anastomosis primaria tirotraqueal 24 resección subglótica y laringoplastía. Dilatación antes de la cirugía para permitir la intubación durante la operación.</p>

<p>Couraud L y Cols²⁷</p> <p>1996</p> <p>1978-1995</p> <p>Francia</p>	<p>Serie de casos prospectivo</p> <p>VIII</p>	<p>Masculinos y femeninos de 3 a 88 años con promedio de 41 años.</p>	<p>251</p>	<p>ND</p>	<p>ND</p>	<p>ND</p>	<p>Laringoscopia flexible Laringotraque- oscopia rígida. Tomografía simple</p>	<p>72 resección subglótica y anastomosis con resección de el anillo cricoides 13 expansión laringea del segmento gloto- subglótico uno o dos anillos por arriba de la tráquea. 7 -resección del segmento estenotico -resección horizontal parcial del anillo cricoides 3 resección extensión laringea con anastomosis laringotra-queal combinación de varios grados de resección, cordectomia y cordopexia seguidas del uso de estents 7 resección laringotraqueal y anastomosis con resección total del cricoides seguido de un tubo T de Montgomery por 3-6 meses</p>
--------------------------------------------------------------------------------------	---------------------------------------------------	---------------------------------------------------------------------------------------	------------	-----------	-----------	-----------	----------------------------------------------------------------------------------------------------	-------------------------------------------------------------------------------------------------------------------------------------------------------------------------------------------------------------------------------------------------------------------------------------------------------------------------------------------------------------------------------------------------------------------------------------------------------------------------------------------------------------------------------------------------------------------------------------------------------------------------------------------------------------------------------------------------------------------------------------

<p>Cotton R y Cole²⁸</p> <p>1995</p> <p>1987-1993</p> <p>EE.UU.</p>	<p>Serie de casos retrospectivo</p> <p>VIII</p>	<p>67 masculinos 40 femeninos 63% con estenosis I y II de Cotton</p>	<p>116</p>	<p>Adquirida 90 Congénita 26</p>	<p>Traqueomalacia Anillo traqueal completo Reflujo gastroesofágico</p>	<p>ND</p>	<p>Broncoscopia</p>	<p>Reconstrucción laringotraqueal con injerto de cartilago y tubo endotraqueal stent</p>
--------------------------------------------------------------------------------	-------------------------------------------------	------------------------------------------------------------------------------	------------	--------------------------------------	--------------------------------------------------------------------------------	-----------	---------------------	------------------------------------------------------------------------------------------

<p>Courand L y Cols²⁹.</p> <p>1995</p> <p>1578-1992</p> <p>Francia</p>	<p>Serie de casos retrospectivo</p> <p>VIII</p>	<p>pacientes con estenosis no tumoral de la vía aérea superior</p> <p>Masculinos y femeninos entre 3 y 88 años.</p> <p>Con media de 41 años</p> <p>120 ptes con estenosis traqueal</p> <p>97 ptes con estenosis laringotraqueal</p>	<p>217</p>	<p>201 post intubaciones</p> <p>7 postraumáticos</p> <p>5 idiopáticas</p> <p>4 varios</p>	<p>ND</p>	<p>ND</p>	<p>Broncoscopia flexible y rígida</p> <p>TAC</p> <p>Pruebas de función respiratoria basal</p> <p>Habilidad neuropsicológica.</p>	<p>120 Estenosis traqueal resección y anastomosis termino-terminal.</p> <p>97 estenosis laringotraqueales</p> <p>50 resección traqueal y subglótica</p> <p>anastomosis</p> <p>7 resección anastomosis con cricoideotomía total y stenting por 3 a 6 meses.</p> <p>3 resecciones supra glóticas y anastomosis.</p> <p>12 con alargamiento laringeo con un tubo en T sin resección</p> <p>18 combinaciones, resección y modelaciones. con dificultad en la apertura glótica y estenosis laringea corta con alargamiento laringeo con un tubo en T sin resección</p> <p>18 combinaciones de resección y modelaciones.</p>
-----------------------------------------------------------------------------------	-------------------------------------------------	-------------------------------------------------------------------------------------------------------------------------------------------------------------------------------------------------------------------------------------	------------	-------------------------------------------------------------------------------------------	-----------	-----------	----------------------------------------------------------------------------------------------------------------------------------	------------------------------------------------------------------------------------------------------------------------------------------------------------------------------------------------------------------------------------------------------------------------------------------------------------------------------------------------------------------------------------------------------------------------------------------------------------------------------------------------------------------------------------------------------------------------------------------------------------------------

Zeitouni A y Cols ³⁰ . 1994 Canada	Serie de casos retrospectivo VIII	Masculinos y femeninos de 6 meses a 3 años	4	Adquirida (2) Intubación) Congénita (2)	Laringomalacia	Dificultad respiratoria Apnea estridor	Laringoscopia Broncoscopia rígida	Reconstrucción laringotraqueal
Werkhaven J y Cols ³¹ . 1993 1989-1991 EE.UU.	Serie de casos retrospectivo VIII	Niños de 7 meses a 10 años Con estenosis subglótica 6 con traqueostomía	8	Intubación prolongada	Traqueoendobronquitis Traqueomalacia	Estridor	Laringoscopia TAC Resonancia Magnética	Láser con Dióxido de Carbono
Stenson K, y Cols ³² . 1993 1993 EE.UU.	Serie de casos retrospectivo VIII	Masculinos y femeninos de 10 meses a 5 años 6 pacientes con traqueostomía previa Con estenosis II y III de Cotton	8	Estenosis Adquirida (5) Estenosis congénita (3)	ND	ND	Laringoscopia flexible para valoración funcional y broncoscopia	Reconstrucción laringotraqueal

<p>April M y Cols³³.</p> <p>1993</p> <p>1985-1991</p> <p>EE.UU.</p>	<p>Serie de casos retrospectivo</p> <p>VIII</p>	<p>Masculino y femenino de 2 a 16 años con media de 3 años</p> <p>Estenosis con fibrosis posterior glótica IP, IIP, IIIP</p> <p>(lumen mayor de 2.7 mm clase I, lumen menor de 2.7 mm clase II, lumen no funcional III)</p>	<p>25</p>	<p>Adquirida 92%</p> <p>Intubación prolongada</p> <p>Congénita 8%</p>	<p>Premadurez</p>	<p>ND</p>	<p>Fibrolaringoscopia</p> <p>Evaluación de cuerdas vocales en todos los pacientes.</p> <p>Microlaringoscopia</p> <p>Telescopios Hopkin 2.7 mm y 4 mm (diámetro de lumen)</p>	<p>Reconstrucción laringotraqueal con stents Abouiker</p> <p>Cortos (22)</p> <p>Largos (2)</p>
<p>Monnier y Cols³⁴.</p> <p>1993</p> <p>1978-1991</p> <p>Suiza</p>	<p>Serie de casos retrospectivo</p> <p>VIII</p>	<p>Infantes y niños de 1 a 13 años de edad. Con estenosis grado III y IV de Colton.</p> <p>14 pacientes con traqueostomía antes de la cirugía</p>	<p>15</p>	<p>Intubación prolongada (12)</p> <p>Congénita (3)</p>	<p>ND</p>	<p>ND</p>	<p>Endoscopia</p> <p>TAC</p> <p>Resonancia Magnética</p>	<p>Resección Parcial de cricoides con anastomosis traqueal</p>

Cotton R y Cols ³⁵ 1992 1986-1990 EE.UU	Serie de casos retrospectivo VIII	18 masculinos 11 femeninos Entre 3 y 225 meses Estenosis III y IV de Cotton	29	Intubación prolongada (24) Congénita (5)	ND	ND	Fibrobroncoscopia	Laringotraqueoplastia con injerto de cartilago costal anterior y posterior. (División de cuatro cuadrantes del Cartilago cricoides)
Rodney P y Cols ³⁶ 1992 EE.UU.	Serie de casos VIII	Femeninos de 1 mes a 6 años	23	Adquirida (22) Congénita (1)	ND	ND	ND	Reconstrucción laringotraqueal con injerto de cartilago auricular
Palasti S y Cols ³⁷ 1992 1987-1990 EE.UU.	Serie de casos VIII	Femenino y masculino de 2.5 meses a 5.5 años 9 con traqueotomía previa	25	Adquirida (21) Congénita (4)	ND	Estridor	Radiografía de tórax Fibrolaringoscopia flexible, evaluación funcional de estructuras laringeas Broncoscopia rígida (diámetro estenosis) Esófagograma	Incisión anterior del cricoide

<p>Grillo H y Cols³⁸ 1992 EE.UU.</p>	<p>Serie de casos retrospectivo VIII</p>	<p>Pacientes de 11 a 85 años 49 femeninos 31 masculinos 8 dilataciones múltiples previas a la cirugía y a la referencia al hospital de los autores. 5 dilatados y con tubo en T antes de ser referidos</p>	<p>80</p>	<p>50 post intubación (Tubos endotraqueales Traqueostomía Cricotiroidostomía. 7 por trauma 19 idiopáticas 4 varios</p>	<p>Trauma Intracraneal, Guillain Barre, Esclerosis múltiple, enfermedad cardíaca aguda, soporte post cirugía cardíaca, neumonía en presencia de leucemia, crisis asmática, alergia respiratoria, complicaciones quirúrgicas postabdominales, ingesta de tóxicos y fallo respiratorio post esofagectomía. Diabetes, 5 pacientes con fistulas traqueo esofágicas, 16 pacientes con parálisis o paresia de una o ambas cuerdas vocales en el preoperatorio.</p>	<p>ND</p>	<p>Estudios radiológicos. Examen fluoroscópico de la función de las cuerdas vocales.</p>	<p>31 Resección del arco cricoides anterolateral en todos los pacientes más resección de la estenosis laringea donde existía. Resección apropiada y conservación de la tráquea, y anastomosis primaria con membrana traqueal posterior para reforzar el cartilago. 10 con tratamientos láser y fulguración y cricocirugía en algunos</p>
---------------------------------------------------------	---------------------------------------------------	---------------------------------------------------------------------------------------------------------------------------------------------------------------------------------------------------------------------------------	-----------	-----------------------------------------------------------------------------------------------------------------------------------------------------------	--------------------------------------------------------------------------------------------------------------------------------------------------------------------------------------------------------------------------------------------------------------------------------------------------------------------------------------------------------------------------------------------------------------------------------------------------------------	-----------	------------------------------------------------------------------------------------------	------------------------------------------------------------------------------------------------------------------------------------------------------------------------------------------------------------------------------------------------------------------------------------------------------------------------------------------

Maddaus y Cols. ³⁹ 1992 1972-1991 Canada	Serie de casos Retrospectivo VIII	De 16 a 72 13 dilataciones una o mas ocasiones previo a la cirugia 11Traqueosto mia 12 limita ción en las cuerdas, en algunos severas	15	Intubación endotraqueal Trauma cerrado Trauma por inhalación Lesiones idiopaticas	ND	Disnea al ejercicio con o sin estridor respiratorio Obstrucción de la vía aérea	Laringosco pia directa o indirecta	6 stent 3 Resección láser -Resección circunferen cia de la tráquea, laringofisura y anastomosis tirotraqueal
Seid A y Cols. ⁴⁰ 1991 1984 EE.UU.	Serie de casos retrospectivo VIII	7 meses-6 años I, II, III y IV Cotton	13	ND	Reflujo gastroesofagi co	ND	Fibronasolaring oscopia Electromiografi a laringea Esófagograma PH metria Búsqueda de lipofagos	Laringotraqueo plastia en un solo tiempo

<p>Weber T y Cols.⁴¹</p> <p>1991</p> <p>En 10 años</p> <p>EE.UU.</p>	<p>Serie de casos retrospectivo</p> <p>VIII</p>	<p>28 masculinos y 34femeninos de 4 semanas a 14 años</p>	<p>62</p>	<p>Intubación endotraqueal Aspiración de cáusticos Infecciones recurrentes</p>	<p>Leucemia VIH Tumor cerebral Meningitis</p>	<p>Estridor Fallo respiratorio sibilancias</p>	<p>ND</p>	<p>20 dilataciones (dilatador rígido con aplicación intralesional deTriamcinolona) en 6 ocasiones hasta la decanulación o hasta otro tratamiento, tubo en T se utilizo junto con la dilatación o resección endoscopica durante 3 a 6 meses Cirugías 3 escisión cricoides 12 resección con anastomosis 12 traqueoplastia</p>
---------------------------------------------------------------------------------	-------------------------------------------------	-----------------------------------------------------------	-----------	----------------------------------------------------------------------------------------	-----------------------------------------------------------	--------------------------------------------------------	-----------	----------------------------------------------------------------------------------------------------------------------------------------------------------------------------------------------------------------------------------------------------------------------------------------------------------------------------------------------

<p>Narcy L y Cols.⁴²</p> <p>1990</p> <p>1974-1987</p> <p>Francia</p>	<p>Serie de casos retrospectivo</p> <p>VIII</p>	<p>Masculinos y femeninos de un mes a 19 años.</p> <p>88 (0 meses a 15 años)</p> <p>Estenosis predominante II y IV</p>	<p>115</p>	<p>Adquirida (70, trauma laríngeo)</p> <p>Congénita (45)</p>	<p>Papilomatosis</p> <p>Sepsis pleuropulmonar por Estafilococo aureus</p> <p>SIDA</p>	<p>Estridor</p> <p>Dificultad respiratoria</p> <p>Disnea</p>	<p>Broncoscopios rígidos, telescopios</p>	<p>21 Laringotomía anterior con laringotraqueoplastia (LTP)</p> <p>34 Injerto anterior con cartilago costal, tiroideo y hueso hioides</p> <p>2 solo stent</p> <p>14 LTP con injerto anteroposterior</p> <p>1 Injerto posterior plus</p> <p>5 solo stent</p> <p>14 injerto anterior</p> <p>1 injerto posterior</p> <p>23 injerto anteroposterior cartilago costal</p>
<p>Lufth J y Cols.⁴³</p> <p>1989</p> <p>1977-1987</p> <p>EE.UU.</p>	<p>Serie de casos Retrospectivo</p> <p>VIII</p>	<p>16 masculinos</p> <p>11 femeninos</p> <p>De 11 meses a 14 años (media de 2.5 años)</p>	<p>27</p>	<p>Intubación (22)</p> <p>Congénita (5)</p>	<p>Broncodisplasia pulmonar</p> <p>Fistula traqueoesofágica</p> <p>neumonía</p> <p>Cardiopatía congénita</p>	<p>ND</p>	<p>Fibrolaringoscopia (funcional)</p> <p>Broncoscopia rígida con telescopio (tamaño de estenosis)</p>	<p>Laringotraqueoplastia con injerto anterior de cartilago (29)</p> <p>Injerto de Hioides 4</p> <p>Laringofisura 1</p> <p>Laringotraqueoplastia con incisión posterior</p>

Madalozzo J y Cols. ⁴⁴ 1987 1979-1986 EE.UU.	Serie de casos retrospectivo VIII	8 femeninos 12 masculinos Infantes y niños	20	Adquirida 10 Congénita 9 Mixta 1	Traqueómala- cia Compresión de la arteria Innomiada Anillos completos (1, 2, 3) Fractura laringea	ND	ND	Reconstrucción laringotraqueal con Injerto cartilago costal anterior (11) Injerto cartilago costal posterior (2) Injerto cartilago costal anterior y posterior (8) con colocación de stent
Ochi J y Cols. ⁴⁵ 1987 1982-1987 Estados Unidos	Serie de casos VIII	Masculino y femenino de 12 días a 6 años con rango de peso de 1.5 Kg. a 20 Kg.	22	ND	ND	ND	Laringosco- pia Broncosco- pia	cricotomia anterior (19) cricotomia anteroposterior (3)
Seid B y Cols. ⁴⁶ 1985 EE.UU.	Serie de casos VIII	10 Femeninos 12 masculinos 12 neonatos 10 de 2 meses a 13 meses	22	Adquirida (Intubación prolongada)	ND	estridor taquipnea apnea disfagia sibilancias cianosis	Broncoscopia flexible Radiografía	Ampliación cricoidea anterior

Pashley N y Cols. ⁴⁷ 1984 1984 EE.UU.	Reporte de caso VIII	Femenino Lactante Con traqueostomía previo a LTP	1	Adquirida (intubación prolongada)	Broncodis- plasia pulmonar	ND	Broncosco-pia	Cricotomía con stent
Cotton y Cols. ⁴⁸ 1984 1973-1983 EE.UU.	Reporte de caso VIII	Femeninos y masculinos de 0 a 15 años	100	Adquirida (92) Intubación (78) Congénita (5)	ND	ND	Broncosco-pia traqueal (función) Broncosco-pia rígida (tamaño estenosis)	RLT con CCG (42) Laringotraqueo plastia (58)

Grillo H y Cols. ⁴⁹ 1982 1975-1980 EE.UU.	Serie de Casos retrospectivo VIII	14 a 19 años Estenosis de porción superior de la tráquea con la porción subglótica de la laringe. Antecedentes de múltiples dilataciones y procedimientos quirúrgicos	18	12 post intubación 1 quemadura 1 Amiloidosis 4 Idiopática	Amiloidosis	ND	Radiografías simples antes de la endoscopia y tomografías Las cuerdas fueron evaluadas por fluoroscopia y laringoscopia directa	Traqueostomía stents, injerto del hueso hoides y dilataciones con inyección local de esteroides Resección de cricoide anterior y lateral, resección de la estenosis traqueal y anastomosis laringotraqueal preservando los recurrentes. (resección subglótica y estenosis traqueal superior)
Cotton, R y Cols. ⁵⁰ 1981 1972-1980 Inglaterra y Estados Unidos	Serie de casos retrospectivo VIII	61 masculinos 42 femeninos	103	Adquirida (Intubación, trauma externo traqueotomía alta) Congénita	ND	ND	ND	22 Laringotraqueoplastia 9 Con Injerto de cartilago costal Principio Rethi modificado 1 Resección

Downing T y Cols ⁵¹ 1979 1971-1977 EE.UU.	Serie de casos retrospectivo VIII	Infantes de 10 semanas a 22 meses	22	Intubación prolongada	ND	Estridor	ND	Escisión de estenosis subglótica con el resectosco- pio uretral
Grillo H y Cols ⁵² 1979 1965-1979 EE. UU	Serie de casos retrospectivo VIII	103 masculinos 105 femeninos 10 y 79 años 3 (10-14) 28 (15-19) antecedente traqueotomía (201) y de intubación, numerosos intentos de tratamiento conservador, dilataciones, traqueoplastias criocirugía, esteroides tópicos e inyectados En dos fue ligada la arteria innominado por sangrado	208	Intubación	ND	ND	Broncoscopia Radiografías	57 pacientes anastomosis laringotraqueal 9 pacientes con estenosis subglótica Resección y anastomosis laringotraqueal. (Pearson). 148 anastomosis traqueo- traqueal

George A y Cols. ⁵³ 1978 1974-1977 EE.UU.	Serie de casos retrospectivo VIII	Masculino y femenino de 6 meses a 4 años con múltiples procedimientos médicos y dilataciones con Triamcinolone previo a cirugía	6	Intubación	Neumonía Broncodisplasia pulmonar	Dificultad para extubación	Broncoscopia	Laringotraqueoplastia
Gerwat J y Cols. ⁵⁴ 1974 Canada	Reporte de caso retrospectivo VIII	Masculino de 14 años de edad	1	Trauma en carro de nieve con fistula esofágica.	ND	ND	ND	Resección del arco cricoides anterior, la porción inferior de la lamina posterior fue dividida para producir un borde anterior con el que fue anastomosada la tráquea y uno posterior que fue usado para cerrar la fistula esofágica

Síntesis de la literatura sobre Tratamiento de la Estenosis Subglótica y subglótico traqueal adquirida (Continuación)

Autores Año Publicación Año Realización País	Tratamientos Secundarios	Pronóstico	Resultados Principales	Conclusiones Principales
Boseley y Cols 2006 2006 EE.UU.	ND	ND	Los cuatro pacientes fueron decanulados 3 a la semana 1 a los tres meses No se observó Complicaciones incluyendo dehiscencia de la mucosa posterior e injuria del nervio laríngeo recurrente	La PCTR es una opción para los niños con estenosis subglótica grado III y IV de Myer-Cotton Todos tuvieron resección por debajo de las cuerdas vocales verdaderas proporcionando mas estabilidad de la línea de sutura de la mucosa posterior Todos fueron decanulados y libres de síntomas de la vía aérea.

<p>Alvarez Neri y Cols 2005 2000-2003 México</p>	<p>ND</p>	<p>Evaluaciones: 10 días 4,8 y 12 semanas 6 meses del postoperatorio</p>	<p>18 pacientes (81.6%) requirieron CTR primaria 4 (18.2%) requirieron extensión de CTR 17 (77%) Estenosis grado III 5 (22.7%) estenosis grado IV 6 (27.3) asociados a condiciones clínicas 3 (13.6%) asociado a defecto de la movilidad de cuerdas vocales. 10 (45.5%) tuvieron un tiempo quirúrgico 12(54.5%) traqueotomía concomitante temporal No complicaciones intraoperatorias 17(77.3%) desarrollaron tejido de granulación post quirúrgica y requirieron resección endoscópica La media de seguimiento fue de 1.2 años No hubieron fallecidos 15 (88.2%) con estenosis grado III fueron decanulados 5(100%) con estenosis grado II fueron decanulados</p>	<p>La CTR con anastomosis tirotraqueal ha sido fácilmente reproducible en los resultados de este estudio La CTR es de valor para la decanulación Favorece la rehabilitación y reintegración de los niños afectados a la vida normal</p>
<p>Fraga j y Cols 2001 1995-1999 Brasil</p>	<p>Antibióticos profilácticos Dexametasona 48 h antes a hasta 24h posterior a extubación</p>	<p>Endoscopia durante la extubación</p>	<p>4 niños extubados entre 9 y 21 días postoperatorio 2 requirieron traqueostomía por laringomalacia severa y laringotraqueobroncomalacia 1 tratado con Láser con dióxido de carbono por recurrencia de estenosis 3 meses después de la cirugía 1 funduplicatura por reflujo gastroesofágico 12 meses después de la laringotraqueoplastia Todos sin síntomas 26 meses después.</p>	<p>El injerto de cartilago Aiar tiene ventajas significativas como incisión única y no necesita donador</p>

<p>Peña j. y Cols 2001 1993-1998 México</p>	<p>Antibióticos perioperatorio y postoperatorio por 7 días.</p> <p>.....</p>	<p>Evaluados a las 4 semanas con fibrobroncoscopio flexible.</p>	<p>41 adultos y 7 niños fueron decanulados después de 4 semanas. De estos 6 pacientes presentaron granuloma resecaados con láser con dióxido de carbono con malos resultados. Otros dos desarrollaron sinequias por lo que se les realizó resección operativa y sustitución por injerto de mucosa con buena evolución. Solo se observo problemas de fonación después de un año. Historia de intubación traqueal en 48 casos 8 casos presentaron distintos procesos estenóticos y no fueron intubados. 2 de estos casos tuvieron trauma laríngeo y traqueostomía y otros 2 tuvieron tubo T de silicón de Montgomery La cirugía fracasó en 4 casos, dos de estos pacientes continúan con tubo T de Montgomery y uno con cánula de Jackson por restenosis. Un niño desarrollo sinequias y continua con tubo T de Montgomery Ocho casos fueron perdidos para el seguimiento</p>	<p>La estenosis subglótica es una de las complicaciones más comunes después de la intubación traqueal.</p> <p>El tratamiento de la estenosis subglótica con anastomosis tirotraqueal es un procedimiento que ha demostrado un alto porcentaje de beneficios, pero solo se ha desarrollado para algunos casos seleccionados, se han visto buenos resultados con la anastomosis término terminal, la reconstrucción laringotraqueal es un muchos casos la mejor elección para la vía aérea.</p>
<p>Macchiarini P. y Cols 2001 1981</p>	<p>Láser con dilataciones (12 pacientes) Láser sin dilataciones (7 pacientes) preoperatorio Colocación de tubos en T de</p>	<p>ND</p>	<p>Una muerte post operatoria ocurrió por un infarto agudo de miocardio sin evidencia de problemas subglóticos. Complicaciones:</p>	<p>-Más del 95% de los pacientes tuvieron excelentes resultados anatómicos y funcionales que confirman nuestro reporte inicial sobre la eficacia de</p>

<p>Alemania Francia</p>	<p>Montgomery</p>		<p>19 pacientes presentaron complicación temprana en orden descendente: voz débil, aspiración, granuloma, disfagia pérdida de aire, edema glótico, reestenosis, heridas infectadas, cierre del estoma retardado, La reestenosis requirió traqueostomía y reoperación en una paciente de 22 años. Las alteraciones en la deglución fueron significativamente altas en pacientes con fístula traqueoesofágica (80%) en comparación con los que no la tenían (18%). La morbilidad tardía (mayor de 30 días) fue la parálisis bilateral del nervio recurrente Se les dio seguimiento 9.6 años y la mayoría de los pacientes estuvieron bien anatómica (95%) y funcionalmente (93%).</p>	<p>nuestra técnica de cricoidectomía parcial. -Ninguna cirugía puede evitar la inflamación ni las infecciones. -La anastomosis puede realizarse en el tejido alto, para lo que es imperativo delimitar preoperatoriamente la localización exacta de la estenosis. -Los dos fracasos observados tempranamente se relacionaron con la extensión de la estenosis en la región glótica, y porque la anastomosis fue realizada en tejido enfermo y sin reconstrucción laringea sincronizada. -Cuando la resección del cartilago cricoides posterior es necesaria entonces se necesita la estabilización de la vía aérea superior a través de un tubo endotraqueal hasta la consolidación para evitar el colapso laringeo y disfunción. Nosotros preferimos usar un tubo con lumen único a través de la anastomosis hasta que sea necesario. -En nuestra experiencia la resección mayor de 4 a 5 cm. esta asociada a el desarrollo de un alta incidencia de anastomosis con tensión lo que favorece el fallo definitivo. -La combinación de la extensión de la resección de</p>
-----------------------------	-------------------	--	-------------------------------------------------------------------------------------------------------------------------------------------------------------------------------------------------------------------------------------------------------------------------------------------------------------------------------------------------------------------------------------------------------------------------------------------------------------------------------------------------------------------------------------------------------------------------------------------------------------------------------------------------------------------------------------	---------------------------------------------------------------------------------------------------------------------------------------------------------------------------------------------------------------------------------------------------------------------------------------------------------------------------------------------------------------------------------------------------------------------------------------------------------------------------------------------------------------------------------------------------------------------------------------------------------------------------------------------------------------------------------------------------------------------------------------------------------------------------------------------------------------------------------------------------------------------------------------------------------------------------------------------------------------------------------------------------------------------------------------------------------------------------------------------------

				<p>la vía aérea, la menor estabilidad de la laringe y la liberación supralaringea favorece el inicio de trastornos de la deglución</p> <p>-La cirugía no esta contraindicada en pacientes con fistula traqueoesofágica, si han tenido una adecuada preparación médica preoperatorio. El problema en estos pacientes se relaciona con la altura a la que esta la fistula. Porque al repararla puede desarrollarse alteraciones en la deglución por la continuidad con el esfínter esofágico superior</p> <p>- los resultados demuestran que la cricoidectomia parcial con anastomosis tirotraqueal puede ser aplicada en pacientes con estenosis subglótica postintubación que se extiende un cm. por debajo de las cuerdas vocales y que mida mas de 6 cm. de largo con excelentes y buenos resultados.</p>
<p>Triglia y Cols 2000 1993-2000</p>	ND	ND	<p>De los 16 pacientes fueron decanulados los 16 pero 8 pacientes requirieron mas de dos procedimientos (grado III y IV de Cotton)</p> <p>El promedio de decanulación fue de</p>	<p>La indicación de CTR es estenosis subglótica severa, preservación de movilidad de las cuerdas vocales. La ventaja de esta técnica es que remueve el segmento del</p>

Francia			15 días en 6 pacientes y 2-5 meses en 2 pacientes	cartílago causante de la estenosis
Monnier P y Cols 1999 1978-1998 suiza	ND	Seguimiento por 10 años, evaluando los síntomas en 12 casos y evaluación endoscopia en 10 casos	27 pacientes con estenosis grado III, 10 con estenosis grado IV, de los 38 pacientes 19 fueron menores de 3 años 36 pacientes fueron decanulados 2 casos son traqueostomía dependientes, uno por reestenosis severa y otro con síndrome de Pierre Robin 33 casos presentaron moderada disfonía o cambios en el tono de la voz. 1 con reestenosis completa 24 casos con voz normal Todos los pacientes tuvieron crecimiento laríngeo normal 2 casos con dehiscencia de la anastomosis necesitaron segunda operación dos semanas después de la primera cirugía con excelente resultado final Otras complicaciones menores fueron obstrucción parcial por tejido de granulación los cuales se removieron con láser con dióxido de carbón	La resección parcial cricotraqueal con anastomosis tirotraqueal primaria da buenos resultados en la estenosis subglótica severa, es de elección en las estenosis grado III y IV de Cotton en niños en comparación con la laringotraqueoplastia
Peña J. y Cols 1998 1993-1997	Antibióticos profilácticos trans y postoperatorios por 48 horas Penicilina y Metronidazol	ND	De los 42 pacientes se decanularon 39 (93%) 2 fracasos (4.7%) y 1 (2.3%) se encontraban en el momento de la publicación en proceso de decanulación. Y otro persistía con	La región glótica traqueal es el área de la vía respiratoria de más difícil manejo por su condición anatómica y funciona en cuanto a intubación prolongada y

<p>México</p>		<p>tubo en T de silastic y uno requería de una nueva intervención. De los 8 niños hubo un fracaso: Una niña de 10 años ya operada en dos ocasiones en otro hospital, con plastias ampliadoras sin buenos resultados, quien posterior a la primera cirugía en el hospital de el presente reporte se le dejo con férula intralaringea de silastic que se retiro 6 semanas después. Presentó granulomas al momento de researlos se dilato sin problemas. A las 8 semanas presento sinequias en todas las estructuras sin poderlas diferenciar. (La paciente padece de cicatrización queloide). El otro fracaso fue un paciente de 14 años a quien se le realizó una resección muy amplia del cricoides y 6 anillos traqueales y que a pesar de las maniobras liberadoras de tensión, la anastomosis quedo muy tensa, lo que seguramente contribuyo a la reestenosis. En una segunda intervención se resecaron granulomas, se dilato y se coloco una T de Montgomery durante tres mese, se reestenosis y se coloco de nuevo la T de Montgomery previo tratamiento con láser de sinequias anteriores y posteriores. Se retiro al año y 48 horas posteriores se cerró, se diagnóstico una zona de malacia entonces se realizó laringofisura y colgajo posterior. Se decanulo 4 meses previa a la publicación de esta publicación</p>	<p>traumatismos directos. Por la estructura de las canulas orotraqueales, el sitio donde existe mayor fricción es el área interarritnóidea y subglótica con la consecuencia fibrosis y estenosis posterior a prolongados periodos de intubación. Los niños toleran mucho menos la tensión en el sitio de la anastomosis que los adultos, pudiendo facilmente reestenosarse si no se tiene esto en cuenta. El tiempo que hay que dejar tubos en T de Montgomery y férulas intralaringeas realmente no debe pasa de 4 a 6 semanas se requiere mas tiempo sugiere un fracaso en la reseccion. o un área de malacia no contemplada.</p>
---------------	--	--------------------------------------------------------------------------------------------------------------------------------------------------------------------------------------------------------------------------------------------------------------------------------------------------------------------------------------------------------------------------------------------------------------------------------------------------------------------------------------------------------------------------------------------------------------------------------------------------------------------------------------------------------------------------------------------------------------------------------------------------------------------------------------------------------------------------------------------------------------------------------------------------------------------------------------------------------------------------------------------------------------------------------------------------------------------------------------------------------------------------------------------------------------------------------------------------------------------------------------------------------------------------------------------------------------------------------	-------------------------------------------------------------------------------------------------------------------------------------------------------------------------------------------------------------------------------------------------------------------------------------------------------------------------------------------------------------------------------------------------------------------------------------------------------------------------------------------------------------------------------------------------------------------------------------------------------------------------------------

			<p>Se realizaron dos reintervenciones más en niños por tensión en la anastomosis.</p> <p>En los 42 adultos buenos resultados con decanulación en 39, con T de Montgomery y o con cánula de Jackson.</p> <p>Todos los casos fueron considerados con suficiencia glótica adecuada y e operaron en un periodo de 1 a 6 meses.</p>	
<p>Gallardo F. y Cols.</p> <p>1998</p> <p>1992-1997</p> <p>México</p>	ND	ND	<p>20 (53%) con técnicas endoscópicas</p> <p>9(24%) técnicas de expansión abiertas</p> <p>7 (18%) técnicas abiertas de resección segmentaria</p> <p>2 (5%) no recibieron tratamiento por contraindicaciones absolutas por cirugía.</p> <p>En los pacientes que tuvieron como causa la intubación orotraqueal , el tiempo promedio fue de 10 días (6-30 días) en los niño el promedio de 22 días (8-37 días)</p> <p>7 (18%) pacientes presentaron complicaciones psiquiátricas (depresión crónica, angustia, y ansiedad), recibieron tratamiento psiquiátrico al momento de publicado el estudio dos continuaban con dicho tratamiento. Uno de estos pacientes no tuvo.</p> <p>buenos resultado es el manejo de la estenosis laringotraqueal.</p> <p>Traqueostomía se realizó en 29 casos (76%) en 20 de ellos por</p>	<p>La principal etiología en adultos y niños en el trauma laringeo externo, y es la de mas difícil manejo y requiere de mayor número de procedimientos quirúrgicos.</p>

			<p>intubación prolongada y en 9 por procedimiento de urgencias para manejo de la vía aérea por disnea. De los pacientes que consultaron por disnea 20 tuvieron resultados satisfactorios y 4 no.</p> <p>De los que consultaron por disfonía 4 presentaron mejoría, 3 quedaron sin cambios, 5 no completaron manejo en el hospital del estudio. 2 no recibieron tratamiento por su padecimiento de base que lo contraindicaba solo fueron manejados por cánula de traqueostomía.</p> <p>En forma global el 63% tuvieron resultados satisfactorios y mejoría franca.</p> <p>La estenosis en la mayoría de los casos es por secundaria a trauma endolaringeo por intubación (76%). Resultados no satisfactorios se vieron en 10.5% que representa 4 pacientes, a 2 de ellos solo se les ha realizado tratamiento endoscópico.</p> <p>Los casos más difíciles de manejo fueron las estenosis subglótica alta (5 mm. Por debajo de la glotis e inferiormente por el borde inferior del cartilago cricoideo con fijación de cuerdas vocales por afección de los cartilagos aritenoides o la articulación cricoaritenoides).</p> <p>Las técnicas endoscópicas fueron más útiles para lesiones estenóticas que correspondían a las etapas 1 y 2 de McCaffrey, para las etapas 3 y 4 se requieren técnicas abiertas de expansión o de resección.</p>	
--	--	--	---------------------------------------------------------------------------------------------------------------------------------------------------------------------------------------------------------------------------------------------------------------------------------------------------------------------------------------------------------------------------------------------------------------------------------------------------------------------------------------------------------------------------------------------------------------------------------------------------------------------------------------------------------------------------------------------------------------------------------------------------------------------------------------------------------------------------------------------------------------------------------------------------------------------------------------------------------------------------------------------------------------------------------------------------------------------------------------------------------------------------------------------------------------------------------------------------------------------------------------------------------------------------------------------------------------------------------------------	--

			segmentaria. La resección segmentaria traqueal con anastomosis término-terminal traqueal o cricotraqueal se puede usar en todos los pacientes con estenosis traqueal o subglótico que no afecta las cuerdas vocales.	
Monnier P y Cols. 1998 1978-1996 Suiza	Uso de antibióticos de amplio espectro durante y 10 días después de la cirugía. Corticosteroides fueron dados solo a los pacientes que no tenían traqueostomía el día de la extubación y por razón necesaria Pomada de Gentamicina y esteroides alrededor del tubo endotraqueal	Seguimiento por endoscopia en el momento de la extubación. Extubado a los 5-7 días si se encontraba tejido de granulación o inflamado se reintubaron 2 días más. Endoscopia a las 3 semanas y a los 3 meses para retirar tejido de granulación con láser dióxido de carbono o para dilataciones con Savary-Gilliards Seguimiento por 10 años a 8 casos y al resto 5 años	La decanulación se realizó en el 97% (30 de 31) después de la cirugía. Se observo lumen normal en 28 casos Mejoraron a grado I en dos casos 1 reestenosis completa 27 pacientes no presentaron disnea al ejercicio 3 presentaron estridor leve con leve disnea durante el ejercicio 21 casos con voz normal. 9 casos presentaron disfonía y el caso de reestenosis completa adquirió voz esofágica. Todos tuvieron crecimiento laríngeo y traqueal normal	La resección cricoide parcial con anastomosis tirotraqueal primaria se considera un importante tratamiento para la estenosis subglótica severa.
Stern Y y Cols. 1997 1994-1996 EE.UU.	Uso de antibióticos de amplio espectro durante y 10 días posteriores a la cirugía. Esteroides sistémicos algunos días después de la extubación. Láser con Dióxido de Carbono en 5 pacientes para optimizar resultados.	Seguimiento por con endoscopias en el momento de la extubación o durante la remoción del tubo en T, 10 o 14 días después de esto y cada 3 meses durante 5 años	14 pacientes fueron decanulados después del procedimiento. 1 paciente requirió láser para quitar tejido de granulación antes de la decanulación 1 paciente continua con cánula de traqueostomía cursa con Broncodisplasia pulmonar 14 pacientes tienen respiración normal 1 paciente con intolerancia moderada al ejercicio, presenta estenosis leve en el sitio de la anastomosis	Los resultados sugieren que la resección cricotraqueal parcial con anastomosis primaria es relativamente fácil y efectiva en los pacientes pediátricos con estenosis subglótica. Esta técnica tiene ventajas en relación a la reconstrucción laringotraqueal ya que esta última requiere frecuentemente el uso de stent por tiempo prolongado lo que favorece el tejido de granulación y la subsecuente

				reestenosis. Proporciona mejores resultados en la función de la cuerdas vocales
Pearson G y Cols 1996 1973-1995 Canadá	Un gramo de Ancef durante la inducción y un gramo en el cuarto de recuperación.	ND	-De los 56 pacientes con resección del segmento subglótico. 5 pacientes desarrollaron reestenosis y 3 de los 5 se les realizó una resección segmental de la anastomosis en una segunda operación, con buenos resultados en los 3 casos. Los dos pacientes restantes se les salvo la vía aérea aunque con alguna alteración en la tolerancia al ejercicio pero no fueron reintervenidos. 4 pacientes presentaron infección a nivel de la anastomosis. Dos de los cuatro progresaron a estenosis fibrotica (descrita anteriormente). 54 pacientes fueron extubados, dos permanecieron intubados entre 3 y 12 meses después de la operación, dos pacientes están pendientes. Uno de los pacientes en este grupo fue intubado con un tubo T por 48 meses antes de ser decanulado con buenos resultados. -De los 24 pacientes con resección subglótica y laringoplastia. Los 24 pacientes fueron manejados con tubo T de silicone de Montgomery postoperatoriamente por arriba de las cuerdas vocales, el tiempo fue de 1 semana a 48 meses. La mayoría fue extubado entre las 3 semanas y los 3 meses después de la reconstrucción. Uno de los pacientes desarrollo	ND

			<p>reestenosis al que se le realizó otra resección a los 13 meses después de la primera operación y al terminar el reporte tenía buenos resultados.</p> <p>Funcionalmente se clasificaron los resultados en 4 categorías: Solo estenosis subglótica Bueno 49. Satisfactorio 4 Regular 1 Pobre 2</p> <p>Estenosis glótica y subglótica: Bueno 18 Satisfactorio 3 Regular 1 Pobre 2</p> <p>La función vocal cambia mas cuando la anastomosis esta a pocos milímetros de la cuerda vocal o después de la laringoplastia, lo mas común es la perdida de la fuerza y claridad de la voz, con un cambio en el tono (bajo) 6 de 80 pacientes se observo daño al nervio recurrente, en tres fue pasajero y en los otros tres fue permanente.</p>	
<p>Couraud L y Cols 1996</p> <p>1978-1995</p> <p>Francia</p>	ND	ND	<p>72 reseccion subglótica y anastomosis con resección del anillo cricoides, 96% con éxito, buena función respiratoria con adecuada evaluación fonética (69 pacientes).</p>	<p>El pronóstico del tratamiento quirúrgico de la estenosis de la via aérea empeora cuando esta asociado a problemas glóticos y supraglóticos como los mostrados por la serie de</p>

			<p>2 pacientes fallidos, uno por inadecuado tratamiento preoperatorio, requirió una prótesis endoluminal Dumont. El segundo paciente por presentar asma resistente a esteroides y laparotomía por sospecha de perforación de úlcera en el postoperatorio inmediato.</p> <p>-Un fallecido por fuga seguida de ulceración de la arteria innominada en el décimo día.</p> <p>13 expansión laringea del segmento gloto-subglótico uno o dos anillos por arriba de la traquea.</p> <p>12 pacientes con buena función respiratoria (92%) y buenos resultados fonéticos.</p> <p>Muerte de un paciente por causa no relacionada</p> <p>7 -resección del segmento estenótico</p> <p>-resección horizontal parcial del anillo cricoides</p> <p>Buenos resultados respiratorios y adecuada fonación en todos los casos.</p> <p>3 resección con extensión laringea con anastomosis laringotraqueal por estenosis glótica total, subglótica y traqueal, con buenos resultados respiratorios y resultados fonéticos aceptables. (no podían gritar) Un paciente presento temporalmente dificultad al tragar con aspiración que fue controlada después de una semana de rehabilitación.</p>	<p>los autores (97% de éxito después de la resección y anastomosis traqueal, 96% después de la resección y anastomosis subglótica y traqueal, 89% (39 de 44) cuando esta asociada con problemas glóticos y supraglóticos)</p> <p>La severidad de la afección laringea y la dificultad del tratamiento defienden la necesidad de medidas preventivas.</p> <p>La buena preparación quirúrgica, la evaluación preoperatorio meticulosa y una técnica perfecta de anastomosis son necesarias para alcanzar una buena vía aérea y voz, además de evitar las fallas, evitar los problemas glóticos y supraglóticos y las reintervenciones</p>
--	--	--	------------------------------------------------------------------------------------------------------------------------------------------------------------------------------------------------------------------------------------------------------------------------------------------------------------------------------------------------------------------------------------------------------------------------------------------------------------------------------------------------------------------------------------------------------------------------------------------------------------------------------------------------------------------------------------------------------------------------------------------------------------------------------------------------------------------------------------------------------------------------------------------------------------------------------------------------------------------------------------------------------------------------------------------------------------------------------------------------------------------------------------------------------------------------------------	-----------------------------------------------------------------------------------------------------------------------------------------------------------------------------------------------------------------------------------------------------------------------------------------------------------------------------------------------------------------------------------------------------------------------------------------------------------------------------------------------------------------------------------------------------------------------------------------------------------------------------------------

			<p>44 combinación de varios grados de resección, cordectomia y cordopexia seguidas del uso de estents</p> <p>11 fueron exitosos (78%) 2 fallaron, uno utilizo una prótesis endoluminal de Dumont y el otro traqueostomía y un paciente falleció por dehiscencia de la anastomosis, 4 pacientes presentaron dificultades temporales resultado de reseccion extrapericondrial o por lesiones del nervio recurrente. La función respiratoria fina resulto ser buena y la capacidad fonética mejoro progresivamente llego a ser buena en los 11 casos</p> <p>7 resecciones laringotraqueal y anastomosis con resección total del cricoides seguido de un tubo T de Montgomery por 3-6 meses. Un fallecido por dehiscencia de la anastomosis. El resto con buenos resultados respiratorios los resultados fonéticos fueron adecuados en cinco pacientes (un poco ronca) y normal en uno</p>	
<p>Cotton R y Cols</p> <p>1995</p> <p>1987-1993</p>	<p>Tratamiento antireflujo en 15 pacientes que lo requirieron</p>	<p>ND</p>	<p>La SS-LTR es ventajosa porque disminuye el tiempo para la decanulación.</p> <p>El tiempo postoperatorio de intubación fue de 1 a 21 días en los pacientes con SS-LTR</p>	<p>La SS-LTR es una técnica efectiva para decanulación de niños con estenosis grado I, II y III.</p> <p>La identificación de toda el área patológica es importante</p>

EE.UU.			<p>La parálisis no se observó pero los menores de 3 años fueron sedados. La intubación requerida para la estabilización de los injertos posteriores es de 14 días y para los anteriores es de 8 días. La mayoría de los procedimientos fue realizado en estenosis I y II frecuentemente asociado con algún componente suprastomal u otro colapso de la vía aérea que requirió soporte adicional para la tráquea. La falla en SS-LTR fue la presencia de patologías de la vía aérea concomitantes o con más de un LTR.</p>	<p>en la selección de los candidatos a SS-LTR, todos estos pacientes tienen riesgo de complicaciones postextubación que requieren traqueotomía. Es importante tratar entidades como el reflujo gastroesofágico asociado antes de la SS-LTR.</p>
Courand L y Cols 1995 1978-1992	<p>Bacteriología y tratamiento preoperatorio de infecciones locales y de inflamación con antibióticos orales adecuados, inhalados y terapia de esteroides, además de endoscopia láser foto coagulación fueron utilizadas de forma paliativa temporalmente.</p>	<p>Endoscopia flexible de control entre el 15 y 20 día. Una endoscopia rígida con anestesia general fue necesaria algunas veces para coagulación con láser de granuloma al mismo tiempo o en la primera evaluación y hasta los 3 meses. Evaluación endoscópica al año y tres años después.</p>	<p>Los resultados respiratorios fueron clasificados como excelentes cuando un paciente realizó sus actividades usuales con un examen endoscópico en el que se observó una vía aérea permeable del 90% a 100% del tamaño normal a nivel de la anastomosis. El resultado fue clasificado como bueno en el paciente con capacidad funcional normal y una vía aérea permeable del 70% al 80% del tamaño normal. Resultado pobre en los pacientes con disnea de esfuerzos y disminución del calibre de la anastomosis menor a 70%. Fracaso se consideró por la necesidad de re-intubación de la vía aérea o re-hechura de traqueostomía.</p>	<p>La terapéutica realizada se dificultó por la estenosis laríngea que involucra la glótis y supraglótis lo que no responde a intentos previos de reparación. En pocos casos a pesar de llevar un preoperatorio meticuloso, la estrategia quirúrgica pudo solo ser adaptada intraoperatoriamente. La llave del éxito quirúrgico es indudablemente un cuidadoso tratamiento preoperatorio para la infección e inflamación así como una meticulosa aproximación muco-mucosa de los márgenes sanos de la anastomosis.</p>

			<p>120 (55%) de los pacientes con estenosis traqueal fueron tratados con resección primaria y anastomosis termino terminal 117 con excelentes resultados y 3 fallecieron. El largo de la estenosis, edad avanzada, secuelas neuropsicologicas y un estado respiratorio pobre de los pacientes hicieron que se presentaran dificultades en el tratamiento.</p> <p>97 (45%) con estenosis laringotraqueal fueron intervenidos con cirugias mas complejas.</p> <p>57 pacientes con resección traqueal y subglótica y anastomosis con reseccion del anillo cricoides y mas o menos por abajo del borde del cartilago cricoide, un paciente con fonación alterada debido a lesión nervio recurrente durante la cirugía, 56 de estos con éxito y uno fallecido.</p> <p>7 con resección laringotraqueal y anastomosis con cricoidectomia total y posteriormente con ferulacion por 3 a 6 meses. De estos 6 tuvieron éxito y uno murió.</p> <p>3 con reseccion supraglótica y anastomosis, todos con éxito.</p> <p>12 pacientes con dificultad en la apertura glótica y estenosis laringea corta se les sometió a alargamiento laríngeo sobre un tubo T sin reseccion, 11 con éxito y uno fallecido y 18 fueron sometidos a una combinación compleja de reseccion y reconstrucción.16 con éxito dos fracasos y una muerte.</p>	
--	--	--	------------------------------------------------------------------------------------------------------------------------------------------------------------------------------------------------------------------------------------------------------------------------------------------------------------------------------------------------------------------------------------------------------------------------------------------------------------------------------------------------------------------------------------------------------------------------------------------------------------------------------------------------------------------------------------------------------------------------------------------------------------------------------------------------------------------------------------------------------------------------------------------------------------------------------------------------------------------------------------------------------------------------------------------------------------------------------------------------------------------------------------------------------------------------------------------------------------------------------------------------------------------------------------------------------------------------	--

			<p>Los resultados finales fueron satisfactorios en 208 casos (96%) con 7 muertes y dos fracasos. Secuelas fonéticas leves fueron observadas después de la reconstrucción laríngea. Seguimiento mínimo de un año se observó estabilidad a largo plazo en la mayoría de las reparaciones. Resección completa del área fibrotica o lesión inflamatoria residual se realizaron entre cartílagos para permitir la anastomosis en los márgenes sanos.</p> <p>La comida fue introducida entre el cuarto y séptimo día de acuerdo al nivel de cooperación de el paciente después de evaluada la deglución del paciente para evitar aspiración. La evaluación fonética fue subjetiva.</p> <p>Buena cuando el paciente fue capaz de hablar en voz alta, gritar y cantar.</p> <p>Adecuado cuando el paciente pudo hablar en voz alta y gritar pero con una voz alterada.</p> <p>Aceptable cuando hablo en voz alta pero con evidente debilidad. Nunca se observó disminución de la voz en los pacientes un año después.</p>	
<p>Zeltouni A y Cols</p> <p>1994</p> <p>Canada</p>	<p>Profilaxis ampicilina</p>	<p>ND</p>	<p>Complicaciones</p> <p>Atelectasia</p> <p>Ceguera transitoria (sedación)</p> <p>1 paciente con repetidos intentos de incisión del cricoide anterior continuo con dificultad respiratoria</p>	<p>La disponibilidad de La Unidad de Terapia Intensiva es crucial para el éxito de la incisión anterior del tiroides.</p>

			por lo que se realizó laringotraqueoplastia en un solo estado	
Werkhaven J y Cols. 1993 1989-1991 USA	ND : :	Seguimiento de 6 a 22 meses	En 7 pacientes la estenosis fue secundaria a intubación Se reservo para las estenosis leves según Cotton (I y II) En 2 pacientes fue utilizado junto con técnicas de laringotraqueoplastia ayudando a acelerar la decanulación. En 6 de los casos hubo disminución de los síntomas lo que permitió la decanulación con tolerancia al ejercicio	La morbilidad de esta técnica es baja Puede utilizarse en los grados I y II de Cotton.
Stenson K, y Cols. 1993 1993 EE.UU.	Cefuroxima profilaxis Sedación y paralización previo-extubación Dexametasona 24 horas previo a extubación Epinefrina racémica Retiro tejido de granulación	Laringoscopia en la extubación Valoración de calidad de voz por Otorrinolaringólogo.	La LTR y decanulación o extubación fueron acopladas a un solo procedimiento. Utilizo cartilago autologo de costilla 6 con injerto anterior 3 con injerto anterior y posterior Permanecieron intubados de 7 a 10 días 7 fueron decanulados o extubados exitosamente Complicaciones: 1 enfisema subcutáneo 6h después de extubación, requirió reintubación Infección una semana después (dificulto extubación) Estridor 5 días después extubación (traqueitis viral) Granuloma intraluminal a los dos meses de cirugía (requirió endoscopia láser) Voz , lenguaje, tolerancia al ejercicio normal. 1 reestenosis	Se sugiere que la calidad de la voz de los niños con reconstrucción laringea acoplada a la decanulación en un tiempo es mejor que el procedimiento que involucra estents. Facilita la decanulación temprana

<p>April M y Cols 1993 1985-1991 EE.UU.</p>	<p>ND</p>	<p>ND</p>	<p>En 24 pacientes se utilizaron stents aboulker (22 cortos y 2 largos de 4 a 6 semanas en clase I y II) 6 pacientes recibieron tratamiento con SS-LTR 1 paciente no se uso stent 82% fueron decanulados El numero de endoscopias después de LTR fue de 2 a 3.7</p>	<p>La decanulación puede obtenerse en pacientes seleccionados con stent Aboulker corto o con SS-LTR Una nueva clasificación de estenosis laringotraqueal basada en el tamaño objetivo y el análisis de la fibrosis glótica posterior fue realizado, el propósito de la clasificación es para el tratamiento</p>
<p>Monnier y Cols 1993 1978-1991 Suiza</p>	<p>Antibióticos de amplio espectro el día de la cirugía y 10 días después. Corticoides solo en los que no tenían traqueostomía en el momento de la extubación. Láser con dióxido de carbono par a los tejidos de granulación</p>	<p>Endoscopia a los 10 días de la cirugía. Seguimiento de 5 a 10 años</p>	<p>Decanulados el 98 % Dos pacientes presentaron tejido de granulación periestomal fueron decanulados hasta el año Una reestenosis Vos normal en 10 pacientes Disfonía en 4 pacientes Estridor leve al hacer ejercicio en 2 pacientes Vos esofágica espontánea en el paciente de la reestenosis</p>	<p>La resección cricoidea parcial con anastomosis tirotraqueal tiene ventajas para el tratamiento de la estenosis subglótica en infantes y niños, provee una anastomosis estable con preservación del arco anterior de la traquea, no interfiere con el crecimiento normal laringotraqueal y a largo tiempo da resultados excelentes en la función mucociliar.</p>
<p>Cotton R y Cols 1992 1986-1990 EE.UU</p>	<p>ND</p>	<p>ND</p>	<p>decanulación de 22 de 29 pacientes 7 pacientes permanecieron dependientes de traqueostomía. Solo 3 fueron decanulados a corto tiempo (2, 4 y 11,5 meses) requiriendo revisión de LTR Estenosis III y IV de Cotton en el</p>	<p>Los stents requeridos en la división de los cuatro cuadrantes pueden favorecer una reacción en el huésped como tejido de granulación, que ocasionalmente requiere remoción prematura del Stent.</p>

			preoperatorio	No hay diferencias significativas entre la duración de la intubación en los pacientes dependientes de traqueostomía y los pacientes sin traqueostomía
Rodney P y Cols 1992 EE.UU.	ND	ND	23 laringotraqueoplastias con injerto de cartilago auricular en un solo estadio 8 pacientes se le realizó descompresión cricoidea fallida y 5 de estos pacientes fueron tratados con laringotraqueoplastia con injerto de cartilago auricular en solo estadio, con fallo en un paciente. 12 pacientes operados inicialmente con laringotraqueoplastia con injerto de cartilago auricular en un solo estadio fueron extubados exitosamente 7 pacientes con múltiples laringotraqueoplastias por lo que se realizo laringotraqueoplastia con injerto de cartilago en un solo estadio, de estos 4 con éxito, 3 fallas, dos de estos dependientes de traqueostomía y un fallecido. 83% de éxito, 17% de fallas pacientes con múltiples procedimientos previos.	Los infantes y niños con estenosis subglótica moderada corta pueden ser tratados con laringotraqueoplastia con injerto de cartilago auricular con éxito El injerto de cartilago auricular tiene el potencial de hacer crecer el diámetro del lumen en comparación al injerto de cartilago costal Este procedimiento puede usarse en estenosis subglóticas o reconstrucción traqueal El injerto de cartilago auricular puede incrementar el éxito de la laringotraqueoplastia en un solo estadio
Palasti S y Cols 1992 1987-1990	Antibióticos postoperatorios sedación y paralización durante la ventilación nasotraqueal Dexametasona para extubación	Laringoscopia y broncoscopia de seguimiento	21 extubados exitosamente De los 9 niños con traqueostomía previa, 8 fueron decanulados sin complicación La decanulación fue acoplada como procedimiento de estadio único permaneciendo de 7 a 14 días la intubación nasotraqueal.	La incisión anterior del cartilago cricoide es seguro y efectivo procedimiento para la estenosis subglótica en pediatría. Esta técnica evita la necesidad de traqueotomía con la que puede observarse

			<p>5 requirió traqueotomía por fallas en la incisión de del cricoide anterior. Complicaciones Atelectasia (12) Fístula traqueo cutánea (1, cierre espontáneo) Granuloma (1, tratado con láser dióxido de carbón)</p>	<p>significativos rangos de morbilidad y mortalidad Los cuidados postoperatorios en cuidados intensivos disminuir las complicaciones.</p>
<p>Grillo H y Cols 1992</p>	<p>ND</p>	<p>49 pacientes fueron contactados en 1990 y seguidos por 6 meses a un año, en otros trece pacientes se dio seguimiento de dos a diez años después de la operación y 4 entre uno y dos años, en tres se les dio por de 6 meses a un año y en otros tres por menos de 6 meses.</p>	<p>Una muerte (66años) en el postoperatorio por infarto agudo del miocardio. Se clasificaron los resultados como excelentes cuando la voz permaneció normal en reposo y en el ejercicio. Bueno cuando presentaron una leve disminución del máximo volumen de voz, leve ronquera que no impedía el uso vocal, leve debilidad de la voz después de un uso prolongado, disminución de la habilidad de cantar y adecuada respiración para todas las actividades normales. Satisfactorio voz ronca y cualquier alteración leve de la respiración con el ejercicio. Los resultados fueron excelentes en 18 pacientes, bueno en 48, satisfactorio en 8 y se fracasó en 2, uno de estos pacientes ya había sido operado en otra institución y posterior a la cirugía realizada por los autores se reestenosis, permanecía hasta el año de la publicación con traqueostomía, pendiente de una nueva cirugía. El otro paciente tuvo traqueostomía en la infancia y tuvo múltiples</p>	<p>Resultados similares a los obtenidos por Grillo en 1981 son los reportados en esta serie. El diagnóstico preciso es esencial, la intervención oportuna y cuidadosa, la técnica exacta y los cuidados postoperatorios deben ser meticulosos tanto temprano como tardíamente. Esta no es una operación para hacer ocasionalmente</p>

			<p>reconstrucciones y tubo T antes de la intervención. Continúa con tubo T Tres pacientes adicionales tuvieron buenos resultados pero fueron eliminados por tener seguimiento menor de 6 meses. Las complicaciones tempranas incluyen infección local que requirió drenaje en un paciente. Granuloma en la sutura en la incisión por lo que se removió la sutura. 8 pacientes presentaron dificultad para deglutir o aspiración postoperatoria. La granulación traqueal fue removida por broncoscopia en dos pacientes que la presentaron en la anastomosis Un pólipos de las cuerdas vocales fue tratado con láser 22 pacientes persistieron con la voz ronca y 16 con debilidad de la voz cuando trataban de hablar. 8 se quejan de alteraciones en la voz al cantar</p>	
--	--	--	-----------------------------------------------------------------------------------------------------------------------------------------------------------------------------------------------------------------------------------------------------------------------------------------------------------------------------------------------------------------------------------------------------------------------------------------------------------------------------------------------------------------------------------------------------------------------------------------------------------------------------------------------------------------------------------------------------------------------------------------------------------------------------------------------------------------------------------------------------------------------	--

<p>Maddaus y Cols. 1992 1972-1991 Toronto, Canada</p>	<p>ND</p>	<p>Seguimiento con laringoscopia directa o indirecta</p>	<p>Bueno: tolerancia al ejercicio y disnea solo con ejercicio severo. Satisfactorio: Disnea con moderado ejercicio pero pueden desarrollar actividades normales Pobre: Disnea con mínimos ejercicio o aun intubados No hubieron muertes operatorias 7 de 15 tuvieron dificultad para deglutir transitoria relacionado con la colocación del tubo en T 9 de 10 se decanularon 3 pacientes tuvieron recidiva de estenosis severa debiendo tener la cánula de traqueostomía a permanencia. 11 de los 15 tuvieron resolución completa.</p>	<p>Pacientes con estenosis glótica y subglótica pueden ser tratados exitosamente con la corrección simultánea de ambas lesiones.</p>
<p>Seid A y Cols. 1991 1984</p>	<p>Profilaxis con antibióticos según cultivos Dexametasona 24 horas antes y después de extubación</p>	<p>ND</p>	<p>Extubación 12 Fallo en estenosis grado IV Complicación: Atelectasia en los 13 pacientes (durante ventilación) Infección (2, drenaje local) Calidad vocal buena en todos los pacientes.</p>	<p>Con la laringotraqueoplastia en un solo estadio, se tuvo menos dificultades que las encontradas con el uso de stents y la decanulación exitosa de 12 de los 13 pacientes.</p>
<p>Weber T y Cols. 1991 En un periodo de 10 años</p>	<p>ND</p>	<p>ND</p>	<p>7 muertes por causas no relacionadas a la estenosis Complicaciones de la terapia incluyeron: Arresto cardiaco, arritmias, infecciones en 3 pacientes por procedimientos abiertos, numerosos episodios de traqueitis y neumonía después de la instrumentalización</p>	<p>Los episodios de traqueitis pueden haber contribuido a formación de tejido de granulación o escaras La estenosis traqueal adquirida en niños es común, pero se puede manejar con el uso de una variedad de técnicas.</p>

			<p>sobre todo por resección de granulación y escaras con el endoscopio.</p> <p>44 de 55 fueron decanulados</p> <p>14 requirieron tratamiento endotraqueal después de retirar la traqueostomía</p> <p>20 con dilataciones con dilatador rígido o de balón</p> <p>44 con resección con electrocoagulación broncoscópica</p> <p>48 inyección con esteroides</p> <p>8 Tubo en T stent</p> <p>12 Resección con anastomosis</p> <p>3 escisión de cricoides</p>	<p>La resección y procedimientos de injertos esta reservada para casos en las que las modalidades más modestas fallan.</p>
<p>Narcy L y Cols.</p> <p>1990</p> <p>1974-1987</p> <p>Francia</p>	ND	Seguimiento por un año	<p>Se realizaron múltiples procedimientos</p> <p>Tiempo de traqueostomía postoperatoria 10 meses</p> <p>3 muertes en el grupo de adquiridos (decanulación, SIDA)</p> <p>Disfonía secuela principal en la estenosis adquirida</p>	<p>La laringotraqueoplastia requiere 6 meses con stents rígidos, o injertos de cartilago anteroposterior o ambos para mejor los resultados.</p> <p>La desventaja de las técnicas mencionadas son defectos de la abducción, alterando la fonación</p> <p>El reflujo gastroesofágico interfiere con epitelización y decanulación</p>

<p>Lufth J y Cols. 1989 1977-1987 EE.UU.</p>	<p>Profilaxis con antibióticos</p>	<p>Seguimiento no indica cuanto tiempo</p>	<p>LTP con injerto de cartilago anterior se realizo en el 80%. El 100% de las estenosis grado I y IV fueron decanuladas, 97% de la grado II, 63% grado III 21 tuvieron una decanulación exitosa. La media del tiempo de decanulación 3.7 años 5 fueron reintervenidos con LTP 5 presentaron voz débil, ronquera. 3 de estos pacientes presentaban estenosis glótica asociada Los stents mas utilizados fueron los de silastic y Aboulker</p>	<p>La traqueostomia incrementa la morbilidad y mortalidad por obstrucción del tubo o decanulación accidental por lo que la Larintraqueoplastia favorece la decanulación y disminuye la mortalidad evitando los accidentes de la traqueostomia</p>
<p>Madalozzo J y Cols. 1987 1979-1986 EE.UU.</p>	<p>ND</p>	<p>ND</p>	<p>16 pacientes con decanulación satisfactoria Complicaciones: 2 neumotórax durante el injerto de cartilago costal, con buena recuperación posterior 2 membranas subglóticas, ambos requirieron stents se considera que se contribuyo a estas lesiones 1 murió dentro de las primeras 24 horas de LTR, posiblemente un episodio de apnea o por obstrucción del tubo de traqueotomia.</p>	<p>La LTR esta indicada en pacientes con alta probabilidad de falla del manejo endoscopico o deformidad severa de el cartilago cricoides. La terapia más agresiva es necesaria para el éxito de la estenosis laringotraqueal severa. Los resultados del estudio según los autores favorecen el uso de LTR como una alternativa para la estenosis subglótica severa en pacientes seleccionados</p>

<p>Ochi J y Cols.</p> <p>1987</p> <p>1982-1987</p> <p>Estados Unidos</p>	<p>sedación</p> <p>Bloqueadores musculares</p> <p>Ventilación</p> <p>Nutrición parenteral</p>	<p>ND</p>	<p>7 fueron extubados a los 7-10 días</p> <p>Dos tercios de los pacientes con ampliación cricoidea no fueron decanulados hasta después de la laringotraqueoplastia</p> <p>3 se repitió la cricotomía en lugar de hacer traqueotomía</p> <p>Complicaciones:</p> <p>13 granulomas</p> <p>9 estenosis</p> <p>4 membranas</p> <p>9 pacientes requirieron más de un tratamiento láser</p> <p>6 requirieron traqueostomía subsecuente</p>	<p>En los pacientes en los que falla la cricotomía se debe repetir la misma en lugar de hacer traqueotomía</p>
<p>Seid B y Cols.</p> <p>1985</p> <p>EE.UU.</p>	<p>Ventilación Parenteral</p> <p>sedación</p> <p>Bloqueo muscular</p>	<p>ND</p>	<p>15 extubados exitosamente</p> <p>3 pacientes reintubación fue necesaria con extubación posterior con éxito</p> <p>4 fallas requirieron traqueotomía</p> <p>2 LTP en mayores de dos meses fueron decanulados</p> <p>Complicaciones:</p> <p>8 atelectasia lobar o segmentario (fisioterapia)</p> <p>1 Enfisema subcutáneo</p> <p>1 absceso por S. Aureus</p>	<p>Ampliación cricoidea anterior es un procedimiento con 80% de éxito en los niños con estenosis subglótica adquirida, puede ser obviada la traqueotomía inicial la que se asocia a largo plazo con morbilidad y mortalidad.</p>
<p>Pashley N y Cols.</p> <p>1984</p> <p>1984</p> <p>EE.UU.</p>	<p>ND</p>	<p>ND</p>	<p>Con La cricotomía anterior no se logro extubar</p> <p>Se realizó traqueostomía</p> <p>Se realizó LTP con injerto pericondral con exito</p>	<p>La LTP con injerto pericondral anterior y posterior es una técnica efectiva para en la estenosis subglótica adquirida</p>

<p>Cotton y Cols. 1984 1973-1983 EE.UU.</p>	<p>Antibióticos en todos los pacientes con Stent Esteroides inhalados en pacientes con tejido de granulación</p>	<p>ND</p>	<p>95 pacientes fueron extubados sin limitaciones y sin mortalidad 69 de estos con tratamientos previos a la LTR fallidos LTR con CCG fueron extubados 36 después de la primera cirugía y 6 después de una cirugía de Revisión LTR Evans 5 después de la primera cirugía y 3 después de una cirugía de Revisión</p> <p>Complicaciones: Infección Por el Stent Montgomery (sustituido por Aboulker) Traqueitis Tejido de granulación (mas frecuente por Stent de Montgomery) Colapso supraestomal (se corrige con tubo en T) neumotórax</p>	<p>La dilatación es una modalidad que se usa inicialmente su valor es limitado cuando hay tejido denso de colágeno en etapas avanzadas. La LTR no esta asociada con cambios en el crecimiento de la laringe El injerto de cartilago sin resección o estent es el método de elección en estenosis subglótica severa La LTR es el método de elección en estenosis glótica y subglótica severa La LTR tiene éxito cuando otros métodos han fallado Futuras investigaciones son necesarias para prevenir la estenosis subglótica por intubación</p>
<p>Grillo H y Cols. 1982 1975-1980 EE.UU.</p>	<p>ND</p>	<p>Seguimiento a 5 años</p>	<p>16 pacientes muy bien Una recidiva (caso de herida por quemadura severa) con fibrosis.</p>	<p>Esta serie confirma la validez de la operación reconstructiva en una sola etapa es más difícil que la resección segmentaria pero de los mejores resultados. La traqueostomía no debe ser un procedimiento rutinario y en algunos casos podrá evitarse</p>

<p>Cotton, R y Cols. 1981 1972-1980 Inglaterra y Estados Unidos</p>	<p>Antibióticos según cultivos Esteroides Retiro de Tejido de granulación por endoscopia láser</p>	<p>Seguimiento por 5 año y Con endoscopia y clinica</p>	<p>93 fueron extubados 9 no fueron extubados, 5 de estos fueron operados dentro de los 6 meses siguientes y extubados, 4 fallaron. 1 muerte por extubación accidental y fallo en la recolocación del tubo de traqueotomía. 7 requirieron una segunda reconstrucción previa a la extubación. En el los 35 paciente que se siguieron por 5 años no hubo mortalidad 2 continuaron con traqueotomía Retiro de stent in LTP promedio de 3 meses y medio Para el CCG la extubación fue en 2 meses y medio La modificada de Rethi utilizando Montgomery fue de 7 meses y medio No presentan disnea al ejercicio</p>	<p>No todos los casos de estenosis subglótica requieren traqueostomía en niños lo que requieren es reconstrucción laringotraqueal Se debe considerar laringotraqueoplastia en los niños en los que ha fallado el tratamiento conservador.</p>
<p>Downing T y Cols 1979 1971-1977 EE.UU.</p>	<p>ND</p>	<p>ND</p>	<p>Algunos pacientes recibieron dilataciones e inyecciones con Triamcinolone El resectoscopios infantil urethral Storz fue usado en 13 pacientes requiriendo de 1 a 3 resecciones para producir un lumen de 6.2mm 13 de los 22 requirieron traqueostomía para el manejo inicial de la estenosis traqueal , en 3 pacientes se realizó la resección endoscopica sin traqueostomía En 20 pacientes la decanulación se hizo entre 3 y 16 meses después de</p>	<p>El equipo , la intensidad, la técnica y particularmente la experiencia son necesarias para buenos resultados</p>

			<p>iniciado el tratamiento y no hubo evidencia de reestenosis por endoscopia.</p> <p>Los resultados fueron malos en dos pacientes, 1 con reestenosis y requirió una segunda traqueostomía, se retrato y a los dos meses se decanulo.</p> <p>El segundo fracaso fue un paciente con múltiples tratamientos previos el cual se reestenoso y continuo con traqueostomía</p>	
<p>Grillo H y Cols</p> <p>1979</p> <p>1965-1979</p> <p>EE. UU</p>	ND	ND	<p>Bueno 168</p> <p>Satisfactorio 21</p> <p>Fallo 9</p> <p>Muerte 5 (4 pacientes con contraindicación para la reconstrucción pero por la urgencia se les realizo 1 con cirugía cardiaca)</p> <p>complicaciones:</p> <p>193 tejido de granulación en la línea de sutura, tratados con broncoscopia y resección (1-10 broncoscopias) y Triamcionolona.</p> <p>Infecciones</p> <p>8 pacientes sufrieron reestenosis y fueron reoperados</p>	<p>Con excepción de la estenosis en la región supracarinal, en la que la vía aérea puede ser mantenida solo con considerable peligro, y fistulas traqueo esofágicas o traqueo innominadas, muchas lesiones de la traquea postintubación pueden ser manejadas conservadoramente por traqueostomía por periodos indefinidos de tiempo, aunque no es la cura puede dar tiempo para que el cirujano haga la reseccion y anastomosis.</p> <p>La mejor oportunidad para la corrección quirúrgica de problemas traqueales es en el primer procedimiento quirúrgico-</p>

George A y Cols. 1978 1974-1977 EE.UU.	Tratamiento antibiótico según cultivos corticoesteroides Dilataciones	Seguimiento de 6 a 18 meses	5 extubados 6.8 meses después de la cirugía 1 muerte por extubación accidental No distres Crecimiento adecuado de la laringe, con función vocal y respiratoria normal Complicaciones: Infecciones y tejido de granulación	La LTP basada en Evans, Todd, Fearon Cotton es útil para el tratamiento de la estenosis con tejido de granulación duro y cicatrices adquiridas.
Gerwat J y Cols 1974 Canada	ND	Seguimiento 12 meses después con evaluación de la función respiratoria y cuerdas vocales	12 meses después con respiración normal, con leve estridor inspiratorio y dificultad al hacer ejercicios extremos. Ambas cuerdas continuaron paralizadas.	Existe problema para el diagnóstico y la evaluación de estos pacientes frecuentemente mal diagnosticados Otro problema es la preservación de la función de las cuerdas vocales

ND= No descrito

RLT con CCG=Reconstrucción laringotraqueal con injerto de cartilago costal

PCTR= Resección cricotraqueal posterior

CTR= Resección cricotraqueal

SS-LTR= Reconstrucción laringotraqueal en un solo estadio

LTR= Reconstrucción laringotraqueal

LTR con CCG= Reconstrucción laringotraqueal con injerto de cartilago costal

LTP= Laringotraqueoplastia