

---

---

**FACULTAD DE MEDICINA  
DIVISIÓN DE ESTUDIOS DE POSGRADO**

**INSTITUTO NACIONAL DE PEDIATRIA**

**ASPECTOS DIAGNÓSTICOS, FISIOPATOLÓGICOS Y CLÍNICOS  
DE LA CANDIDIASIS MUCOCUTÁNEA CRÓNICA. REVISIÓN  
DE LA LITERATURA**

**TESIS  
PARA OBTENER EL DIPLOMA DE SUBESPECIALIDAD EN  
DERMATOLOGÍA PEDIÁTRICA**

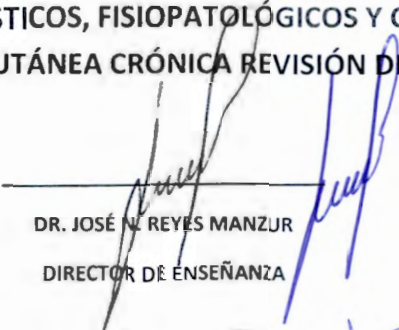
**PRESENTA  
DRA. BRENDA GABRIELA RAMÍREZ DÁVILA**

**TUTOR  
DRA. MARÍA DEL MAR SÁEZ DE OCARIZ GUTIÉRREZ**

**TUTOR METODOLÓGICO  
M.C. LUISA DÍAZ GARCÍA**



**ASPECTOS DIAGNÓSTICOS, FISIOPATOLÓGICOS Y CLÍNICOS DE LA  
CANDIDIASIS MUCOCUTÁNEA CRÓNICA REVISIÓN DE LA LITERATURA**



---


**DR. JOSÉ M. REYES MANZUR**  
**DIRECTOR DE ENSEÑANZA**



---

**DRA. MIRELLA VAZQUEZ RIVERA**

**JEFE DEL DEPARTAMENTO DE PRE Y POSGRADO**



---

**DR. RAMÓN RUIZ MALDONADO**

**PROFESOR TITULAR DEL CURSO DE DERMATOLOGÍA PEDIÁTRICA**




---

**DRA. MARÍA DEL MAR SÁEZ DE OCARIZ GUTIÉRREZ**

**TUTOR DE TESIS**

---



---

**M.C. LUISA DÍAZ GARCÍA**  
**TUTOR METODOLÓGICO**



---

## ÍNDICE

<b>CONTENIDO</b>	<b>PÁGINA</b>
RESUMEN .....	1
ANTECEDENTES .....	2
PLANTEAMIENTO DEL PROBLEMA .....	13
JUSTIFICACIÓN .....	14
OBJETIVOS .....	15
CRITERIOS PARA LA SELECCIÓN .....	16
ESTRATEGIA DE BÚSQUEDA PARA LA IDENTIFICACIÓN DE LOS ESTUDIOS .....	17
RESULTADOS .....	18
MÉTODOS DE REVISIÓN	
DESCRIPCIÓN DE LOS ESTUDIOS	
CALIDAD METODOLÓGICA	
DISCUSIÓN .....	23
CONCLUSIONES DE LOS REVISORES .....	26
CRONOGRAMA DE ACTIVIDADES .....	28
REFERENCIAS .....	29
ANEXOS .....	53

---

## RESUMEN

La candidiasis mucocutánea crónica (CMC) es una inmunodeficiencia primaria con gran heterogeneidad clínica que se caracteriza por infecciones recurrentes por *Candida albicans* en piel, uñas y mucosas. Varían en la severidad de las lesiones desde superficiales a profundas y granulomatosas. Y se puede acompañar de endocrinopatías o de enfermedades autoinmunes.

En este trabajo se realizó una revisión exhaustiva de la literatura para recopilar información acerca del tema "Candidiasis mucocutánea crónica".

Se investigó en 5 fuentes electrónicas, obteniéndose un total de 2080 resultados, se analizaron, clasificaron y en total se revisaron en 307 artículos con respecto al tema de CMC.

Se evaluaron los artículos aceptados, se realizó una síntesis de la información obtenida que puede servir para futuras líneas de investigación o para trasladar resultados a nuestro ámbito.

Actualmente se ha estudiado más acerca de los aspectos fisiopatológicos y genéticos, encontrándose alteraciones principalmente en la respuesta inmune mediada por células T y disminución en la producción de citocinas IL-2, IL-17, IL-22 e INF- $\gamma$ , con una producción incrementada de IL-10, IL-14 como mecanismo compensatorio. Además de alteraciones en fagocitosis, quimiotaxis y apoptosis.

Dentro de las mutaciones identificadas se encuentran en el gen CARD9 (cromosoma 9q), gen CAT (cromosoma 11) y en la región 19 cM (cromosoma 2p); los cuales codifican para caspasas, decitina -1 y -2. Se continúa la investigación acerca de estas mutaciones.

La gran heterogeneidad clínica refleja los múltiples defectos inmunes asociados; presentándose desde infección localizada a uñas hasta afección generalizada incluso sistémica por *Candida* y otros microorganismo, así como la asociación con enfermedades autoinmunes.

El tratamiento se basa en uso de azoles, se ha demostrado que el tratamiento tópico es ineficaz y que el mejor régimen es en dosis intermitentes.

Los intentos por reconstituir el sistema inmune son transitorios y con altas tasas de fracaso.

---

## ANTECEDENTES

La candidiasis mucocutánea crónica (CMC) es un grupo de enfermedades con gran heterogeneidad clínica que se caracterizan por infecciones recurrentes por *Candida albicans* en piel, uñas y mucosas. Varían en la severidad de las lesiones desde superficiales a profundas y granulomatosas. [1-17] Y se clasifica dentro de las inmunodeficiencias primarias. [18-25]

Los pacientes en raras ocasiones desarrollan infecciones sistémicas por *Cándida*, pero tienen elevada susceptibilidad para infecciones por dermatofitos (*Trichophyton* y *Microsporum*), [26-30] bacterias encapsuladas cuya protección es mediada por anticuerpos contra los componentes polisacáridos de la pared bacteriana [14] y presencia de infecciones respiratorias; esto último se relaciona con los hallazgos de deficiencia de inmunoglobulinas subtipos IgG2 e IgG4 en algunos pacientes. [31,32]

Las complicaciones severas se desarrollan en raras ocasiones pero se han descrito infecciones por *Histoplasma capsulatum*, *Criptococcus neoformans*, o *Nocardia*. [33-38]

---

La CMC se puede asociar a otras infecciones (81%), a endocrinopatías (44%) (como hipotiroidismo, hipoparatiroidismo, enfermedad de Addison, diabetes mellitus) [39,40] y a fenómenos autoinmunes (32%) (como vitiligo, anemia perniciosa, sarcoidosis, alopecia areata y anemia hemolítica); [13, 41-44] además de que se ha asociado a timoma en pacientes adultos. [45-51] Se ha tratado de explicar la frecuente asociación con timoma e hipoparatiroidismo debido a la derivación embriológica común de timo y paratiroides que provienen de la tercera y cuarta bolsas faríngeas. [52, 53] Otras neoplasias reportadas son linfoma, carcinoma esofágico, pancreático y oral. [54-57] Todos estos hallazgos sugieren que los pacientes con CMC presentan anormalidades múltiples o complejas en su sistema inmune [58-68] y son más frecuentes en pacientes que manifiestan la CMC a temprana edad. [69-71]

Esta entidad se ha estudiado por décadas desde que el primer caso de CMC fue descrito [72], tratando de entender su fisiopatología, pero hasta en alrededor de un tercio de pacientes con CMC no se logra detectar el defecto inmune.

El principal defecto inmune ha sido ligado a la respuesta mediada por células T vs *Candida albicans*, [73-79] dado por factores inhibidores séricos que actúan como supresores de estas células; pero el mecanismo exacto aún es desconocido. [80-91] Además se ha sugerido que el defecto inmune puede deberse a alguna alteración en la

---

producción de citocinas, IL-2, IL-17, IL-22 e IFN- $\gamma$  en respuesta a infecciones por *Candida*. [92-95]

La importancia de las citocinas en infecciones por *Candida* se ha reconocido en estudios animales, donde se ha demostrado una producción alterada de las mismas. En pacientes con CMC existe una disminución en citocinas tipo -1 (IFN- $\gamma$  e IL-2) y una sobreproducción de IL-10, IL-14. [96-100]

Algunos reportes sugieren que los mananos (constituyentes de la pared celular de *Candida*) tienen un efecto inmunosupresor en estos pacientes. [92, 101]

Estudios recientes sugieren que el defecto inmune puede tratarse de una alteración en la producción de citocinas, IL-2, IL-17, IL-22 e IFN- $\gamma$  en respuesta a infecciones por *Candida* [93, 96, 102-105] o asociado a defectos en la apoptosis y en células NK. [102, 106-119]

Algunos casos se asocian a alteración en la fagocitosis o la quimiotaxis. Se han detectado además, alteraciones a nivel de la molécula de adhesión intercelular-1 (ICAM - 1); [120-122] receptores tipo Toll 1-10 (TLR 1-10) que reconocen los fosfolipomananos de la pared de *Candida*; [101, 123] citina-1 y -2 que estimulan la producción de citocinas y el dominio de reclutamiento de caspasas (CARD 9). [123-129]

---

Aunque la mayoría de los pacientes muestran una respuesta inmune humoral normal con concentraciones normales de inmunoglobulinas y altos títulos de anticuerpos específicos contra *Candida* y sus especies, [94, 130, 131] un pequeño número presenta deficiencia de IgA, [132, 133] de IgG principalmente subclases 2 y 4 que les confiere susceptibilidad a infecciones recurrentes respiratorias e infecciones causadas por bacterias encapsuladas [14, 134] o incluso se han descrito casos con hipergammaglobulinemia y agammaglobulinemia. [14, 135, 136]

La enfermedad aparece frecuentemente en la infancia aunque puede ser en la edad adulta. [13] La mayoría de los casos son esporádicos, pero existen numerosos reportes familiares. Se han observado patrones de herencia autosómicos dominantes y recesivos. [137 - 145]

A la fecha se ha asociado la CMC con mutaciones en el cromosoma 2p en familias con enfermedad tiroidea asociada, encontrando un enlace genético en la región 15-cM de dicho cromosoma, por los marcadores D2S367 y D2S2240. [146, 147] Otras alteraciones encontradas son en el cromosoma 19q13 que codifica para ICAM-1 y en 19-cM del cromosoma 11p12-q12.1. La gran heterogeneidad clínica de la enfermedad, puede deberse al hecho de que se encuentren mutaciones tan diversas. [120-122]



Se han realizado múltiples intentos por definir una clasificación de la enfermedad evaluando diversos aspectos de la misma: patrones inmunológicos, tiempo de presentación, alteraciones asociadas y forma de herencia. [148- 155]

La clasificación propuesta por Valdimarson, Higgs y Wells se basaba en 4 grupos dependiendo del grado de respuesta inmune; valoraba desde la alteración en la respuesta inmune con hipersensibilidad retardada (antígenos de *Candida*, derivado protéico purificado (PPD) y di-nitro-cloro benceno (DNCB)) hasta la respuesta inmune cercana a límites normales. **(Cuadro No.1)** [156, 157]

TIPOS DE CMC	CARACTERÍSTICAS
CMC tipo 1	<ul style="list-style-type: none"> <li>• Incapaces expresar en pruebas cutáneas una hipersensibilidad retardada normal a antígenos de <i>Candida</i></li> <li>• Capaces de activar factor inhibidor de la migración de macrófagos</li> <li>• Hipersensibilidad retardada anormal</li> <li>• No hipersensibilidad retardada a <i>Candida</i> pero si a PPD y DNCB</li> <li>• Linfocitos no productores de factor inhibidor de la migración de macrófagos</li> <li>• Respuesta inmune celular normal</li> </ul>
CMC tipo 2	
CMC tipo 3	
CMC tipo 4	

**Cuadro No.1 Clasificación de CMC**

Valdimarson, Higgs, Wells 1973 (156, 157)

La clasificación de CMC inicial propuesta por Lehner en el año 1966 [158] fue modificada por Kirkpatrick en el 2001 [94], es la más aceptada actualmente ya que engloba la mayoría

---

de los aspectos y se basa en la localización de las infecciones y los hallazgos clínicos. Los pacientes se clasifican en los siguientes subgrupos (**Cuadro No.2**):

**1.- CMC autosómica recesiva:** usualmente inicia en la infancia con infecciones persistentes en mucosa oral y el plato ungueal. El pronóstico es bueno si no desarrollan defectos endócrinos.

**2.- CMC autosómica dominante:** presentan mayor afección que la forma AR, y se asocian otras infecciones como dermatofitosis. [30, 159]

**3.- CMC asociada a endocrinopatía:** inicia en la infancia temprana con las infecciones por *Candida*, posteriormente la disfunción endócrina. Se presenta con herencia AD y AR. [147, 160-165]

**4.- CMC granulomatosa difusa:** los pacientes se ven gravemente afectados con granulomas por *Candida* principalmente en piel cabelluda, pero puede afectar otras áreas. [152, 166-169] Pueden ocurrir infecciones sistémicas como criptocosis y tuberculosis miliar. Otras patologías asociadas incluyen deficiencia de hierro, bronquiectasias y bulas pulmonares. La mortalidad es alta. [31, 150, 152]

**5.- CMC de inicio tardío:** ocasionalmente ocurre por primera vez en los adultos, usualmente en la cuarta década de la vida. Se ha asociado con a timoma, LES o miastenia gravis. [170-177]

TIPOS DE CMC	CARACTERÍSTICAS
CMC autosómica recesiva	<ul style="list-style-type: none"> <li>• Inicio infancia</li> <li>• Infecciones orales y onicomicosis persistentes</li> <li>• Pronóstico bueno</li> </ul>
CMC autosómica dominante	<ul style="list-style-type: none"> <li>• Mayor afección que forma AR</li> <li>• Otras infecciones (dermatofitosis)</li> </ul>
CMC asociada a endocrinopatía	<ul style="list-style-type: none"> <li>• Inicio infancia temprana</li> <li>• Infecciones, posteriormente endocrinopatía</li> <li>• Herencia AD y AR</li> </ul>
CMC granulomatosa difusa	<ul style="list-style-type: none"> <li>• Afección severa por granulomas por <i>Candida</i></li> <li>• Infecciones sistémicas (criptococosis y tuberculosis miliar)</li> <li>• Asociaciones deficiencia de hierro, bronquiectasias y bulas pulmonares</li> <li>• Mortalidad alta</li> </ul>
CMC de inicio tardío	<ul style="list-style-type: none"> <li>• Ocasionalmente por primera vez en los adultos</li> <li>• Usualmente cuarta década de la vida</li> <li>• Asociada a timoma, LES o miastenia gravis</li> </ul>

**Cuadro No. 2 Clasificación de CMC**

(Kirkpatrick 2001 [94])

Las manifestaciones clínicas son variables tanto en presentación como en severidad. [159, 178-180] A nivel de mucosas puede caracterizarse por placas blanquecinas adheridas, eritema y fisuras. En cavidad oral se puede observar glositis romboidal, atrofia papilar y queilitis. [181-184] Las uñas pueden mostrar engrosamiento, distrofia y cambios de coloración, y se puede acompañar de paroniquia. [185, 186] En casos severos a nivel de piel se presentan placas hiperqueratósicas o granulomas. [187-189]

---

Aunque estos pacientes pueden desarrollar una amplia gama de endocrinopatías, típicamente se observa hipoparatiroidismo y/o falla adrenal. [190, 191]

El desarrollo de enfermedades autoinmunes es frecuente, se han descrito casos asociados a LES, alopecia areata, vitiligo, anemia hemolítica; encontrándose anticuerpos circulantes, en ocasiones sin que la enfermedad se haya manifestado. [192-203]

Algunas complicaciones que desarrollan los pacientes son vasculitis cerebral, [204-206] aneurismas intracraneales fúngicos, [144, 207] infecciones diseminadas por *Histoplasma* y *Criptococcus*, infecciones por otros microorganismos como parasitosis o neumonías por oportunistas, [208-210] diseminación o sepsis por *Candida spp.*, [211, 212] abscesos cutáneos, [213] o involucro osteoarticular [214, 215] e infecciones virales. [14, 216]

Además, es frecuente el desarrollo de alteraciones en la mecánica de la deglución en casos de esofagitis por *Candida* por la constricción causada. [217-220] Y pueden aparecer neoplasias en las mucosas afectadas de manera crónica sugiriendo la participación directa de *Candida* como promotor en esta transformación maligna, por su alto potencial de formar N-nitrosobenzilmetilamina y nitritos. [221-223]

La CMC se diagnostica en base a la exploración física, preparación con hidróxido de potasio (KOH) y cultivos para hongos; se puede realizar biopsia para corroborar

---

diagnóstico en casos con presentaciones inusuales. [224] Debe sospecharse en pacientes con falla al tratamiento convencional y casos recurrentes. Posteriormente debe realizarse una evaluación del estado inmune y de enfermedades asociadas de manera periódica ya que pueden preceder a la enfermedad o establecerse posteriormente. [70] La enfermedad es más severa cuando se presenta en la infancia temprana y en pacientes con lesiones diseminadas. [35, 225]

El manejo de estos pacientes implica la identificación oportuna de la enfermedad, la corrección de los sistemas alterados, el control de la infección con antimicóticos y un adecuado consejo genético.

Los tratamientos tópicos no son efectivos en pacientes con CMC. Se han utilizado azoles (fluconazol, miconazol, clotrimazol, itraconazol), anfotericina B, 5-fluocitosina con resultados variables. [226-250]

El riesgo de los efectos colaterales (nefrotoxicidad), la necesidad aplicación intravenosa y el riesgo de resistencia ha permitido el desarrollo y uso de antifúngicos más seguros y efectivos. [251]

El ketoconazol se ha utilizado ampliamente en CMC, el tratamiento es prolongado (6-9 meses). La mayoría de los pacientes tienen recaída al suspender el tratamiento, aunque se han reportado algunas remisiones por periodos prolongados; también se han utilizado en

---

dosis intermitentes con buenos resultados. [252-270] Por el tiempo de administración y dosis utilizadas se han reportado efectos adversos como hepatitis severa que remite al suspender el fármaco. [271]

El itraconazol ha resultado exitoso en pacientes con CMC. Su uso es seguro, la duración del tratamiento es de 2 a 6 meses, con remisiones de hasta 18 meses. Los niveles de itraconazol en la uña permanecen por periodos prolongados aún al suspenderlo. [272-275]

Se han utilizado también triazoles de segunda generación con buena respuesta debido a su amplio espectro contra especies y cepas con resistencia intrínseca o adquirida, además de mayor biodisponibilidad oral. [276]

Existen algunos reportes con el uso de caspofungina [251], la cual es bien tolerada y puede representar una buena opción terapéutica para pacientes con resistencia a los azoles.

Para tratar de restablecer el sistema inmunológico, en particular la función de las células T se han empleado múltiples tratamientos desde timosina, factor de transferencia, levamisol, trasplante de MO y de tejido tímico fetal, plasmaféresis e infusión de leucocitos, cimetidina, y sulfato de zinc, vacuna con antígenos de *Candida* pero la mejoría que se observa en estos pacientes es transitoria y el resultado es variable. [277-300]

---

Incluso existen tratamientos combinando la inmunoterapia entre sí y con antifúngicos.

[301-314]

Hay que recordar que estos pacientes tienen la posibilidad de desarrollar enfermedades asociadas por lo que requieren un manejo multidisciplinario e integral para disminuir secuelas y tener una evolución lo más favorable posible. [70, 315, 316]

---

## PLANTEAMIENTO DEL PROBLEMA

La CMM es una entidad rara, caracterizada por infecciones recurrentes por *Candida albicans* en piel, uñas y mucosas. Se puede observar en pacientes con inmunodeficiencia primaria, asociarse a otras infecciones, endocrinopatías y fenómenos autoinmunes.

Debido a su baja incidencia es común que esta entidad no sea identificada y que las alteraciones asociadas no sean investigadas debido a que se desconoce información sobre la patología. Ésto repercute en la calidad de vida y el pronóstico del paciente, y por otro lado, incrementa el costo de atención.

En México hasta el momento no existen datos epidemiológicos específicos de esta patología.

Por todo lo anterior consideramos necesario conocer las experiencias reportadas en la literatura mundial para poder contrastar con la clasificación vigente y poder tener bases para una mayor investigación y realizar estadísticas en nuestro medio.



---

## JUSTIFICACIÓN

Dado que la CMC es una enfermedad poco frecuente, la información con la que se cuenta proviene fundamentalmente de series y reportes de casos, donde es posible que no se incluyan todos los signos y síntomas de los pacientes, y no en todos se describen los defectos inmunológicos que los pacientes pueden presentar. Existe una única clasificación clínica de los pacientes, que no termina por incluir a todos los casos reportados, y cabe la posibilidad de que algunos pacientes puedan estar subdiagnosticados o incluso con diagnóstico erróneo; por lo que debemos sensibilizar a los médicos de primer contacto para que sospechen esta patología que puede ser desconocida por ellos.

Como resultado, al examinar exhaustivamente la literatura, intentaremos unificar criterios diagnósticos, obtener una mejor comprensión de la fisiopatología y evolución de la enfermedad, así como identificar las mejores opciones terapéuticas, de forma que podamos brindar una mejor atención y mayor información para el paciente y sus familiares.

Así mismo, esta revisión puede constituir la base para la realización de estudios futuros en esta área.

---

## **OBJETIVOS**

### **OBJETIVO GENERAL**

- Describir los aspectos diagnósticos, fisiopatológicos y clínicos de la candidiasis mucocutánea crónica. (CMC)

### **OBJETIVOS ESPECÍFICOS**

- 1.- Identificar los aspectos diagnósticos de la CMC descritos en la literatura.
- 2.- Conocer la fisiopatología de la CMC descrita en la literatura.
- 3.- Describir las manifestaciones clínicas de CMC reportadas en la literatura.

---

## **CRITERIOS DE INCLUSIÓN DE ARTÍCULOS**

Se incluirán artículos referentes al tema de CMC con cualquier diseño de estudio, sin límites en la fecha de publicación, en los siguientes idiomas: español e inglés.

## **CRITERIOS DE INCLUSIÓN DE PACIENTES**

Se incluirán pacientes de cualquier edad y sexo con diagnóstico confirmado de CMC.

## **CRITERIOS DE EXCLUSIÓN**

Candidiasis de repetición asociadas a inmunodeficiencias secundarias (VIH, uso de inmunosupresores).

---

## ESTRATEGIAS DE BÚSQUEDA

Se realizó una búsqueda en la Biblioteca PUBMED, Artemisa, LILACS, Scielo, EMBASE, con los siguientes términos MeSH y/o palabras clave **Chronic mucocutaneous candidiasis** (*Candidiasis mucocutánea crónica*), **clinical features** (características clínicas), **classification** (clasificación), **etiology** (etiología), **pathogenesis** (patogénesis), **immunology** (inmunología), **treatment** (tratamiento), **diagnosis** (diagnóstico), **guidelines** (guías), **complications** (complicaciones), **prognosis** (pronóstico).

La búsqueda se realizó combinando el término MeSH CMC con el resto de los términos utilizando el operador booleano *and*.

---

## RESULTADOS

Se efectuó una búsqueda de término MeSH **Chronic mucocutaneous candidiasis**, encontrando la siguiente definición:

Candidiasis, Chronic Mucocutaneous

“A clinical syndrome characterized by development, usually in infancy or childhood, of a chronic, often widespread candidiasis of skin, nails, and mucous membranes. It may be secondary to one of the immunodeficiency syndromes, inherited as an autosomal recessive trait, or associated with defects in cell-mediated immunity, endocrine disorders, dental stomatitis, or malignancy”.

Year introduced: 1991(1981)

La candidiasis mucocutánea crónica es un síndrome clínico caracterizado por el desarrollo, usualmente en la infancia temprana o la niñez, de una candidiasis crónica, frecuentemente diseminada, de la piel, uñas y membranas mucosas. Puede ser secundaria a uno de los síndromes de inmunodeficiencia, heredada en forma autosómica recesiva, o asociada con defectos en la inmunidad celular, enfermedades endócrinas, estomatitis dental o neoplasia.

Se realizó la búsqueda exhaustiva con la combinación del término MeSH y las palabras clave en las diferentes fuentes de investigación, sin límite de tiempo, incluyendo

artículos en humanos, y se obtuvieron un total de 2080 resultados abarcando todos los rubros estudiados, de los cuales 1177 se eliminaron debido al idioma del artículo o por ser un tema diferente a CMC. Se clasificaron y en total se revisaron en 307 artículos con respecto al tema de CMC, debido a que 596 artículos se repetían en diferentes combinaciones.

En la búsqueda con las 10 diferentes combinaciones, los resultados arrojados pueden verse en la **Tabla 1**:

PALABRAS CLAVE	ALGORITMO	RESULTADOS	ACEPTADOS	RECHAZADOS
<b>CMC &amp; etiology</b>	((("candidiasis, chronic mucocutaneous"[MeSH Terms] OR ("candidiasis"[All Fields] AND "chronic"[All Fields] AND "mucocutaneous"[All Fields]) OR "chronic mucocutaneous candidiasis"[All Fields] OR ("chronic"[All Fields] AND "mucocutaneous"[All Fields] AND "candidiasis"[All Fields])) AND ("etiology"[Subheading] OR "etiology"[All Fields] OR "causality"[MeSH Terms] OR "causality"[All Fields]))	554	221	Idioma: 36 Otros temas: 297
<b>CMC &amp; pathogenesis</b>	((("candidiasis, chronic mucocutaneous"[MeSH Terms] OR ("candidiasis"[All Fields] AND "chronic"[All Fields] AND "mucocutaneous"[All Fields]) OR "chronic mucocutaneous candidiasis"[All Fields] OR ("chronic"[All Fields] AND "mucocutaneous"[All Fields] AND "candidiasis"[All Fields])) AND ("etiology"[Subheading] OR "etiology"[All Fields] OR "pathogenesis"[All Fields])) AND "humans"[MeSH Terms]	544	236	Idioma: 41 Otros temas: 267
<b>CMC &amp; treatment</b>	((("candidiasis, chronic mucocutaneous"[MeSH Terms] OR ("candidiasis"[All Fields] AND "chronic"[All Fields] AND "mucocutaneous"[All Fields]) OR "chronic mucocutaneous candidiasis"[All Fields] OR ("chronic"[All Fields] AND "mucocutaneous"[All Fields] AND "candidiasis"[All Fields])) AND ("therapy"[Subheading] OR "therapy"[All Fields] OR "treatment"[All Fields] OR "therapeutics"[MeSH Terms] OR "therapeutics"[All Fields])) AND "humans"[MeSH Terms]	338	162	Idioma: 30 Otros temas: 146
<b>CMC &amp; complications</b>	((("candidiasis, chronic mucocutaneous"[MeSH Terms] OR ("candidiasis"[All Fields] AND "chronic"[All Fields] AND "mucocutaneous"[All Fields]) OR "chronic mucocutaneous candidiasis"[All Fields] OR ("chronic"[All Fields] AND "mucocutaneous"[All Fields] AND "candidiasis"[All Fields])) AND ("complications"[Subheading] OR "complications"[All Fields])) AND "humans"[MeSH Terms]	255	111	Idioma: 18 Otros temas: 126

<b>CMC &amp; diagnosis</b>	(chronic[All Fields] AND ("candidiasis, cutaneous"[MeSH Terms] OR ("candidiasis"[All Fields] AND "cutaneous"[All Fields]) OR "cutaneous candidiasis"[All Fields] OR ("cutaneous"[All Fields] AND "candidiasis"[All Fields])) AND ("diagnosis"[Subheading] OR "diagnosis"[All Fields] OR "diagnosis"[MeSH Terms])) AND "humans"[MeSH Terms]	157	67	Idioma: 28 Otros temas: 62
<b>CMC &amp; immunology</b>	(chronic[All Fields] AND ("candidiasis, cutaneous"[MeSH Terms] OR ("candidiasis"[All Fields] AND "cutaneous"[All Fields]) OR "cutaneous candidiasis"[All Fields] OR ("cutaneous"[All Fields] AND "candidiasis"[All Fields])) AND ("immunology"[Subheading] OR "immunology"[All Fields] OR "allergy and immunology"[MeSH Terms] OR ("allergy"[All Fields] AND "immunology"[All Fields]) OR "allergy and immunology"[All Fields])) AND "humans"[MeSH Terms]	137	82	Idioma:18 Otros temas: 37
<b>CMC &amp; classification</b>	((("candidiasis, chronic mucocutaneous"[MeSH Terms] OR ("candidiasis"[All Fields] AND "chronic"[All Fields] AND "mucocutaneous"[All Fields]) OR "chronic mucocutaneous candidiasis"[All Fields] OR ("chronic"[All Fields] AND "mucocutaneous"[All Fields] AND "candidiasis"[All Fields])) AND ("classification"[Subheading] OR "classification"[All Fields] OR "classification"[MeSH Terms])) AND "humans"[MeSH Terms]	37	10	Idioma: 9 Otros temas: 18
<b>CMC &amp; clinical features</b>	((("candidiasis, chronic mucocutaneous"[MeSH Terms] OR ("candidiasis"[All Fields] AND "chronic"[All Fields] AND "mucocutaneous"[All Fields]) OR "chronic mucocutaneous candidiasis"[All Fields] OR ("chronic"[All Fields] AND "mucocutaneous"[All Fields] AND "candidiasis"[All Fields])) AND clinical[All Fields] AND ("World AIDS Day Features"[Journal] OR "features"[All Fields])) AND "humans"[MeSH Terms]	27	7	Idioma: 0 Otros temas 20
<b>CMC &amp; prognosis</b>	((("candidiasis, chronic mucocutaneous"[MeSH Terms] OR ("candidiasis"[All Fields] AND "chronic"[All Fields] AND "mucocutaneous"[All Fields]) OR "chronic mucocutaneous candidiasis"[All Fields] OR ("chronic"[All Fields] AND "mucocutaneous"[All Fields] AND "candidiasis"[All Fields])) AND ("prognosis"[MeSH Terms] OR "prognosis"[All Fields])) AND "humans"[MeSH Terms]	26	6	Idioma: 3 Otros temas: 17
<b>CMC &amp; guidelines</b>	((("candidiasis, chronic mucocutaneous"[MeSH Terms] OR ("candidiasis"[All Fields] AND "chronic"[All Fields] AND "mucocutaneous"[All Fields]) OR "chronic mucocutaneous candidiasis"[All Fields] OR ("chronic"[All Fields] AND "mucocutaneous"[All Fields] AND "candidiasis"[All Fields])) AND ("guideline"[Publication Type] OR "guidelines as topic"[MeSH Terms] OR "guidelines"[All Fields])) AND "humans"[MeSH Terms]	5	1	Idioma: 2 Otros temas: 2

Todos los artículos fueron revisados y analizados, asignándosele una calificación de acuerdo al nivel de evidencia científica obtenida, basados en las recomendaciones del *National Institute for Health and Clinical Excellence (NICE)*. **(Anexo 1)**

Los resultados de esta evaluación se pueden observar en **Tabla 2:**

PALABRAS CLAVE	RECLASIFICADOS	NIVELES DE EVIDENCIA CIENTIFICA
CMC & etiology	10	NEC 1++: 0 NEC 1+: 0 NEC 1-: 1 NEC 2++: 0 NEC 2+: 19 NEC 2-: 2 NEC 3: 186 NEC 4: 23
CMC & pathogenesis	15	NEC 1++: 0 NEC 1+: 0 NEC 1-: 2 NEC 2++: 3 NEC 2+: 21 NEC 2-: 2 NEC 3: 198 NEC 4: 31
CMC & treatment	6	NEC 1++: 0 NEC 1+: 2 NEC 1-: 3 NEC 2++: 0 NEC 2+: 7 NEC 2-: 3 NEC 3: 132 NEC 4: 21
CMC & complications	5	NEC 1++: 0 NEC 1+: 0 NEC 1-: 1 NEC 2++: 0 NEC 2+: 3 NEC 2-: 1 NEC 3: 96 NEC 4: 15
CMC & diagnosis	0	NEC 1++: 0 NEC 1+: 0 NEC 1-: 0 NEC 2++: 0 NEC 2+: 4 NEC 2-: 2 NEC 3: 56 NEC 4: 5
CMC & immunology	12	NEC 1++: 0 NEC 1+: 0 NEC 1-: 0



		NEC 2++: 0 NEC 2+: 14 NEC 2-: 7 NEC 3: 68 NEC 4: 5
CMC & classification	0	NEC 1++: 0 NEC 1+: 0 NEC 1-: 0 NEC 2++: 0 NEC 2+: 4 NEC 2-: 0 NEC 3: 3 NEC 4: 3
CMC & clinical features	2	NEC 1++: 0 NEC 1+: 0 NEC 1-: 0 NEC 2++: 0 NEC 2+: 0 NEC 2-: 0 NEC 3: 9 NEC 4: 0
CMC & prognosis	0	NEC 1++: 0 NEC 1+: 0 NEC 1-: 0 NEC 2++: 0 NEC 2+: 0 NEC 2-: 0 NEC 3: 5 NEC 4: 1
CMC & guidelines	0	NEC 1++: 0 NEC 1+: 0 NEC 1-: 0 NEC 2++: 0 NEC 2+: 0 NEC 2-: 0 NEC 3: 0 NEC 4: 1

Posteriormente se sintetizó e integró la información válida para proporcionar una base que pudiera ser útil para tomar decisiones de manera racional y se reclasificaron algunos artículos en las diferentes categorías. **(Anexos 2 y 3)**

---

## DISCUSIÓN

En este estudio se trató de reunir, analizar y sintetizar los estudios disponibles de varios autores acerca de diversos aspectos de la CMC, que incluían aspectos clínicos, fisiopatológicos, de clasificación y terapéuticos; encontrándose literatura con algunos resultados similares, pero otra con hallazgos contradictorios.

La CMC es un trastorno infrecuente encuadrado dentro de las inmunodeficiencias primarias, caracterizada por infecciones por el género *Candida*, de carácter crónico, recurrente y resistente al tratamiento convencional; al suspenderlo reincide el cuadro.

Su etiopatogenia exacta es desconocida, aunque existen varios estudios encaminados a esclarecerla. Se sabe que existe una deficiencia selectiva de la inmunidad celular específica contra *Candida*. Los hallazgos constantes son anergia y ausencia de proliferación de linfocitos a antígenos de *Candida* y disminución de producción del factor inhibidor macrófago específico. La respuesta inmunitaria humoral generalmente no está alterada, aunque en algunos casos se puede encontrar disminución de algunas subclases de IgG que les confiere susceptibilidad para desarrollo de enfermedades respiratorias recurrentes y sus complicaciones.

Dentro de las mutaciones identificadas en familias afectadas se encuentran en el gen CARD9 (cromosoma 9q), gen CAT (cromosoma 11) y en la región 19 cM (cromosoma 2p); los cuales codifican para caspasas, decitina -1 y -2.

---

Suele iniciar en la infancia y estos pacientes presentan con más frecuencia asociaciones con endocrinopatía o enfermedades autoinmunes, aunque existen casos de aparición en la edad adulta que se relacionan con timoma.

Presentan un amplio espectro de hallazgos clínicos, desde candidiasis generalizada y granulomatosa a lesiones focales persistentes afectando solo mucosas y uñas, incluyendo paroniquia con daño severo de la lámina ungueal, queilitis angular, balanitis candidiásica.

Hasta el 50% de los pacientes desarrollan endocrinopatías asociadas a anticuerpos circulantes organoespecíficos. Además se ha encontrado una relación con el desarrollo de neoplasias, dentro de las cuales a nivel oral y esofágico se asocian al poder carcinogénico de *Candida* por la producción de N-nitrosobenzilmetilamina y nitritos a este nivel.

Debido a las asociaciones y complicaciones desarrolladas es obligatorio un seguimiento a largo plazo y vigilancia estrecha. Ya que no existe algún marcador o factor predictor para el desarrollo de las mismas, sólo se asocia a inicio de sintomatología a edad temprana, enfermedad extensa o grave.

En cuanto a la clasificación aceptada actualmente comprende 5 grupos que no separa adecuadamente aquellas asociadas a enfermedades autoinmunes, neoplasias, además de categorizar la severidad.

Dentro de los tratamientos a nivel tópico es bien sabido que no es efectivo, se prefiere utilizar azoles a nivel sistémico, existen múltiples esquemas, pero se prefiere utilizar por

---

dosis intermitentes, para evitar los efectos colaterales de los mismos. Últimamente se prefiere utilizar el fluconazol como terapia ya que no interfiere con el metabolismo de citocromo p450 y esto disminuye sus efectos colaterales. Se puede agregar un inmunomodulador como coadyuvante a la terapia.

El retraso en el diagnóstico impide realizar una intervención oportuna en estos pacientes y puede provocar que las secuelas sean mayores.

---

## CONCLUSIONES

La CMC aún no es identificada clínicamente debido a que es una entidad poco conocida, además la presentación clínica variable, impide que los médicos de primer contacto la tengan presente como un diagnóstico de exclusión.

La mayoría de los pacientes recibe manejo con múltiples antimicóticos desde edad temprana, sin que se investiguen las alteraciones asociadas. El diagnóstico se hace alrededor de los 4 a 5 años excepto en los casos familiares, en los cuales el antecedente es de gran ayuda para detectarlo a tiempo.

Una minoría debuta en la etapa adulta y estos casos principalmente se asocian a malignidades.

Las endocrinopatías principalmente asociadas son hipotiroidismo y enfermedad de Addison.

Actualmente se ha estudiado más acerca de los aspectos fisiopatológicos y genéticos, encontrándose alteraciones principalmente en la respuesta inmune mediada por células T y disminución en la producción de citocinas IL-2, IL-17, IL-22 e INF- $\gamma$ , con una producción incrementada de IL-10, IL-14 como mecanismo compensatorio. Además de alteraciones en fagocitosis, quimiotaxis y apoptosis.

---

Dentro de las mutaciones identificadas se encuentran en el gen CARD9 (cromosoma 9q), gen CAT (cromosoma 11) y en la región 19 cM (cromosoma 2p); los cuales codifican para caspasas, decitina -1 y -2. Se continúa la investigación acerca de estos hallazgos.

La gran heterogeneidad clínica refleja los múltiples defectos inmunes asociados; presentándose desde infección localizada a uñas hasta afección generalizada incluso sistémica por *Candida* y otros microorganismo, así como la asociación con enfermedades autoinmunes.

El tratamiento se basa en uso de azoles, se ha demostrado que el tratamiento tópico es ineficaz y que el mejor régimen es en dosis intermitentes.

Los intentos por reconstituir el sistema inmune son transitorios y con altas tasas de fracaso.

Se requieren aún más estudios para llegar a comprender claramente la patogenia de esta entidad.

La presente búsqueda y síntesis de información de la literatura puede ser la base para el desarrollo de estudios futuros.

## CRONOGRAMA DE ACTIVIDADES

FECHA	MAY 09	JUL 09	AGO- DIC 09	ENE- MAY 10	JUN- OCT 10	NOV- ENE 11	FEB 11	MAR 11
PRESENTACIÓN DE PROYECTO	*							
EVALUACIÓN POR COMITÉS DE INVESTIGACIÓN Y ÉTICA		*						
BÚSQUEDA DE ARTICULOS			*					
SELECCIÓN DE ARTICULOS				*				
LECTURA DE ARTICULOS					*			
ANÁLISIS Y EVALUACIÓN DE ARTICULOS						*		
PRESENTACIÓN DE RESULTADOS PRELIMINARES								*

---

## REFERENCIAS

1. - Calnan CD. Chronic mucocutaneous candidiasis. *Br J Dermatol.* 1970 Sep; 83(3):423-4.
2. - Editorial. Chronic muco-cutaneous candidiasis. *Trans St John's Hosp Dermatol Soc.* 1970; 56(1):54-6.
3. - Editorial: Chronic mucocutaneous candidiasis. *Br Med J.* 1973 Dec 1; 4(5891):504.
4. - Levo Y. Letter: Chronic mucocutaneous candidiasis. *Br Med J.* 1974 May 11; 2(5914):334.
5. - Kirkpatrick. Chronic mucocutaneous candidiasis. *J Cutan Pathol.* 1974; 1(5):211-29.
6. - Aronson IK, Soltani K. Chronic mucocutaneous candidosis: a review. *Mycopathologia.* 1976 Dec 10; 60(1):17-25.
7. - Editorial. Chronic mucocutaneous candidiasis. *Lancet.* 1978 May 13; 1(8072):1026-7.
8. - Allen BR. Chronic mucocutaneous candidiasis. *Br J Dermatol.* 1978 Jul; 99(Suppl 16):37-8.
9. - Rosman N. Chronic mucocutaneous candidiasis. *Postgrad Med J.* 1979 Sep; 55(647):611-4.
10. - Dwyer JM. Chronic mucocutaneous candidiasis. *Annu Rev Med.* 1981; 32:491-7.
11. - Jorizzo JL. Chronic mucocutaneous candidosis. An update. *Arch Dermatol.* 1982 Dec; 118(12):963-5.
12. - Nielsen H, Daugaard K, Schiodt M. Chronic mucocutaneous candidiasis: a review. *Tandlaegebladet.* 1985 Oct; 89(18):667-73.
13. - Kirkpatrick C. Chronic mucocutaneous candidiasis. *Eur J Clin Microbiol Infect Dis.* 1989 May; 8(5): 448-456.
14. - Herrod H. Chronic mucocutaneous candidiasis in childhood and complications of non-Candida infection: a report of the Pediatric Immunodeficiency Collaborative Study Group. *J Pediatr.* 1990 Mar; 116(3): 377-382.
15. - Palma-Carlos AG, Palma-Carlos ML. Chronic mucocutaneous candidiasis revisited. *Allerg Immunol (Paris).* 2001 Jun; 33(6):229-32.
16. - Vazquez JA, Sobel JD. Mucosal candidiasis. *Infect Dis Clin North Am.* 2002 Dec; 16(4): 793-820.



- 
17. - Ree T, Jennings PR, Ofotokun I. Chronic mucocutaneous candidiasis. *JAAPA*. 2002 Apr; 15(4):67-70.
18. - Chappler RR, Maibach HI, Conant MA. Mucocutaneous candidiasis or mucocutaneous microbiosis? *JAMA*. 1978 Jan 30; 239(5):428-9.
19. - Gosseye S, Nezelof C. T system immunodeficiencies in infancy and childhood. *Pathol Res Pract*. 1981 Apr; 171(2):142-58.
20. - Burgio GR, Ugazio AG. Immunodeficiency and syndromes: a nosographic approach. *Eur J Pediatr*. 1982 Jul; 138(4):288-92.
21. - Fasth A. Primary immunodeficiency disorders in Sweden: cases among children, 1974-1979. *J Clin Immunol*. 1982 Apr; 2(2):86-92.
22. - Zelazko ME, Suarez MA, Rivas ME, Bezrodnik L, Gaillard MI, Di Lonardo AM. [Lymphocytic, phenotypic and functional studies in primary immunodeficiencies]. *Medicina (B Aires)*. 1989; 49(2):135-9.
23. - Stiehm ER. New and old immunodeficiencies. *Pediatr Res*. 1993 Jan; 33(1 Suppl): S2-7; discussion S7-8.
24. - Fischer A. Human Primary Immunodeficiency Diseases. *Immunity review*. 2007 (27): 835-845.
25. - Geha R. Primary immunodeficiency diseases: an update from the international union of immunological societies primary immunodeficiency diseases classification committee. *J allergy clin immunol*. 2007; 120 (4): 776-794.
26. - Mobacken H, Lindholm L. Chronic mucocutaneous candidiasis, dermatophytosis and defective cellular immunity in monozygotic twins. *Acta Derm Venereol*. 1974; 54(3):203-7.
27. - Shama SK, Kirkpatrick CH. Dermatophytosis in patients with chronic mucocutaneous candidiasis. *J Am Acad Dermatol*. 1980 Apr; 2(4):285-94.
28. - Haas A, Stiehm ER. The "yeast connection" meets chronic mucocutaneous candidiasis. *N Engl J Med*. 1986 Mar 27; 314(13):854-5.
29. -Ververeli KO, Rabinowitz LG, Knapp S, McGeady SJ, Wolf JE. Hyperkeratotic papular rash in a patient with chronic mucocutaneous candidiasis. *Ann Allergy*. 1994 Mar; 72(3):198-202.
30. - Rosen RM. Chronic mucocutaneous candidiasis with widespread dermatophyte infection: the trailing scale sign. *Cutis*. 1996 Feb; 57(2):82-4.

- 
31. - Brägger C, Seger RA, Aeppli R, Hallè F. IgG2/IgG4 subclass deficiency in a patient with chronic mucocutaneous candidiasis and bronchiectases. *Eur J Pediatr.* 1989 Dec; 149(3):168-9.
32. - Sakano T, Hamasaki T, Mori M, Takahashi H. Haemophilus influenzae type D infection and IgG2 deficiency in a patient with chronic mucocutaneous candidiasis. *Acta Paediatr Jpn.* 1994 Apr; 36(2):220-2.
33. - Matsumoto T. Triple fungal infection chronic mucocutaneous candidiasis, exophytic dermatophytosis and cryptococcal meningitis: a new and unusual combination. *J Dermatol.* 1976 Aug; 3(4):139-46.
34. - Kriner J, Schapira L, Negroni R, Pionetti C, Montes LF. Chronic mucocutaneous candidiasis and disseminated histoplasmosis. *J Cutan Pathol.* 1980 Feb; 7(1):58-9.
35. - Kauffman C. Invasive fungal infections in patients with chronic mucocutaneous candidiasis. *Arch Int Med.* 1981; 141: 1076-1079.
36. - Flynn PM, Barrett FF, Herrod HG. Disseminated histoplasmosis in two patients with chronic mucocutaneous candidiasis. *Pediatr Infect Dis J.* 1987 Jul; 6(7):691-3.
37. - Miller CR, Grossmann H. Disseminated histoplasmosis in chronic mucocutaneous candidiasis. *Pediatr Radiol.* 1993; 23(2):104-5.
38. - Seggev JS. Fatal pulmonary nocardiosis in a patient with chronic mucocutaneous candidiasis. *J Allergy Clin Immunol.* 1994 Aug; 94(2 Pt 1):259-62.
39. - Hermans PE, Ritts RE Jr. Chronic mucocutaneous candidiasis. Its association with immunologic and endocrine abnormalities. *Minn Med.* 1970 Jan; 53(1):75-80.
40. - Montes LF, Pittman CS, Moore WJ, Taylor CD, Cooper MD. Chronic mucocutaneous candidiasis. Influence of thyroid status. *JAMA.* 1972 Jul 10; 221(2):156-9.
41. - Stankler L, Bewsher PD. Chronic mucocutaneous candidiasis, endocrine deficiency and alopecia areata. *Br J Dermatol.* 1972 Mar; 86(3):238-45.
42. - Stankler L, Bewsher PD. Chronic mucocutaneous candidiasis and alopecia areata. *Br J Dermatol.* 1973 Feb; 88(2):204.
43. - Mateev G, Vassileva S, Kantardjiev T, Obreshkova E, Pramatarov K. Candida granuloma and sarcoidosis. *Mycoses.* 1993 Sep-Oct; 36(9-10):295-7.
44. - Steensma DP, Tefferi A, Weiler CR. Autoimmune hemolytic anemia in a patient with autosomal dominant chronic mucocutaneous candidiasis. *Mayo Clin Proc.* 2000 Aug; 75(8):853-5.

- 
45. - Maize JC, Lynch PJ. Chronic mucocutaneous candidiasis of the adult. A report of a patient with an associated thymoma. *Arch Dermatol.* 1972 Jan; 105(1):96-8.
46. - Montes LF, Ceballos R, Cooper MD, Bradley MN, Bockman DE. Chronic mucocutaneous candidiasis, myositis, and thymoma. A new triad. *JAMA.* 1972 Dec 25; 222(13):1619-23.
47. - Kirkpatrick CH, Windhorst DB. Mucocutaneous candidiasis and thymoma. *Am J Med.* 1979 Jun; 66(6):939-45.
48. - Palestine RF, Su WP, Liesegang TJ. Late-onset chronic mucocutaneous and ocular candidiasis and malignant thymoma. *Arch Dermatol.* 1983 Jul; 119(7):580-6.
49. - Gibson LE, Muller SA. Dermatologic disorders in patients with thymoma. *Acta Derm Venereol.* 1987; 67(4):351-6.
50. - Rothberg MS, Eisenbud L, Griboff S. Chronic mucocutaneous candidiasis-thymoma syndrome. A case report. *Oral Surg Oral Med Oral Pathol.* 1989 Oct; 68(4):411-3.
51. - Sander E, Prolla G, Marques AR, Zelmanowitz T, Zampese M, Schwartzmann G. Reversal by interleukin-2 of alopecia universalis, mucocutaneous candidiasis, and sexual impotence in a patient with malignant thymoma. *J Natl Cancer Inst.* 1993 Apr 21; 85(8):673.
52. - Landau JW. Chronic mucocutaneous candidiasis associated immunologic abnormalities. *Pediatrics.* 1968 Aug; 42(2):227-30.
53. - Kalb RE, Grossman ME. Ectodermal defects and chronic mucocutaneous candidiasis in idiopathic hypoparathyroidism. *J Am Acad Dermatol.* 1986 Aug; 15(2 Pt 2):353-6.
54. - Aronson IK, Rieger CH, Soltani K, Tkalcevic V, Chan WC, Lorincz AL, Matz G. Late onset chronic mucocutaneous candidiasis with lymphoma and specific serum inhibitory factor. *Cancer.* 1979 Jan; 43(1):101-8.
55. - Firth NA, O'Grady JF, Reade PC. Oral squamous cell carcinoma in a young person with candidosis endocrinopathy syndrome: a case report. *Int J Oral Maxillofac Surg.* 1997 Feb; 26(1):42-4.
56. - McGurk M, Holmes M. Chronic muco-cutaneous candidiasis and oral neoplasia. *J Laryngol Otol.* 1988 Jul; 102(7):643-5.
57. - Koch D, Lilić D, Carmichael AJ. Autosomal dominant chronic mucocutaneous candidiasis and primary hypothyroidism complicated by oesophageal carcinoma. *Clin Exp Dermatol.* 2009 Dec; 34(8):e818-20.

- 
58. - Rocklin RE, Chilgren RA, Hong R, David JR. Transfer of cellular hypersensitivity in chronic mucocutaneous candidiasis monitored in vivo and in vitro. *Cell Immunol.* 1970 Sep; 1(3):290-9.
59. - Goldberg LS, Bluestone R, Barnett EV, Landau JW. Studies on lymphocyte and monocyte function in chronic mucocutaneous candidiasis. *Clin Exp Immunol.* 1971 Jan; 8(1):37-43.
60. -Holt PJ, Higgs JM, Munro J, Valdimarsson H. Chronic mucocutaneous candidiasis: a model for the investigation of cell mediated immunity. *Br J Clin Pract.* 1972 Jul; 26(7):331-6.
61. -Drew JH. Chronic mucocutaneous candidiasis with abnormal function of serum complement. *Med J Aust.* 1973 Jul 14; 2(2):77-80.
62. - Cahill LT, Ainbender E, Glade PR. Chronic mucocutaneous candidiasis: T cell deficiency associated with B cell dysfunction in man. *Cell Immunol.* 1974 Nov; 14(2):215-25.
63. - Chesney RW, O'Regan S, Guyda HJ, Drummond KN. Candida endocrinopathy syndrome with membranoproliferative glomerulonephritis: demonstration of glomerular candida antigen. *Clin Nephrol.* 1976 May; 5(5):232-8.
64. - Rothschild H, Wilson M, Lopez M, Salvaggio J, Bice D. An immunological investigation of a family with chronic mucocutaneous candidiasis. *Int Arch Allergy Appl Immunol.* 1976; 52(1-4):291-6.
65. - Sohnle PG, Frank MM, Kirkpatrick CH. Deposition of complement components in the cutaneous lesions of chronic mucocutaneous candidiasis. *Clin Immunol Immunopathol.* 1976 May; 5(3):340-50.
66. - Staughton RC. Immunological investigation of patients with chronic mucocutaneous candidiasis. *J R Soc Med.* 1979 Dec; 72(12):930-1.
67. - Gill FF, Portnoy JM. An unusual combination of immunologic abnormalities in a patient with chronic mucocutaneous candidiasis. *Ann Allergy.* 1989 Aug; 63(2):98-100, 147-8.
68. - Okuda T, Yasuoka T, Oka N. Myeloperoxidase deficiency as a predisposing factor for deep mucocutaneous candidiasis: a case report. *J Oral Maxillofac Surg.* 1991 Feb; 49(2):183-6.
69. - Tay YK, Seow CS. What syndrome is this? Chronic mucocutaneous candidiasis. *Pediatr Dermatol.* 2001 Jul-Aug; 18(4):353-5.
- 70.- Chiu SJ, Tsao CH, Chen LC, Kao CC, Lue KH, Huang JL. Chronic mucocutaneous candidiasis in a 6-year-old boy. *J Microbiol Immunol Infect.* 2004 Jun; 37(3):196-9.
71. - Sathishkumar T, Scott JX, George R. Chronic mucocutaneous candidiasis in a child. *Indian J Dermatol Venereol Leprol.* 2005 Nov-Dec; 71(6):432-3.

- 
72. - Thorpe ES, Handley HE. Chronic tetany and chronic mycelia stomatitis in a child aged four and one-half years. *Am J Dis Child.* 1929; 38: 228-238.
73. - Block MB. Lymphocyte abnormality in chronic mucocutaneous candidiasis. *Lancet.* 1970 Jul 11; 1(7663):104.
74. - Bryceson A. Lymphocyte abnormality in chronic mucocutaneous candidiasis. *Lancet.* 1970 Jul 11; 1(7663):103-4.
75. - Valdimarsson H, Holt L, Hobbs JR. Lymphocyte abnormality in chronic mucocutaneous candidiasis. *Lancet.* 1970 Aug 1; 2(7666):268-9.
76. - Valdimarsson H, Holt L, Riches HR, Hobbs JR. Lymphocyte abnormality in chronic mucocutaneous candidiasis. *Lancet.* 1970 Jun 13; 1(7659):1259-61.
77. - Kirkpatrick CH, Rich RR, Bennett JE. Chronic mucocutaneous candidiasis: model-building in cellular immunity. *Ann Intern Med.* 1971 Jun; 74(6):955-78.
78. - Kirkpatrick CH, Chandler JW, Schimke RN. Chronic mucocutaneous moniliasis with impaired delayed hypersensitivity. *Clin Exp Immunol.* 1970 Mar; 6(3):375-85.
79. - Gatenby PA. Reduced CD4+ T cells and candidiasis in absence of HIV infection. *Lancet.* 1989 May 6; 1(8645):1027-8.
80. - Canales L, Middlemas RO 3rd, Louro JM, South MA. Immunological observations in chronic mucocutaneous candidiasis. *Lancet.* 1969 Sep 13; 2(7620):567-71.
81. - Chilgren RA, Meuwissen HJ, Quie PG, Good RA, Hong R. The cellular immune defect in chronic mucocutaneous candidiasis. *Lancet.* 1969 Jun 28; 1(7609):1286-8.
82. - Arvanitakis C, Knouss RF. Selective hypopituitarism. Impaired cell-mediated immunity and chronic mucocutaneous candidiasis. *JAMA.* 1973 Sep 17; 225(12):1492-5.
83. - South MA. Chronic mucocutaneous candidiasis. Immunologic evaluation and therapy. *Cutis.* 1977 Mar; 19(3):275- 283.
84. -Gupta S, Kirkpatrick CH, Good RA. Subpopulations of human T lymphocytes. XI. T cells with receptors for IgM or IgG and locomotion of T and non-T cells in peripheral blood from patients with chronic mucocutaneous candidiasis. *Clin Immunol Immunopathol.* 1979 Sep; 14(1):86-95.
85. - Edwards JE Jr, Lehrer RI. Severe candidal infections: clinical perspective, immune defense mechanisms and current concepts of therapy. *Ann Int Med* 1978 Jul; 89: 91- 106.



- 
86. - DaMert GJ, Kirkpatrick CH, Sohnle PG. Comparison of antibody responses in chronic mucocutaneous candidiasis and tinea versicolor. *Int Arch Allergy Appl Immunol.* 1980; 63(1):97-104.
87. - Ruiz-Argüelles A, Jett JR, Ritts RE Jr. Impaired generation of helper T cells in a patient with chronic mucocutaneous candidiasis and malignant thymoma. *J Clin Lab Immunol.* 1983 Mar; 10(3):165-9.
88. - Barnaba V, Zaccari C, Levrero M, Balsano F. Suppressor T cells role in the unresponsiveness to *Candida albicans* in chronic mucocutaneous candidiasis. *Boll Ist Sieroter Milan.* 1985; 64(2):126-30.
89. - Gupta S. Autologous mixed lymphocyte reaction in man. XI. Deficiency of autologous mixed lymphocyte reaction and abnormalities of monoclonal antibody-defined T-cell subsets in chronic mucocutaneous candidiasis. *Scand J Immunol.* 1985 Jun; 21(6):525-30.
90. - Durandy A, Fischer A, Le Deist F, Drouhet E, Griscelli C. Mannan-specific and mannan-induced T-cell suppressive activity in patients with chronic mucocutaneous candidiasis. *J Clin Immunol.* 1987 Sep; 7(5):400-9.
91. - Noh LM, Hussein SH, Sukumaran KD, Rose I, Abdullah N. Chronic mucocutaneous candidiasis with deficient CD2 (E receptor) but normal CD3 mononuclear cells. *J Clin Lab Immunol.* 1991 Jun; 35(2):89-93.
- 92.- Fisher A. Specific inhibition of *in vitro* *Candida*-induced lymphocyte proliferation by polysaccharidic antigens present in serum of patients with chronic mucocutaneous candidiasis, *J Clin Invest* 1978; 62:1005- 13.
93. - Lilic D. Chronic mucocutaneous candidiasis: Altered antigen-stimulated IL-2, IL-4, IL-6 and IFN- $\gamma$  production. *Clin Exp Immunol.* 1996; 105(2): 205-212.
94. - Kirkpatrick C. Chronic mucocutaneous candidiasis. *Ped Infect Dis J.* 2001; 20: 197–206.
95. - Lilic D, Gravenor I, Robson N, Lammas DA, Drysdale P, Calvert JE, Cant AJ, Abinun M. Deregulated production of protective cytokines in response to *Candida albicans* infection in patients with chronic mucocutaneous candidiasis. *Infect Immun.* 2003 Oct; 71(10):5690-9.
- 96.- Eyerich K, Rombold S, Foerster S, Behrendt H, Hofmann H, Ring J, Traidl-Hoffmann C. Altered, but not diminished specific T cell response in chronic mucocutaneous candidiasis patients. *Arch Dermatol Res.* 2007 Dec; 299(10):475-81.
97. - Ashman RB. Protective and pathologic immune responses against *Candida albicans* infection. *Front Biosci.* 2008 May 1; 13:3334-51.

- 
98. - Eyerich K, Foerster S, Rombold S, Seidl HP, Behrendt H, Hofmann H, Ring J, Traidl-Hoffmann C. Patients with chronic mucocutaneous candidiasis exhibit reduced production of Th17-associated cytokines IL-17 and IL-22. *J Invest Dermatol*. 2008 Nov; 128(11):2640-5.
99. - Ryan KR, Hong M, Arkwright PD, Gennery AR, Costigan C, Dominguez M, Denning D, McConnell V, Cant AJ, Abinun M, Spickett GP, Lilic D. Impaired dendritic cell maturation and cytokine production in patients with chronic mucocutaneous candidiasis with or without APECED. *Clin Exp Immunol*. 2008 Dec; 154(3):406-14.
100. - Eyerich K, Eyerich S, Hiller J, Behrendt H, Traidl-Hoffmann C. Chronic mucocutaneous candidiasis, from bench to bedside. *Eur J Dermatol*. 2010 May-Jun; 20(3):260-5.
101. - Fischer A, Pichat L, Audinot M, Griscelli C. Defective handling of mannan by monocytes in patients with chronic mucocutaneous candidiasis resulting in a specific cellular unresponsiveness. *Clin Exp Immunol*. 1982 Mar; 47(3):653-60.
102. - Kobrynski L. Production of T helper cell subsets and cytokines by lymphocytes from patient with chronic mucocutaneous candidiasis. *Clin Diagn Lab Immunol* 1996; 3: 740-745.
103. - Kisand K, Bøe Wolff AS, Podkrajsek KT, Tserel L, Link M, Kisand KV, Ersvaer E, Perheentupa J, Erichsen MM, Bratanic N, Meloni A, Cetani F, Perniola R, Ergun-Longmire B, Maclaren N, Krohn KJ, Pura M, Schalke B, Ströbel P, Leite MI, Battelino T, Husebye ES, Peterson P, Willcox N, Meager A. Chronic mucocutaneous candidiasis in APECED or thymoma patients correlates with autoimmunity to Th17-associated cytokines. *J Exp Med*. 2010 Feb 15; 207(2):299-308.
104. - Maxmen A. Antibodies attack IL-17. *J Exp Med*. 2010 Feb 15; 207(2):264-5.
105. - Puel A, Picard C, Cypowyj S, Lilic D, Abel L, Casanova JL. Inborn errors of mucocutaneous immunity to *Candida albicans* in humans: a role for IL-17 cytokines? *Curr Opin Immunol*. 2010 Aug; 22(4):467-74.
106. - Snyderman R, Altman LC, Frankel A, Blaese RM. Defective mononuclear leukocyte chemotaxis: a previously unrecognized immune dysfunction. Studies in a patient with chronic mucocutaneous candidiasis. *Ann Intern Med*. 1973 Apr; 78(4):509-13.
107. - Twomey JJ, Waddell CC, Krantz S, O'reilly R, L'esperance P, Good RA. Chronic mucocutaneous candidiasis with macrophage dysfunction, a plasma inhibitor, and co-existent aplastic anemia. *J Lab Clin Med*. 1975 Jun; 85(6):968-77.
108. - Djawari D, Hornstein OP, Gross J, Meinhof W. Defect of phagocytosis and intracellular killing of *Candida albicans* by granulocytes in patients with familiar and non-familiar chronic mucocutaneous candidiasis. *Arch Dermatol Res*. 1977 Dec 12; 260(2):159-61.

- 
109. - Mobacken H, Lindholm L, Olling S. Deficient neutrophil function in a patient with chronic mucocutaneous candidiasis, thymoma and myasthenia gravis. *Acta Derm Venereol.* 1977; 57(4):335-9.
110. - Djawari D, Bischoff T, Hornstein OP. Impairment of chemotactic activity of microphages in chronic mucocutaneous candidosis. *Arch Dermatol Res.* 1978 Aug 28; 262(3):247-53.
111. - van Der Meer JW, Leijh PC, Van Den Barselaar, Van Furth R. Functions of phagocytic cells in chronic mucocutaneous candidiasis. *Er Med J.* 1978 Jan 21; 1(61(06):147-8.
112. - Walker SM, Urbaniak SJ. A serum-dependent defect of neutrophil function in chronic mucocutaneous candidiasis. *J Clin Pathol.* 1980 Apr; 33(4):370-2.
113. - Bortolussi R, Faulkner G, Lee SH, Ozere R. Phagocytosis of *Candida albicans* in chronic mucocutaneous candidiasis. *Pediatr Res.* 1981 Sep; 15(9):1287-92.
114. - Djawari D, Simon M Jr, Burkardt B. Macrophage functions in patients suffering from chronic muco-cutaneous candidosis. *Arch Dermatol Res.* 1983; 275 (6):412-4.
115. - De Moraes - Vasconcelos D. Characterization of the cellular immune function of patients with chronic mucocutaneous candidiasis. *Clin Exp Immunol* 2001; 123: 247-253.
116. - Lilic D, Gravenor I. Immunology of chronic mucocutaneous candidiasis. *J Clin Pathol.* 2001 Feb; 54(2):81-3.
117. - Lilic D. New perspectives on the immunology of chronic mucocutaneous candidiasis. *Curr Opin Infect Dis.* 2002 Apr; 15(2):143-7.
118. - Palma-Carlos AG, Palma-Carlos ML, da Silva SL. Natural killer (NK) cells in mucocutaneous candidiasis. *Allerg Immunol (Paris).* 2002 Jun; 34(6):208-12.
119. - Puel A, Döffinger R, Natividad A, Chrabieh M, Barcenas-Morales G, Picard C, Cobat A, Ouachée-Chardin M, Toulon A, Bustamante J, Al-Muhsen S, Al-Owain M, Arkwright PD, Costigan C, McConnell V, Cant AJ, Abinun M, Polak M, Bougnères PF, Kumararatne D, Marodi L, Nahum A, Roifman C, Blanche S, Fischer A, Bodemer C, Abel L, Lilic D, Casanova JL. Autoantibodies against IL-17A, IL-17F, and IL-22 in patients with chronic mucocutaneous candidiasis and autoimmune polyendocrine syndrome type I. *J Exp Med.* 2010 Feb 15; 207(2):291-7.
120. - Zuccarello D, Salpietro DC, Gangemi S, Toscano V, Merlino MV, Briuglia S, Bisignano G, Mangino M, Mingarelli R, Dallapiccola B. Familial chronic nail candidiasis with ICAM-1 deficiency: a new form of chronic mucocutaneous candidiasis. *J Med Genet.* 2002 Sep; 39(9):671-5.



---

121.- Gangemi S, Saija A, Tomaino A, Cimino F, Merendino RA, Minciullo PL, Briuglia S, Merlino MV, Dallapiccola B, Ferlazzo B, Salpietro DC. Protein carbonyl group content in patients affected by familial chronic nail candidiasis. *Mediators Inflamm.* 2003 Aug; 12(4):247-9.

122.- Mangino M, Salpietro DC, Zuccarello D, Gangemi S, Rigoli L, Merlino MV, Briuglia S, Bisignano G, Mingarelli R, Dallapiccola B. A gene for familial isolated chronic nail candidiasis maps to chromosome 11p12-q12.1. *Eur J Hum Genet.* 2003 Jun; 11(6):433-6.

123. - Hong M, Ryan KR, Arkwright PD, Gennery AR, Costigan C, Dominguez M, Denning DW, McConnell V, Cant AJ, Abinun M, Spickett GP, Swan DC, Gillespie CS, Young DA, Lilic D. Pattern recognition receptor expression is not impaired in patients with chronic mucocutaneous candidiasis with or without autoimmune polyendocrinopathy candidiasis ectodermal dystrophy. *Clin Exp Immunol.* 2009 Apr; 156(1):40-51.

124. - Franzke S, Calderone RA, Schaller K. Isolation of avirulent clones of *Candida albicans* with reduced ability to recognize the CR2 ligand C3d. *Infect Immun.* 1993 Jun;61(6):2662-9.

125. - van der Graaf CA, Netea MG, Drenth IP, te Morsche RH, van der Meer JW, Kullberg BJ. *Candida*-specific interferon-gamma deficiency and toll-like receptor polymorphisms in patients with chronic mucocutaneous candidiasis. *Neth J Med.* 2003 Nov; 61(11):365-9.

126. - Nahum A, Bates A, Sharfe N, Roifman CM. Association of the lymphoid protein tyrosine phosphatase, R620W variant, with chronic mucocutaneous candidiasis. *J Allergy Clin Immunol.* 2008 Dec; 122(6):1220-2.

127. - Ferwerda B, Ferwerda G, Plantinga TS, Willment JA, van Spriel AB, Venselaar H, Elbers CC, Johnson MD, Cambi A, Huysamen C, Jacobs L, Jansen T, Verheijen K, Masthoff L, Morré SA, Vriend G, Williams DL, Perfect JR, Joosten LA, Wijmenga C, van der Meer JW, Adema GJ, Kullberg BJ, Brown GD, Netea MG. Human dectin-1 deficiency and mucocutaneous fungal infections. *N Engl J Med.* 2009 Oct 29; 361(18):1760-7.

128.-Glocker EO, Hennigs A, Nabavi M, Schäffer AA, Woellner C, Salzer U, Pfeifer D, Veelken H, Warnatz K, Tahami F, Jamal S, Manguiat A, Rezaei N, Amirzargar AA, Plebani A, Hanneschläger N, Gross O, Ruland J, Grimbacher B. A homozygous *CARD9* mutation in a family with susceptibility to fungal infections. *N Engl J Med.* 2009 Oct 29; 361(18):1727-35.

129. - Maródi L, Erdős M. Dectin-1 deficiency and mucocutaneous fungal infections. *N Engl J Med.* 2010 Jan 28; 362(4):367-8.

130.- Aucouturier P, Lacombe C, Bremard C, Lebranchu Y, Seligmann M, Griscelli C, Preud'Homme JL. Serum IgG subclass levels in patients with primary immunodeficiency syndromes or abnormal susceptibility to infections. *Clin Immunol Immunopathol.* 1989 Apr; 51(1):22-37.

- 
131. - Lilic D, Calvert JE, Cant AJ, Abinun M, Spickett GP. Chronic mucocutaneous candidiasis. II. Class and subclass of specific antibody responses in vivo and in vitro. *Clin Exp Immunol.* 1996 Aug; 105(2):213-9.
132. - Taylor DR, Rhodes EL. Chronic mucocutaneous candidiasis, pernicious anaemia and IgA deficiency. *Br J Dermatol.* 1979 Jul; 101 Suppl 17:75.
133. - Coovadia HM, Hamed Z, Bayles MA, Kiepiela P. Chronic mucocutaneous candidiasis with IgA deficiency in a two-year-old African girl who responded well to ketoconazole. *Ann Trop Paediatr.* 1983 Sep; 3(3):111-4.
134. - Bentur L, Nisbet-Brown E, Levison H, Roifman CM. Lung disease associated with IgG subclass deficiency in chronic mucocutaneous candidiasis. *J Pediatr.* 1991 Jan; 118(1):82-6.
135. - Van Scoy RE, Hill HR, Ritts RE, Quie PG. Familial neutrophil chemotaxis defect, recurrent bacterial infections, mucocutaneous candidiasis, and hyperimmunoglobulinemia E. *Ann Intern Med.* 1975 Jun; 82(6):766-71.
136. - Patiroglu T, Tahan F. Chronic mucocutaneous candidiasis with agammaglobulinaemia. *J Eur Acad Dermatol Venereol.* 2007 Jul; 21(6):833-4.
137. - Wells R. Familial chronic mucocutaneous candidiasis. *J Med Genet.* 1972; 9: 302-310.
138. - Kroll J. Mucocutaneous candidiasis in a mother and son. *Arch Dermatol* 1973; 108: 259-26.
139. - Sams W. Chronic mucocutaneous candidiasis. Immunologic studies of three generations of a single family. *Am J Med* 1979; 67: 948-959.
140. - García-Pérez A, Gómez de la Concha E, Guerra Rodríguez P. Familial chronic mucocutaneous candidiasis. Study of 2 families. *Med Cutan Ibero Lat Am.* 1984; 12(1):33-40.
141. - Yamazaki M, Yasui K, Kawai H, Miyagawa Y, Komiyama A, Akabane T. A monocyte disorder in siblings with chronic candidiasis. A combined abnormality of monocyte mobility and phagocytosis-killing ability. *Am J Dis Child.* 1984 Feb; 138(2):192-6.
142. - MacLeod RI, Bird AG. Chronic mucocutaneous candidosis in monozygotic twins. *J Oral Maxillofac Surg.* 1987 Jul; 45(7):616-8.
143. - Montero Mora P, Domínguez Calderón F, Vigna García A. Chronic mucocutaneous candidiasis. A case report. *Rev Alerg Mex.* 1990 Jan-Feb; 37(1):29-31.
144. - Loeys B. Fungal intracranial aneurysm in a child with familial chronic mucocutaneous candidiasis. *Eur J Pediatr* 1999; 158: 650-652.

- 
145. -Ee HL, Tan HH, Ng SK. Autosomal dominant familial chronic mucocutaneous candidiasis associated with acne rosacea. *Ann Acad Med Singapore*. 2005 Oct; 34(9):571-4.
146. - Atkinson P. An Immune Defect Causing Dominant Chronic Mucocutaneous Candidiasis and Thyroid Disease Maps to Chromosome 2p in a single family. *Am. J. Hum. Genet.* 2001; 69: 791–803.
147. - Myhre A. Chronic mucocutaneous candidiasis and primary hypothyroidism in two families. *Eur J Pediatr* 2004; 163: 604–611.
148. - Kirkpatrick CH, Chandler JW, Schimke RN. Chronic mucocutaneous moniliasis with impaired delayed hypersensitivity. *Clin Exp Immunol.* 1970 Mar; 6(3):375-85.
149. - Paterson PY, Semo R, Blumenschein G, Swelstad J. Mucocutaneous candidiasis, anergy and a plasma inhibitor of cellular immunity: reversal after amphotericin B therapy. *Clin Exp Immunol.* 1971 Nov; 9(5):595-602.
150. - Higgs J. Chronic mucocutaneous candidiasis associated with abnormalities of iron metabolism. *Br J Dermatol* 1972; 86(8): 88-102.
151. - Lehner T, Wilton JM, Ivanyi L. Immunodeficiencies in chronic muco-cutaneous candidosis. *Immunology.* 1972 May; 22(5):775-87.
152. - Piamphongsant T. Diffuse chronic granulomatous mucocutaneous candidiasis. *Int J Dermatol.* 1976; 15:219-224.
153. - Okamoto GA, Hall JG, Ochs H, Jackson C, Rodaway K, Chandler J. New syndrome of chronic mucocutaneous candidiasis. *Birth Defects Orig Artic Ser.* 1977; 13(3B):117-25.
154. -Simon MR, Tubergen D, Cassidy J, Silva J Jr, Magilavy D. Chronic mucocutaneous candidiasis clinically exacerbated by type I hypersensitivity. *Clin Immunol Immunopathol.* 1979 Sep; 14(1):56-63.
155. - Coleman R. Chronic mucocutaneous candidosis associated with hypotiroidism: a distinct syndrome? *Br J Dermatol* 1997; 136: 24-29.
156. - Valdimarsson H, Higgs JM, Wells RS, Yamamura M, Hobbs JR, Holt PJ. Immune abnormalities associated with chronic mucocutaneous candidiasis. *Cell Immunol.* 1973 Mar; 6(3):348-61.
157. - Wells RS. Chronic mucocutaneous candidiasis: a clinical classification. *Proc R Soc Med.* 1973 Aug; 66(8):801-2.

- 
158. - Lehner T. Classification and clinic-pathological features of *Candida* infections of the mouth. In Symposium on *Candida* infections. Eds. Winner H. and Hurley R. Churchill Livingstone. London. 1966; 116-136.
159. - Quie PG, Chilgren RA. Acute disseminated and chronic mucocutaneous candidiasis. *Semin Hematol.* 1971 Jul; 8(3):227-42.
160. - Blizzard RM, Gibbs JH. Candidiasis: studies pertaining to its association with endocrinopathies and pernicious anemia. *Pediatrics.* 1968 Aug; 42(2):231-7.
161. - Richman RA, Rosenthal IM, Solomon LM, Karachorlu KV. Candidiasis and multiple endocrinopathy. With oral squamous cell carcinoma complications. *Arch Dermatol.* 1975 May; 111(5):625-7.
162. - Morrison JG, Anderson R. Familial chronic mucocutaneous candidiasis successfully treated with oral ketoconazole. *S Afr Med J.* 1981 Feb 14; 59(7):237-9.
163. - Wakhlu I, Gupta PK, Kapoor RK, Donge S, Saksena PN. Chronic mucocutaneous candidiasis with hypoparathyroidism. *Indian Pediatr.* 1981 Apr; 18(4):261-3.
- 164.- García MP, Puig L, Pérez M, de Moragas JM. Chronic mucocutaneous candidiasis. *Med Cutan Ibero Lat Am.* 1988; 16(6):445-9.
165. - Böni R, Trüeb RM, Wüthrich B. Alopecia areata in a patient with candidiasis-endocrinopathy syndrome: unsuccessful treatment trial with diphenylcyclopropenone. *Dermatology.* 1995; 191(1):68-71.
166. - Brown JP, Iranpour B, Gilmour MN. Monilial granuloma. Diagnosis and treatment of a case of chronic localized mucocutaneous candidiasis. *Oral Surg Oral Med Oral Pathol.* 1971 Apr; 31(4):486-92.
167. - Valdimarsson H, Wood CB, Hobbs JR, Holt PJ. Immunological features in a case of chronic granulomatous candidiasis and its treatment with transfer factor. *Clin Exp Immunol.* 1972 Jun; 11(2):151-63.
- 168.- Jiménez Alonso J, Torres Serrano F, Jaimez L, Ramos Rolón G, Salas Molina J, Pérez Borbujo JJ, Jiménez Pérez JA. Candidiasic granuloma associated to hypothyroidism. *Med Clin (Barc).* 1981 Sep; 77(5): 220-3.
169. - Anstey A, Spickett GP, Beechey-Newman N, Gowers L, Molloy H. A case of candidal umbilical granuloma. *Br J Dermatol.* 1991 May; 124(5):475-8.



- 
170. - Rycroft R. Chronic mucocutaneous candidiasis of late onset, thymoma and myopathy. A report of four cases. *Clin Exp Dermatol.* 1976; 1:59-74.
171. - Kirkpatrick CH, Greenberg LE, Chapman SW, Goldstein G, Lewis VM, Twomey JJ. Plasma thymic hormone activity in patients with chronic mucocutaneous candidiasis. *Clin Exp Immunol.* 1978 Dec; 34(3):311-7.
172. - Gatenby P, Basten A, Adams E. Thymoma and late onset mucocutaneous candidiasis associated with a plasma inhibitor of cell-mediated immune function. *J Clin Lab Immunol.* 1980 May; 3(3):209-16.
173. - Goulon M, Estournet B, Tulliez M. Myasthenia gravis and associated diseases. *Int J Neurol.* 1980; 14(1):61-72.
174. - Kaneko F, Tsuchiya K, Miura Y, Kishiyama K, Kusakabe Y, Matsumoto S, Watanabe M. Clinical observations on a case of immuno-deficiency and thymoma (Good's syndrome) associated with chronic mucocutaneous candidiasis. *J Dermatol.* 1982 Oct; 9(5):355-65.
175. - Liesegang TJ, Palestine RF, Su WP. Chronic mucocutaneous candidiasis and keratitis associated with malignant thymoma. *Ann Ophthalmol.* 1983 Feb; 15(2):174-81.
176. - Evans RA, Carter JN, Shenston B, Smith A, Hills E, Walls R, Corbett A. Candidiasis-endocrinopathy syndrome with progressive myopathy. *Q J Med.* 1989 Feb; 70(262):139-44.
177. - Tarr PE, Sneller MC, Mechanic LJ, Economides A, Eger CM, Strober W, Cunningham-Rundles C, Lucey DR. Infections in patients with immunodeficiency with thymoma (Good syndrome). Report of 5 cases and review of the literature. *Medicine (Baltimore).* 2001 Mar; 80(2):123-33.
178. - Hermans PE, Ulrich JA, Markowitz H. Chronic mucocutaneous candidiasis as a surface expression of deep-seated abnormalities. Report of a syndrome of superficial candidiasis, absence of delayed hypersensitivity and aminoaciduria. *Am J Med.* 1969 Oct; 47(4):503-19.
179. - Axelsen NH, Kirkpatrick CH, Buckley RH. Precipitins to *Candida albicans* in chronic mucocutaneous candidiasis studied by crossed immunoelectrophoresis with intermediate gel. Correlation with clinical and immunological findings. *Clin Exp Immunol.* 1974 Jul; 17(3):385-94.
180. - García MP, Puig L, Pérez M, de Moragas JM. Chronic mucocutaneous candidiasis. *Med Cutan Ibero Lat Am.* 1988; 16(6):445-9.
181. - Collins JR, Van Sickels JE. Chronic mucocutaneous candidiasis. *J Oral Maxillofac Surg.* 1983 Dec; 41(12):814-8.
182. - Cobb HB, Courts F. Chronic mucocutaneous candidiasis: report of case. *ASDC J Dent Child.* 1980 Sep-Oct; 47(5):352-7.

- 
183. - Bhowate R, Dubey A. Chronic mucocutaneous candidiasis: a case report. *J Indian Soc Pedod Prev Dent.* 2004 Mar; 22(1):21-3.
184. - Liu X, Hua H. Oral manifestation of chronic mucocutaneous candidiasis: seven case reports. *J Oral Pathol Med.* 2007 Oct; 36(9):528-32.
185. - Pérez Suárez de Durandean L, Salinas Carmona MC, Silva Siwady JG, Hinojosa Ayala JR. Chronic mucocutaneous candidiasis. Cutaneous expression of immunologic anomalies. Report of a case. *Med Cutan Ibero Lat Am.* 1986; 14(5):357-63.
186. - Baran R. Proximal subungual *Candida* onychomycosis. An unusual manifestation of chronic mucocutaneous candidosis. *Br J Dermatol.* 1997 Aug; 137(2):286-8.
187. - Lee S, Kim HJ. Chronic mucocutaneous candidiasis with candida granuloma treated with 5-fluorocytosine. *Dermatologica.* 1981; 162(1):36-41.
188. - Helm TN, Calabrese LH, Longworth DL, Barna B, Liu AY, Bergfeld WF. Vascular nodules and plaques resembling chronic mucocutaneous candidiasis in a patient with a low interleukin 2 level. *J Am Acad Dermatol.* 1993 Sep; 29(3):473-7.
189. - Suárez-Amor O, Ramírez-Santos A, Pérez-Pérez L, Pereiro-Ferreirós M, Toribio J. Onychomycosis and balanitis in a 5-year-old boy. *Actas Dermosifiliogr.* 2006 Jun; 97(5):351-3.
190. - Van Scoy R.E. Familial neutrophil chemotaxis defect, recurrent bacterial infections, mucocutaneous candidiasis, and hyperimmunoglobulinemia E. *Ann Intern Med* 1975; 82:766–771.
191. - Dolen J, Varma SK, South MA. Chronic mucocutaneous Candidiasis-endocrinopathies. *Cutis.* 1981 Dec; 28(6):592- 594.
192. - Stankler L, Bewsher PD. Chronic mucocutaneous candidiasis, endocrine deficiency and alopecia areata. *Br J Dermatol.* 1972 Mar; 86(3):238-45.
193. - Stankler L, Bewsher PD. Chronic mucocutaneous candidiasis and alopecia areata. *Br J Dermatol.* 1973 Feb; 88(2):204.
194. - Takeya K, Nomoto K, Matsumoto T, Miyake T, Himeno K. Chronic mucocutaneous candidiasis accompanied by enhanced antibody production. *Clin Exp Immunol.* 1976 Sep; 25(3):497-500.
195. - Howanitz N, Nordlund JL, Lerner AB, Bystryjn JC. Antibodies to melanocytes. Occurrence in patients with vitiligo and chronic mucocutaneous candidiasis. *Arch Dermatol.* 1981 Nov; 117(11):705-8.

- 
196. - Nordlund JJ, Howanitz N, Bystryk JC, Forget BM, Lerner AB. Anti-pigment-cell factors and mucocutaneous candidiasis. *Arch Dermatol*. 1981 Apr; 117(4):210-2.
197. - Zouali M, Drouhet E, Eyquem A. Evaluation of auto-antibodies in chronic mucocutaneous candidiasis without endocrinopathy. *Mycopathologia*. 1984 Feb 15; 84(2-3):87-93.
198. - Oyefara BI, Kim HC, Danziger RN, Carroll M, Greene JM, Douglas SD. Autoimmune hemolytic anemia in chronic mucocutaneous candidiasis. *Clin Diagn Lab Immunol*. 1994 Jan; 1(1):38-43.
- 199.- Steensma DP, Tefferi A, Weiler CR. Autoimmune hemolytic anemia in a patient with autosomal dominant chronic mucocutaneous candidiasis. *Mayo Clin Proc*. 2000 Aug; 75(8):853-5.
200. - Garcia YH, Díez SG, Aizpún LT, Oliva NP. Antigliadin antibodies associated with chronic mucocutaneous candidiasis. *Pediatr Dermatol*. 2002 Sep-Oct; 19(5):415-8.
201. - Kalfa VC, Roberts RL, Stiehm ER. The syndrome of chronic mucocutaneous candidiasis with selective antibody deficiency. *Ann Allergy Asthma Immunol*. 2003 Feb; 90(2):259-64.
202. - San Filippo J. Chronic mucocutaneous candidiasis associated with malignant thymoma and systemic lupus erythematosus with hypergammaglobulinemia: a case report and literature review. *Cutis*. 2006 Jul; 78(1):57-60.
203. - Brinkert F, Sornsakrin M, Krebs-Schmitt D, Ganschow R. Chronic mucocutaneous candidiasis may cause elevated gliadin antibodies. *Acta Paediatr*. 2009 Oct; 98(10):1685-8.
204. - Grouhi M, Daal I, Nisbet-Brown E, Roifman CM. Cerebral vasculitis associated with chronic mucocutaneous candidiasis. *J Pediatr*. 1998 Oct; 133(4):571-4.
205. - Nagashima T, Miyanoshita A, Sakiyama Y, Ozaki Y, Stan AC, Nagashima K. Cerebral vasculitis in chronic mucocutaneous candidiasis: autopsy case report. *Neuropathology*. 2000 Dec; 20(4):309-14.
206. - Marazzi MG, Bondi E, Giannattasio A, Strozzi M, Savioli C. Intracranial aneurysm associated with chronic mucocutaneous candidiasis. *Eur J Pediatr*. 2008 Apr; 167(4):461-3.
207. - Leroy D, Dompmartin A, Houtteville JP, Theron J. Aneurysm associated with chronic mucocutaneous candidiasis during long-term therapy with ketoconazole. *Dermatologica*. 1989; 178(1):43-6.
208. - Raz R, Rottem M, Bisharat N, Sakran W, Nussinson E, Trougouboff P, Sobel J. Intestinal protothecosis in a patient with chronic mucocutaneous candidiasis. *Clin Infect Dis*. 1998 Aug; 27(2):399-400.

- 
209. - Eppinger TM, Aronson JE, Fonacier LS, Cunningham-Rundles C. Pneumocystis carinii pneumonia in a 15-year-old with chronic mucocutaneous candidiasis. *Scand J Infect Dis.* 1999; 31(2):203-6.
210. - McKeon DJ, White W, Sinclair D, Goldman JM. Pneumocystis carinii pneumonia infection in a patient with known chronic mucocutaneous candidiasis. *Respirology.* 2005 Jun; 10(3):399-401.
211. - Maggiore G, Marseglia G, Duse M. Septicemia and meningitis as a complication of liver biopsy in a girl with chronic mucocutaneous candidiasis. *J Pediatr Gastroenterol Nutr.* 1982; 1(4):614.
212. - Dixon TC, Steinbach WJ, Benjamin DK Jr, Williams LW, Myers LA. Disseminated *Candida tropicalis* in a patient with chronic mucocutaneous candidiasis. *South Med J.* 2004 Aug; 97(8):788-90.
213. - Buckley RH, Lucas ZJ, Hattler BG Jr, Zmijewski CM, Amos DB. Defective cellular immunity associated with chronic mucocutaneous moniliasis and recurrent staphylococcal botryomycosis: immunological reconstitution by allogeneic bone marrow. *Clin Exp Immunol.* 1968 Feb; 3(2):153-69.
214. - Alarcón GS, Patrucco R, Castillo W. Osteoarticular and chronic mucocutaneous candidiasis. *Ala J Med Sci.* 1982 Oct; 19(4):368-70.
215. - Mateev G, Kantardjiev T, Vassileva S, Tsankov N. Chronic mucocutaneous candidosis with osteolysis of the frontal bone. *Int J Dermatol.* 1993 Dec; 32(12):888-9.
216. - Chippis BE, Saulsbury FT, Hsu SH, Hughes WT, Winkelstein JA. Non-candidal infections in children with chronic mucocutaneous candidiasis. *Johns Hopkins Med J.* 1979 Jun; 144(6):175-9.
217. - Rohrmann CA Jr, Kidd R. Chronic mucocutaneous candidiasis: radiologic abnormalities in the esophagus. *AJR Am J Roentgenol.* 1978 Mar; 130(3):473-6.
218. - Dudley JP, Kobayashi R, Rosenblatt HM, Byrne WJ, Ament ME, Stiehm ER. *Candida* laryngitis in chronic mucocutaneous candidiasis. Its association with *Candida* esophagitis. *Ann Otol Rhinol Laryngol.* 1980 Nov-Dec; 89(6 Pt 1):574-5.
219. - Kobayashi RH, Rosenblatt HM, Carney JM, Byrne WJ, Ament ME, Mendoza GR, Dudley JP, Stiehm ER. *Candida* esophagitis and laryngitis in chronic mucocutaneous candidiasis. *Pediatrics.* 1980 Sep; 66(3):380-4.
220. - Lingelbach A, Seidl HP, Frimberger E, Traidl-Hoffmann C, Ring J, Hofmann H. Chronic mucocutaneous candidosis with severe esophageal stricture. *Mycoses.* 2003; 46 Suppl 1:15-8.
221. - Hong R, Dibbell DG. Cultured thymus fragment transplant in chronic candidiasis complicated by oral carcinoma. *Lancet.* 1981 Apr 4; 1(8223):773-4.



- 
222. - Rosa DD, Pasqualotto AC, Denning DW. Chronic mucocutaneous candidiasis and oesophageal cancer. *Med Mycol.* 2008 Feb; 46(1):85-91.
223. - Domingues-Ferreira M, Grumach AS, Duarte AJ, De Moraes-Vasconcelos D. Esophageal cancer associated with chronic mucocutaneous candidiasis. Could chronic candidiasis lead to esophageal cancer? *Med Mycol.* 2009 Mar; 47(2):201-5.
224. - Liu J, Lei P. Histopathologic and scanning electron microscope examination of the nail and hair in chronic mucocutaneous candidiasis. *J Am Acad Dermatol.* 2003 Aug; 49(2 Suppl Case Reports):S154-6.
225. - Germain M. Case report: familial chronic mucocutaneous candidiasis complicated by deep *Candida* infection. *Am J Med Sci.* 1994; 307:282-283.
226. - Montes LF, Cooper MD, Bradford LG, Lauderdale RO, Taylor CD. Prolonged oral treatment of chronic mucocutaneous candidiasis with Amphotericin B. *Arch Dermatol.* 1971 Jul; 104(1):45-56.
227. - Meinhof W, Günther D. Treatment of chronic mucocutaneous candidiasis of children (*Candida Granuloma*) with Clotrimazole. *Arch Dermatol Forsch.* 1972; 242(3):293-308.
228. - Higgs JM, Wells RS. Chronic muco-cutaneous candidiasis: new approaches to treatment. *Br J Dermatol.* 1973 Aug; 89(2):179-90.
229. - Leikin S, Parrott R, Randolph J. Clotrimazole treatment of chronic mucocutaneous candidiasis. *J Pediatr.* 1976 May; 88(5):864-6.
230. - De Villez RL, Lewis CW. Candidiasis seminar. *Cutis.* 1977 Jan; 19(1):69-83.
231. - Fischer TJ, Klein RB, Kershner HE, Borut TC, Stiehm ER. Miconazole in the treatment of chronic mucocutaneous candidiasis: a preliminary report. *J Pediatr.* 1977 Nov;91(5):815-9. PubMed PMID: 909025.
232. - Ipp MM, Boxall L, Gelfand EW. Clotrimazole: intermittent therapy in chronic mucocutaneous candidiasis. *Am J Dis Child.* 1977 Mar; 131(3):305-7.
233. - Lorente F, Fontan G, Rodriguez MC, Ojeda JA. Treatment of chronic mucocutaneous candidiasis with imidazole derivatives. *J Pediatr.* 1977 May; 90(5):847.
234. - Meade RH 3rd. Treatment of chronic mucocutaneous candidiasis. *Ann Intern Med.* 1977 Mar; 86(3):314-5.
235. - Blomqvist K, Horsmanheimo M. Systemic miconazole treatment of a patient with chronic granulomatous mucocutaneous candidiasis. *Acta Derm Venereol.* 1978; 58(5):455-9.

- 
236. - Mackie RM, Parratt D, Jenkins WM. The relationship between immunological parameters and response to therapy in resistant oral candidosis. *Br J Dermatol*. 1978 Mar; 98(3):344-8.
237. -Pazin GJ, Nagel JE, Friday GA, Fireman P. Topical clotrimazole treatment of chronic mucocutaneous candidiasis. *J Pediatr*. 1979 Feb; 94(2):322-4.
238. - Rockoff AS. Chronic mucocutaneous candidiasis. Successful treatment with intermittent oral doses of clotrimazole. *Arch Dermatol*. 1979 Mar; 115(3):322-3.
239. - Kessel LJ, Taylor WD. Chronic mucocutaneous candidiasis - treatment of the oral lesions with miconazole: two case reports. *Br J Oral Surg*. 1980 Jun; 18(1):51-6.
240. - Kornblut AD. An evolution of therapy for mucocutaneous candidiasis. *Laryngoscope*. 1980 Jul; 90(7 Pt 2 Suppl 22):1-30.
241. - Hay J. Management of chronic mucocutaneous candidosis. *Clin Exp Dermatol* 1981; 6: 515-519.
242. - Lin CY. Treatment of chronic mucocutaneous candidiasis with 5-fluorocytosine. *Ann Allergy*. 1982 Nov; 49(5):298-300. PubMed PMID: 6756218.
243. - Rosenblatt HM, Stiehm ER. Therapy of chronic mucocutaneous candidiasis. *Am J Med*. 1983 Jan 24; 74(1B):20-2.
244. - Waweru HW, Owili DM. Chronic mucocutaneous candidiasis treated with amphotericin B. Case report. *East Afr Med J*. 1983 Aug; 60(8):588-91.
245. - Hay RJ, Clayton YM. Treatment of chronic dermatophytosis and chronic oral candidosis with itraconazole. *Rev Infect Dis*. 1987 Jan-Feb; 9 Suppl 1:S114-8.
246. - Hay RJ, Clayton YM. Fluconazole in the management of patients with chronic mucocutaneous candidosis. *Br J Dermatol*. 1988 Nov; 119(5):683-4.
247. - Sohnle P. Chronic mucocutaneous candidiasis. *Chemioterapia*. 1987 Jun; 6 (2 Suppl):552-3.
248. - Guidelines of care for superficial mycotic infections of the skin: mucocutaneous candidiasis. Guidelines/Outcome Committee. American Academy of Dermatology. *J Am Acad Dermatol*. 1996 Jan; 34(1):110-5.
249. - Hay RJ. The management of superficial candidiasis. *J Am Acad Dermatol*. 1999 Jun; 40(6 Pt 2):S35-42.
250. - Kamai Y, Maebashi K, Kudoh M, Makimura K, Naka W, Uchida K, Yamaguchi H. Characterization of mechanisms of fluconazole resistance in a *Candida albicans* isolate from a Japanese patient with chronic mucocutaneous candidiasis. *Microbiol Immunol*. 2004; 48(12):937-43.

- 
251. - Jayasinghe M. Successful Treatment of Azole-resistant Chronic Mucocutaneous Candidosis with Caspofungin *Acta Dermato-Venereologica* 2006; 86: 563-564.
252. - Graybill J. Ketoconazole treatment of chronic mucocutaneous candidiasis. *Arch Dermatol* 1980; 116: 1137-1141.
253. - Drouhet E, Dupont B. Chronic mucocutaneous candidosis and other superficial and systemic mycoses successfully treated with ketoconazole. *Rev Infect Dis.* 1980 Jul-Aug; 2(4):606-19.
254. - Hay RJ, Wells RS, Clayton YM, Wingfield HJ. Treatment of chronic mucocutaneous candidosis with ketoconazole: a study of 12 cases. *Rev Infect Dis.* 1980 Jul-Aug; 2(4):600-5.
255. - Kirkpatrick CH, Petersen EA, Alling DW. Treatment of chronic mucocutaneous candidosis with ketoconazole: preliminary results of a controlled, double-blind clinical trial. *Rev Infect Dis.* 1980 Jul-Aug; 2(4):599.
256. - Petersen EA, Alling DW, Kirkpatrick CH. Treatment of chronic mucocutaneous candidiasis with ketoconazole: a controlled clinical trial. *Ann Intern Med.* 1980 Dec; 93(6):791-5.
257. - Rosenblatt HM, Byrne W, Ament ME, Graybill J, Stiehm ER. Successful treatment of chronic mucocutaneous candidiasis with ketoconazole. *J Pediatr.* 1980 Oct; 97(4):657-60.
258. - Kennedy CT, Valdimarsson H, Hay RJ. Chronic mucocutaneous candidiasis with a serum-dependent neutrophil defect: response to ketoconazole. *J R Soc Med.* 1981 Feb; 74(2):158-62.
259. - Egere JU, Gugnani HC, Nzelibe FK. Chronic mucocutaneous candidiasis treated with ketoconazole. *East Afr Med J.* 1982 Apr; 59(4):291-4.
260. - Fanconi S, Seger R, Joller P, Issler C, Schär G. Intermittent ketoconazole therapy of chronic mucocutaneous candidiasis in childhood. *Eur J Pediatr.* 1982 Nov; 139(3):176-80.
261. - Hay RJ, Clayton YM. The treatment of patients with chronic mucocutaneous candidosis and candida onychomycosis with ketoconazole. *Clin Exp Dermatol.* 1982 Mar; 7(2):155-62.
262. - Zachariae H, Laurberg G, Thestrup-Pedersen K. Ketoconazole in a case of chronic mucocutaneous candidiasis. *Acta Derm Venereol.* 1982; 62(1):87-9.
263. - Drouhet E, Dupont B. Laboratory and clinical assessment of ketoconazole in deep-seated mycoses. *Am J Med.* 1983 Jan 24; 74(1B):30-47.
264. - Horsburgh CR Jr, Kirkpatrick CH. Long-term therapy of chronic mucocutaneous candidiasis with ketoconazole: experience with twenty-one patients. *Am J Med.* 1983 Jan 24; 74(1B):23-9.

- 
265. - Robertson DM, Hosking CS. Ketoconazole treatment of nail infection in chronic mucocutaneous candidiasis. *Aust Paediatr J.* 1983 Sep; 19(3):178-81.
266. - Williamson MM, Gordon RD. Severe chronic mucocutaneous candidiasis. Favourable response to oral therapy with ketoconazole. *Med J Aust.* 1983 Mar 19; 1(6):276-8.
267. -Daugaard K, Nielsen H, Schiodt M. Chronic mucocutaneous candidiasis treated with ketoconazole (Nizoral). *Tandlaegebladet.* 1985 Oct; 89(18):674-8.
268. - Mobacken H. Ketoconazole treatment of 13 patients with chronic mucocutaneous candidiasis. *Dermtologica* 1986; 173: 229-236.
269. - Montagnani A, Negosanti M, Patrizi A. Ketoconazole treatment of chronic mucocutaneous candidiasis. *Drugs Exp Clin Res.* 1986; 12(5):409-12.
270. - Mobacken H, Lindholm L, Moberg S. Immunological studies in chronic mucocutaneous candidiasis before and after ketoconazole treatment. *Acta Derm Venereol.* 1987; 67(3):257-60.
271. - Tkach JR, Rinaldi MG. Severe hepatitis associated with ketoconazole therapy for chronic mucocutaneous candidiasis. *Cutis.* 1982 May; 29(5):482-4.
272. - Burke W. Use of itraconazole in a patient with chronic mucocutaneous candidiasis. *J Am Acad Dermatol* 1989; 21: 1309-1310.
- 273.- De Padova S. Candidiasis endocrinopathy syndrome. Treatment with itraconazole. *Arch Dermatol* 1994; 130: 19-22.
274. - Tosti A. Itraconazole in the treatment of two brothers with chronic mucocutaneous candidiasis. *Pediatr Dermatol* 1997; 14: 146-148.
275. - Willemsen M. Post treatment itraconazole levels in the nail. *J Am Acad Dermatol* 1992; 26: 731-735.
- 276.- Peñate Y, Hernández J, Hernández-Machín B, Islas D, Martín AM, Borrego L. Therapy with voriconazol for a case of chronic mucocutaneous candidiasis. *Actas Dermosifiliogr.* 2006 Dec; 97(10):679-80.
277. -Kirkpatrick CH, Rich RR, Graw RG Jr, Smith TK, Mickenberg I, Rogentine GN. Treatment of chronic mucocutaneous moniliasis by immunologic reconstitution. *Clin Exp Immunol.* 1971 Dec; 9(6):733-48.
278. - Kirkpatrick CH, Green I, Rich RR, Schade AL. Inhibition of growth of *Candida albicans* by iron-unsaturated lactoferrin: relation to host-defense mechanisms in chronic mucocutaneous candidiasis. *J Infect Dis.* 1971 Dec; 124(6):539-44.

- 
279. - Levy RL, Bach ML, Huang S, Bach FH, Hong R, Ammann AJ, Bortin M, Kay HE. Thymic transplantation in a case of chronic mucocutaneous candidiasis. *Lancet*. 1971 Oct 23; 2(7730):898-900.
280. - Kirkpatrick CH, Rich RR, Smith TK. Effect of transfer factor on lymphocyte function in anergic patients. *J Clin Invest*. 1972 Nov; 51(11):2948-58.
281. - Schulking ML, Adler WH 3rd, Altemeier WA 3rd, Ayoub EM. Transfer factor in the treatment of a case of chronic mucocutaneous candidiasis. *Cell Immunol*. 1972 Apr; 3(4):606-15.
282. - Valdimarsson H, Moss PD, Holt PJ, H OBBS JR. Treatment of chronic mucocutaneous candidiasis with leucocytes from HL-A compatible sibling. *Lancet*. 1972 Feb 26; 1(7748):469-72.
283. - Higgs JM. Chronic mucocutaneous candidiasis: iron deficiency and the effects of iron therapy. *Proc R Soc Med*. 1973 Aug; 66(8):802-4.
284. - De Moragas Viñas JM, Noguera Tusquets J, Garcia Calderon P. [Chronic mucocutaneous candidiasis. Transfer factor and iron metabolism]. *Med Cutan Ibero Lat Am*. 1974;2(3):183-92.
285. - Kirkpatrick CH. Restoration of cell-mediated immune responses with transfer factor. *Birth Defects Orig Artic Ser*. 1975; 11(1):441-4.
286. - Spittler LE, Levin AS, Fudenberg HH. Transfer factor II: results of therapy. *Birth Defects Orig Artic Ser*. 1975; 11(1):449-56.
287. - Rocklin RE. Use of transfer factor in patients with depressed cellular immunity and chronic infection. *Birth Defects Orig Artic Ser*. 1975; 11(1):431-5.
288. - Schulkind ML, Ayoub EM. Transfer factor as an approach to the treatment of immune deficiency disease. *Birth Defects Orig Artic Ser*. 1975; 11(1):436-40.
289. - Businco L, Aiuti F, Franchi F, Frati C, Cavalieri R, Rezza E. Clinical and immunological improvement in a patient with chronic mucocutaneous candidiasis treated with transfer factor. *Allergol Immunopathol (Madr)*. 1976 Sep-Oct; 4(5):345-50.
290. - Lawton JW, Costello C, Barclay GR, Urbaniak SJ, Darg C, Raeburn JA, Uttley WS, Kay AB. The effect of transfer factor on neutrophil function in chronic mucocutaneous candidiasis. *Br J Haematol*. 1976 May; 33(1):137-42.
291. - Sousa M. Chronic mucocutaneous candidiasis treated with transfer factor. *Br J Dermatol* 1976; 94: 79-83.
292. - Littman BH, Rocklin RE, Parkman R, David JR. Transfer factor treatment of chronic mucocutaneous candidiasis: requirement for donor reactivity to candida antigen. *Clin Immunol Immunopathol*. 1978 Jan; 9(1):97-110.



- 
293. - Wolf RE, Fudenberg HH, Gilliam JN. Transfer factor therapy in a case of pemphigus vegetans associated with chronic mucocutaneous candidiasis. *Clin Immunol Immunopathol.* 1978 Jul; 10(3):292-7.
294. - Horsmanheimo M, Krohn K, Virolainen M, Blomqvist K. Immunologic features of chronic granulomatous mucocutaneous candidiasis before and after treatment with transfer factor. *Arch Dermatol.* 1979 Feb; 115(2):180-4.
295. -MacKie RM. Mucocutaneous candidiasis responsive to transfer factor therapy. *J R Soc Med.* 1979 Dec; 72(12):926-7.
296. - Akhter J, Merker RI, Rieger CH, Rothberg RM. Effect of thymosin on lymphocytes from patients with chronic mucocutaneous candidiasis and endocrinopathies. *J Allergy Clin Immunol.* 1980 Jan; 65(1):34-40.
297. -Mobacken H, Hanson LA, Lindholm L, Ljunggren C. Transfer factor in the treatment of chronic mucocutaneous candidiasis: a controlled study. *Acta Derm Venereol.* 1980; 60(1):51-5.
298. - Miksiewicz-Wasilewska H, Grubek-Jaworska A, Plucińska M, Podsiadło B, Krakówka P, Rzucidło L. Transfer factor (TFd). Part IV. Transfer factor in mucocutaneous candidiasis treatment. *Mater Med Pol.* 1981 Apr-Jun; 13(2):108-12.
299. - Jorizzo J. Cimetidine as an immunomodulator: Mucocutaneous candidiasis as a model. *Ann Intern Med* 1980; 92: 192-195.
300. - Deeg HJ, Lum LG, Sanders J, Levy GJ, Sullivan KM, Beatty P, Thomas ED, Storb R. Severe aplastic anemia associated with chronic mucocutaneous candidiasis. Immunologic and hematologic reconstitution after allogeneic bone marrow transplantation. *Transplantation.* 1986 May; 41(5):583-6.
301. - Higgs JM, Wells RS. Diffuse chronic muco-cutaneous candidiasis: report of two patients treated with topical clotrimazole and replacement of nutritional deficiencies. *Guys Hosp Rep.* 1973; 122(1-2):135-53.
302. - Kirkpatrick CH, Smith TK. Chronic mucocutaneous candidiasis: immunologic and antibiotic therapy. *Ann Intern Med.* 1974 Mar;80(3):310-20. PubMed PMID: 4816171.
303. - Kirkpatrick CH, Ottenson EA, Smith TK, Wells SA, Burdick JF. Reconstitution of defective cellular immunity with foetal thymus and dialysable transfer factor. Long-term studies in a patient with chronic mucocutaneous candidiasis. *Clin Exp Immunol.* 1976 Mar; 23(3):414-28.
304. - Ballow M, Hyman LR. Combination immunotherapy in chronic mucocutaneous candidiasis. Synergism between transfer factor and fetal thymus tissue. *Clin Immunol Immunopathol.* 1977 Nov; 8(3):504-12.

- 
305. -Lorente F, Fontán G, Soto Melo J, Garcia-Rodríguez MC, Ojeda JA. [Chronic mucocutaneous candidiasis. Treatment with immunotherapy and a new antifungal agent]. *Rev Clin Esp.* 1977 Apr 30; 145(2):139-43.
306. - Corbeel L, Ceuppens JL, Van den Berghe G, Claeys H, Casteels-Van Daele M. Immunological observations before and after successful treatment of chronic mucocutaneous candidiasis with ketoconazole and transfer factor. *Eur J Pediatr.* 1984 Nov; 143(1):45-8.
307. - Higgs JM. Immunotherapy in cancer treatment. A comparative study with chronic mucocutaneous candidiasis. *Clin Oncol.* 1980 Jun; 6(2):95-112.
308. - Burford-Mason AP, Matthews RC, Williams JR. Transient abrogation of immunosuppression in a patient with chronic mucocutaneous candidiasis following vaccination with *Candida albicans*. *J Infect.* 1987 Mar; 14(2):147-57.
309. - Kirkpatrick CH. Chronic mucocutaneous candidiasis. Antibiotic and immunologic therapy. *Ann N Y Acad Sci.* 1988; 544:471-80.
310. - Kirkpatrick C. Chronic mucocutaneous candidiasis. *J Am Acad Dermatol* 1994; 31: S14-S17.
311. - Shahar E, Kriboy N, Pollack S. White cell enhancement in the treatment of severe candidosis. *Lancet.* 1995 Oct 7; 346(8980):974-5.
312. - Hoh MC, Lin HP, Chan LL, Lam SK. Successful allogeneic bone marrow transplantation in severe chronic mucocutaneous candidiasis syndrome. *Bone Marrow Transplant.* 1996 Oct; 18(4):797-800.
313. - Masi M, De Vinci C, Baricordi OR. Transfer factor in chronic mucocutaneous candidiasis. *Biotherapy.* 1996; 9(1-3):97-103.
314. - Polizzi B. Successful treatment with cimetidine and zinc sulphate in chronic mucocutaneous candidiasis. *Am J Med Sci* 1996; 311: 189-190.
315. - Ro BI. Chronic mucocutaneous candidosis. *Int J Dermatol.* 1988 Sep; 27(7):457-62.
316. - Mackey JP. Endocrine candidosis syndrome. *Ir J Med Sci.* 1975 Jan; 144(1):44-5.

## ANEXOS

### ANEXO No.1

Niveles de evidencia científica basados en las recomendaciones del *National Institute for Health and Clinical Excellence (NICE)*.

NIVELES DE EVIDENCIA CIENTÍFICA	
1++	Meta-análisis de alta calidad Revisión sistemática de ensayos clínicos aleatorizados Ensayos clínicos aleatorizados de alta calidad con muy poco riesgo de sesgo
1+	Meta-análisis bien realizados Revisión sistemática de ensayos clínicos aleatorizados Ensayos clínicos aleatorizados bien realizados con poco riesgo de sesgo
1-	Meta-análisis, revisión sistemática de ensayos clínicos aleatorizados, ensayos clínicos aleatorizados con alto riesgo de sesgo
2++	Revisión sistemática de alta calidad de estudios de cohorte o de casos y controles Estudios de cohorte o casos y controles con riesgo muy bajo de sesgo y alta probabilidad de establecer una relación causal
2+	Estudios de cohorte o casos y controles bien realizados, con bajo riesgo de sesgo y con moderada probabilidad de establecer una relación causal
2-	Estudios de cohorte o casos y controles con alto riesgo de sesgo y con riesgo significativo de que la relación no sea causal
3	Estudios no analíticos, como informes de caso y series de casos
4	Opinión de expertos



PALABRAS CLAVE	ALGORITMO	RESULTADOS	ACEPTADOS	RECHAZADOS	RECLASIFICADOS	NIVELES DE EVIDENCIA CIENTÍFICA
<b>CMC &amp; etiology</b>	((("candidiasis, chronic mucocutaneous"[MeSH Terms] OR ("candidiasis"[All Fields] AND "chronic"[All Fields] AND "mucocutaneous"[All Fields]) OR "chronic mucocutaneous candidiasis"[All Fields] OR ("chronic"[All Fields] AND "mucocutaneous"[All Fields] AND "candidiasis"[All Fields])) AND ("etiology"[Subheading] OR "etiology"[All Fields] OR "causality"[MeSH Terms] OR "causality"[All Fields]))	554	221	Idioma: 36 Otros temas: 297	10	NEC 1+:+: 0 NEC 1-: 0 NEC 1-: 1 NEC 2+:+: 0 NEC 2-: 19 NEC 2-: 2 NEC 3: 186 NEC 4: 23
<b>CMC &amp; pathogenesis</b>	((("candidiasis, chronic mucocutaneous"[MeSH Terms] OR ("candidiasis"[All Fields] AND "chronic"[All Fields] AND "mucocutaneous"[All Fields]) OR "chronic mucocutaneous candidiasis"[All Fields] OR ("chronic"[All Fields] AND "mucocutaneous"[All Fields] AND "candidiasis"[All Fields])) AND ("etiology"[Subheading] OR "etiology"[All Fields] OR "pathogenesis"[All Fields])) AND "humans"[MeSH Terms]	544	236	Idioma: 41 Otros temas: 267	15	NEC 1+:+: 0 NEC 1-: 0 NEC 1-: 2 NEC 2+:+: 3 NEC 2-: 21 NEC 2-: 2 NEC 3: 198 NEC 4: 31
<b>CMC &amp; treatment</b>	((("candidiasis, chronic mucocutaneous"[MeSH Terms] OR ("candidiasis"[All Fields] AND "chronic"[All Fields] AND "mucocutaneous"[All Fields]) OR "chronic mucocutaneous candidiasis"[All Fields] OR ("chronic"[All Fields] AND "mucocutaneous"[All Fields] AND "candidiasis"[All Fields])) AND ("therapy"[Subheading] OR "therapy"[All Fields] OR "treatment"[All Fields] OR "therapeutics"[MeSH Terms] OR "therapeutics"[All Fields])) AND "humans"[MeSH Terms]	338	162	Idioma: 30 Otros temas: 146	6	NEC 1+:+: 0 NEC 1-: 2 NEC 1-: 3 NEC 2+:+: 0 NEC 2-: 7 NEC 2-: 3 NEC 3: 132 NEC 4: 21
<b>CMC &amp; complications</b>	((("candidiasis, chronic mucocutaneous"[MeSH Terms] OR ("candidiasis"[All Fields] AND "chronic"[All Fields] AND "mucocutaneous"[All Fields]) OR "chronic mucocutaneous candidiasis"[All Fields] OR ("chronic"[All Fields] AND "mucocutaneous"[All Fields] AND "candidiasis"[All Fields])) AND ("complications"[Subheading] OR "complications"[All Fields])) AND "humans"[MeSH Terms]	255	111	Idioma: 18 Otros temas: 126	5	NEC 1+:+: 0 NEC 1-: 0 NEC 1-: 1 NEC 2+:+: 0 NEC 2-: 3 NEC 2-: 1 NEC 3: 96 NEC 4: 15
<b>CMC &amp; diagnosis</b>	(chronic[All Fields] AND ("candidiasis, cutaneous"[MeSH Terms] OR ("candidiasis"[All Fields] AND "cutaneous"[All Fields]) OR "cutaneous candidiasis"[All Fields] OR ("cutaneous"[All Fields] AND "candidiasis"[All Fields])) AND ("diagnosis"[Subheading] OR "diagnosis"[All Fields] OR "diagnosis"[MeSH Terms])) AND "humans"[MeSH Terms]	157	67	Idioma: 28 Otros temas: 62	0	NEC 1+:+: 0 NEC 1-: 0 NEC 1: 0 NEC 2+:+: 0 NEC 2-: 4 NEC 2-: 2 NEC 3: 56 NEC 4: 5

<b>CMC &amp; immunology</b>	(chronic[All Fields] AND ("candidiasis, cutaneous"[MeSH Terms] OR ("candidiasis"[All Fields] AND "cutaneous"[All Fields]) OR "cutaneous candidiasis"[All Fields] OR ("cutaneous"[All Fields] AND "candidiasis"[All Fields])) AND ("immunology"[Subheading] OR "immunology"[All Fields] OR "allergy and immunology"[MeSH Terms] OR ("allergy"[All Fields] AND "immunology"[All Fields]) OR "allergy and immunology"[All Fields])) AND "humans"[MeSH Terms]	137	82	Idioma:18 Otros temas: 37	12	NEC 1+:: 0 NEC 1+: 0 NEC 1-: 0 NEC 2+:: 0 NEC 2+: 14 NEC 2-: 7 NEC 3: 68 NEC 4: 5
<b>CMC &amp; classification</b>	((("candidiasis, chronic mucocutaneous"[MeSH Terms] OR ("candidiasis"[All Fields] AND "chronic"[All Fields] AND "mucocutaneous"[All Fields]) OR "chronic mucocutaneous candidiasis"[All Fields] OR ("chronic"[All Fields] AND "mucocutaneous"[All Fields] AND "candidiasis"[All Fields])) AND ("classification"[Subheading] OR "classification"[All Fields] OR "classification"[MeSH Terms])) AND "humans"[MeSH Terms]	37	10	Idioma: 9 Otros temas: 18	0	NEC 1+:: 0 NEC 1+: 0 NEC 1-: 0 NEC 2+:: 0 NEC 2+: 4 NEC 2-: 0 NEC 3: 3 NEC 4: 3
<b>CMC &amp; clinical features</b>	((("candidiasis, chronic mucocutaneous"[MeSH Terms] OR ("candidiasis"[All Fields] AND "chronic"[All Fields] AND "mucocutaneous"[All Fields]) OR "chronic mucocutaneous candidiasis"[All Fields] OR ("chronic"[All Fields] AND "mucocutaneous"[All Fields] AND "candidiasis"[All Fields])) AND clinical[All Fields] AND ("World AIDS Day Features"[Journal] OR "features"[All Fields])) AND "humans"[MeSH Terms]	27	7	Idioma: 0 Otros temas 20	2	NEC 1+:: 0 NEC 1+: 0 NEC 1-: 0 NEC 2+:: 0 NEC 2+: 0 NEC 2-: 0 NEC 3: 9 NEC 4: 0
<b>CMC &amp; prognosis</b>	((("candidiasis, chronic mucocutaneous"[MeSH Terms] OR ("candidiasis"[All Fields] AND "chronic"[All Fields] AND "mucocutaneous"[All Fields]) OR "chronic mucocutaneous candidiasis"[All Fields] OR ("chronic"[All Fields] AND "mucocutaneous"[All Fields] AND "candidiasis"[All Fields])) AND ("prognosis"[MeSH Terms] OR "prognosis"[All Fields])) AND "humans"[MeSH Terms]	26	6	Idioma: 3 Otros temas: 17	0	NEC 1+:: 0 NEC 1+: 0 NEC 1-: 0 NEC 2+:: 0 NEC 2+: 0 NEC 2-: 0 NEC 3: 5 NEC 4: 1
<b>CMC &amp; guidelines</b>	((("candidiasis, chronic mucocutaneous"[MeSH Terms] OR ("candidiasis"[All Fields] AND "chronic"[All Fields] AND "mucocutaneous"[All Fields]) OR "chronic mucocutaneous candidiasis"[All Fields] OR ("chronic"[All Fields] AND "mucocutaneous"[All Fields] AND "candidiasis"[All Fields])) AND ("guideline"[Publication Type] OR "guidelines as topic"[MeSH Terms] OR "guidelines"[All Fields])) AND "humans"[MeSH Terms]	5	1	Idioma: 2 Otros temas: 2	0	NEC 1+:: 0 NEC 1+: 0 NEC 1-: 0 NEC 2+:: 0 NEC 2+: 0 NEC 2-: 0 NEC 3: 0 NEC 4: 1

PALABRAS CLAVE	AUTORES, AÑO, REVISTA, PAÍS	DISEÑO ESTUDIO	CARACTERÍSTICAS
<b>CMC &amp; etiology</b>	<ul style="list-style-type: none"> <li>• Glocker E.O. N Engl J Med. 2009 [128]</li> <li>• Myhre A.G. Eur J Pediatr. 2004 [147]</li> <li>• Mangino M. Eur J Hum Genet. 2003 [122]</li> <li>• Atkinson T. Am J Hum Genet. 2001 [146]</li> </ul>	<ul style="list-style-type: none"> <li>• Serie de casos (36)</li> <li>• Serie de casos (7)</li> <li>• Serie de casos (11)</li> <li>• Serie de casos (12)</li> </ul>	<ul style="list-style-type: none"> <li>• Analizaron 5 generaciones de una familia con antecedente de consanguinidad. Se encontró la mutación en CARD9, por una terminación prematura del codón.</li> <li>• Analizaron 2 familias: A: 3 hermanos CMC e hipotiroidismo, 4 solo con hipotiroidismo, alelos DQB1 diferentes. B: 1 miembro con CMC e hipotiroidismo, 2 hermanos con CMC, compartían alelo DQB1*0301.</li> <li>• Se analizaron 7 generaciones familia italiana con CMC, afección predominantemente ungueal. Encontraron afecciones en región 19cM en cromosoma 11 en la región entre D11S1312 y D11S4191, conocido como gen CAT, proponen las mutaciones en este gen como causa de la CMC.</li> <li>• Se describe una familia con 12 miembros afectados con CMC y enfermedad tiroidea. Se localizó el defecto genético en el cromosoma 2p en la región 15cM.</li> </ul>
<b>CMC &amp; pathogenesis</b>	<ul style="list-style-type: none"> <li>• Puel A. J Exp Med. 2010 [119]</li> <li>• Maxmen A. J Exp Med. 2010 [104]</li> <li>• Maródi L. N Engl J Med. 2010 [129]</li> <li>• Ferwerda B. N Engl J Med. 2009 [127]</li> <li>• Eyerich K. J Invest Dermatol. 2008 [98]</li> </ul>	<ul style="list-style-type: none"> <li>• Casos y controles</li> <li>• Opinión de expertos</li> <li>• Opinión de expertos</li> <li>• Serie de casos (5)</li> <li>• Casos y controles</li> </ul>	<ul style="list-style-type: none"> <li>• 33 pacientes con CMC (5-52 años) y 37 controles pareados en edad y sexo; se midieron autoanticuerpos contra IL-17, IL-22, se concluye que puede ser causada por autoinmunidad, debido a que se encontraron estos anticuerpos a IL-17A, IL-17F e IL-22 en pacientes con CMC.</li> <li>• Realiza una síntesis de estudios previamente realizados en base a medición de citocinas. Se basa principalmente en la formación de anticuerpos contra la actividad de respuesta de las células Th17 (IL-17, IL-22)</li> <li>• Plantea la hipótesis de que la decitina -1 es un protector contra <i>Candida</i> solo a nivel de mucosas, ya que los pacientes con deficiencia de esta tienen alta susceptibilidad de infección a nivel mucocutáneo y no sistémica.</li> <li>• 5 miembros de una familia fueron estudiados, donde se encontró mutación a nivel del <math>\beta</math>-glucano de decitina-1. La función de fagocitosis se encontró normal.</li> <li>• 2 pacientes con CMC y 2 controles sanos fueron estudiados, a nivel sérico se estimuló con antígeno de</li> </ul>

	<ul style="list-style-type: none"> <li>Eyerich K. Arch Dermatol Res. 2007 [96]</li> <li>van der Graaf C.A. Neth J Med. 2003 [125]</li> <li>Lilic D. Infect Immun. 2003 [95]</li> <li>Gangemi S. Mediators Inflamm. 2003 [121]</li> </ul>	<ul style="list-style-type: none"> <li>Casos y controles</li> <li>Casos y controles</li> <li>Casos y controles</li> <li>Casos y controles</li> </ul>	<p><i>Candida</i>, se observó la producción de citocinas; encontrando en los pacientes afectados disminución en la secreción de IL-17 e IL-22.</p> <ul style="list-style-type: none"> <li>4 pacientes con CMC, 19 controles, se evaluó la migración de neutrófilos, la producción de citocinas con estímulo antigénico de <i>Candida</i>, encontrando adecuada migración de neutrófilos, pero incapacidad para eliminar al microorganismo, además incremento en la producción de IL-10 en comparación con los sujetos sanos.</li> <li>7 pacientes con CMC (8-55 años), 14 controles, se observó con estímulo antigénico de <i>Candida</i> que la producción de IFN-<math>\gamma</math> era menor en casos, la producción de IL-10 significativamente mayor que en controles.</li> <li>12 pacientes con CMC, 18 controles pareados en edad y sexo; se observó que con estimulación antigénica de <i>Candida</i> la producción de IL-2 estaba significativamente más baja en casos y esto era más notorio en pacientes adultos, la IL-6 e IL-10 nivel elevado en casos.</li> <li>7 pacientes familiares con CMC (5-48 años), con afección ungueal principalmente, 14 controles, se midió proteína carbonil en suero, encontrando niveles significativamente bajos en los casos. Se sugiere que se correlaciona con disminución en la actividad de las proteasas.</li> </ul>
<p><b>CMC &amp; treatment</b></p>	<ul style="list-style-type: none"> <li>Peñate Y. Actas Dermosifilogr. 2006 [276]</li> <li>Jayasinghe M. Acta Derm Venereol. 2006 [251]</li> <li>Bhowate R. Prev Dent. 2004 [183]</li> </ul>	<ul style="list-style-type: none"> <li>Reporte de caso</li> <li>Reporte de caso</li> <li>Reporte de caso</li> </ul>	<ul style="list-style-type: none"> <li>Femenino 19 años con CMC desde el año de edad, cuadros recurrentes con afección ungueal y oral principalmente, resistencia a ketoconazol, fluconazol e itraconazol; se inició voriconazol oral con adecuada respuesta. Recomiendan su uso por su adecuada biodisponibilidad oral, perfil de seguridad y precio.</li> <li>Femenino 18 años con CMC, cuadros refractarios al uso de fluconazol intermitente; se inició caspofungina a las 3 semanas con resolución de signos y síntomas. Se expone que no interfiere con citocromo p450, bajo potencial tóxico; pero alto costo, debe reservarse para casos especiales.</li> <li>Femenino 12 años con CMC, con afección oral predominantemente, con pérdida de piezas dentarias. En tratamiento con ketoconazol oral y tópico por 12 semanas con mejoría clínica. Se</li> </ul>

	<ul style="list-style-type: none"> <li>• Burford-Mason A. J Infect. 1987 [308]</li> <li>• Lin C.Y. Ann Allergy. 1982 [242]</li> <li>• Palestine R.F. Arch Dermatol. 1983 [48]</li> <li>• Buckley R.H. Clin Exp Immunol. 1968 [213]</li> <li>• Kirkpatrick C.H. J Clin Invest. 1972 [280]</li> </ul>	<ul style="list-style-type: none"> <li>• Reporte de caso</li> <li>• Reporte de caso</li> <li>• Reporte de caso</li> <li>• Reporte de caso</li> <li>• Serie de casos (5)</li> </ul>	<p>continuó el tratamiento de manera semanal con seguimiento a 2 años sin recaídas.</p> <ul style="list-style-type: none"> <li>• Femenino 52 años con CMC y DM2, cuadros orales, genitales y perianales principalmente; tratamientos con nistatina y ketoconazol sin respuesta. Se realiza vacunación con <i>Candida albicans</i> serotipo A, con mejoría clínica por 6 semanas, cultivos negativos. Se observó incremento en fagocitosis. Se recomienda este tratamiento de manera periódica.</li> <li>• Femenino 4 años con CMC desde la semana de vida, tratamiento 5-FU, estudio inmunológico antes y después del tratamiento.</li> <li>• Masculino 56 años CMC y timoma, con manifestación inusual de candidiasis ocular, tratado exitosamente con ketoconazol.</li> <li>• Femenino 10 años, con CMC desde los 3 años, con cuadros de neumonía de repetición, desarrollo de botriomicosis perianal recurrente. Se realizó trasplante de médula ósea de la madre, con mejoría clínica en seguimiento 6 meses.</li> <li>• 5 pacientes con CMC, anérgicos (9, 19, 23, 23,32 años). Se les aplicó factor de transferencia (de donador sano) intradérmico de manera mensual, posteriormente se obtuvieron pruebas cutáneas + y se observó disminución en el factor inhibidor de migración. Sugieren su uso como alternativa a la restauración de la función inmune.</li> </ul>
<p><b>CMC &amp; complications</b></p>	<ul style="list-style-type: none"> <li>• Koch D. Clin Exp Dermatol. 2009 [57]</li> <li>• Domingues-Ferreira M. Med Mycol. 2009 [223]</li> <li>• Rosa D.D. Med Mycol. 2008 [222]</li> <li>• Marazzi M.G. Eur J Pediatr. 2008 [206]</li> </ul>	<ul style="list-style-type: none"> <li>• Serie de casos (6)</li> <li>• Reporte de caso</li> <li>• Reporte de casos (3)</li> <li>• Reporte de caso</li> </ul>	<ul style="list-style-type: none"> <li>• Reporte de 3 generaciones de una familia con CMC e hipotiroidismo, uno de los miembros desarrollo Ca escamocelular de esófago.</li> <li>• Masculino 43 años con CMC desde los 2 años de vida, con candidiasis esofágica refractaria a tratamientos, desarrolla Ca epidermoide sin tener factores de riesgo.</li> <li>• Masculino de 41 años y masculino de 30 años CMC y deficiencia selectiva de IgA, que desarrollan Ca escamocelular de esófago. La madre del segundo paciente con CMC y desarrollo de Ca escamocelular de esófago.</li> <li>• Masculino de 5 años con CMC desde los 8 meses de edad, a los 3 años de edad con cefalea, hipertonia y vómito, desarrolló aneurisma intracraneal y falleció.</li> </ul>



	<ul style="list-style-type: none"> <li>• McKeon D.J. <i>Respirology</i>. 2005 [210]</li>   <li>• Dixon T.C. <i>South Med J</i>. 2004 [212]</li>   <li>• Tarr P.E. <i>Medicine (Baltimore)</i>. 2001 [177]</li>   <li>• Nagashima T. <i>Neuropathology</i>. 2000 [205]</li>   <li>• Eppinger T.M. <i>Scand J Infect Dis</i>. 1999 [209]</li> <li>• Loeyls B.L. <i>Eur J Pediatr</i>. 1999 [144]</li>   <li>• Grouhi M. <i>J Pediatr</i>. 1998 [204]</li>   <li>• Raz R. <i>Clin Infect Dis</i>. 1998 [208]</li>   <li>• Firth N.A. <i>Int J Oral Maxillofac Surg</i>. 1997 [55]</li>   <li>• Seggev JS. <i>J Allergy Clin Immunol</i>. 1994 [38]</li> <li>• Sakano T. <i>Acta Paediatr Jpn</i>. :994 [32]</li>   <li>• Mateev G. <i>Int J Dermatol</i>. 1993 [43]</li> </ul>	<ul style="list-style-type: none"> <li>• Reporte de caso</li>   <li>• Reporte de caso</li>   <li>• Serie de casos (5)</li>   <li>• Reporte de caso</li>   <li>• Reporte de caso</li>   <li>• Reporte de caso</li>   <li>• Reporte de casos (2)</li>   <li>• Reporte de caso</li>   <li>• Reporte de caso</li>   <li>• Reporte de caso</li>   <li>• Reporte de caso</li>   <li>• Reporte de caso</li> </ul>	<ul style="list-style-type: none"> <li>• Masculino 34 años con CMC desde las 18 meses de edad, candidiasis esofágica e intestinal de repetición; bronquiectasias, deficiencia de IgG2, hipotiroidismo, infecciones respiratorias recurrentes. ARJ y epilepsia. Desarrollo de neumonía fatal por <i>P. jirovecii</i>.</li> <li>• Femenino 16 años con CMC e inmunodeficiencia común variable, tratada con inmunoglobulina mensual. Disnea progresiva, deterioro progresivo, desarrollo de septicemia por <i>Candida tropicalis</i>.</li> <li>• Pacientes con timoma, hipogammaglobulinemia, y cuenta disminuida de células B periféricas, linfopenia. Complicaciones infecciosas asociadas (enfermedades sinopulmonares, infecciones por CMV, neumonía por <i>P. jirovecii</i>.</li> <li>• Masculino 32 años con CMC desde el mes de edad, asociada a DM tipo1, inmunodeficiencia común variable, esofagitis por <i>Candida</i>, pirotórax, desarrollo vasculitis cerebral y falleció.</li> <li>• Masculino 15 años con CMC e insuficiencia adrenal con desarrollo de neumonía por <i>P. jirovecii</i>.</li> <li>• Masculino 5 años CMC, antecedente de consanguinidad. Desarrolló de hemiparesia, se diagnosticó aneurisma de origen micótico, buena evolución con clipaje de aneurisma, itraconazol y fluconazol.</li> <li>• Masculino de 21 años, masculino de 38 años con CMC, con alteraciones neurológicas, diagnostican vasculitis cerebral.</li> <li>• Masculino 36 años con CMC desde los 15 años, con historia de dolor y masa abdominal palpable, diarrea y pérdida de peso; se diagnostica prototecosis resistente a tratamiento con anfotericina B e itraconazol, con respuesta parcial a IFN-<math>\gamma</math>.</li> <li>• Femenino 21 años con CMC, hipoparatiroidismo autoinmune, anemia pernicioso, enfermedad de Addison. Lesión exofítica en mucosa de mejilla izquierda diagnosticando Ca escamocelular.</li> <li>• Masculino de 10 años con CMC, desarrollo de nocardiosis pulmonar fatal.</li> <li>• Masculino 14 años con CMC y deficiencia de IgG2, con infecciones recurrentes por <i>H. influenzae</i> y <i>S. pneumoniae</i>.</li> <li>• Masculino de 35 años con CMC granulomatosa, complicación osteolisis de hueso frontal.</li> </ul>
--	---	--	---

	<ul style="list-style-type: none"> <li>• Miller C.R. <i>Pediatr Radiol.</i> 1993 [37]</li> <li>• Bentur L. <i>J Pediatr.</i> 1991 [134]</li> <li>• Herrod H.G. <i>J Pediatr.</i> 1990 [14]</li> <li>• Bragger C. <i>Eur J Pediatr.</i> 1989 [31]</li> <li>• Gill F.F. <i>Ann Allergy.</i> 1989 [67]</li> <li>• Leroy D. <i>Dermatologica.</i> 1989 [207]</li> <li>• McGurk M. <i>J Laryngol Otol.</i> 1988 [56]</li> <li>• Flynn P.M. <i>Pediatr Infect Dis J.</i> 1987 [36]</li> <li>• Liesegang T.J. <i>Ann Ophthalmol.</i> 1983 [75]</li> <li>• Alarcón G.S. <i>Ala J Med Sci.</i> 1982 [214]</li> </ul>	<ul style="list-style-type: none"> <li>• Reporte de caso</li> <li>• Reporte de caso</li> <li>• Serie de casos (43)</li> <li>• Reporte de caso</li> <li>• Reporte de caso</li> <li>• Reporte de caso</li> <li>• Reporte de casos (2)</li> <li>• Reporte de casos (2)</li> <li>• Reporte de caso</li> <li>• Reporte de caso</li> </ul>	<ul style="list-style-type: none"> <li>• Masculino 6 años con CMC, convivencia con aves de corral que desarrolla histoplasmosis diseminada, tratado con anfotericina B con buena respuesta.</li> <li>• Masculino de 4 años con CMC y deficiencia de Ig2 y 4 con infecciones respiratorias recurrentes.</li> <li>• Pacientes con CMC de 8 centros médicos:       <ol style="list-style-type: none"> <li>a) 80% infecciones recurrentes severas diferentes a <i>Cándida</i>.</li> <li>b) 9 casos septicemia</li> <li>c) Disfunción endócrina 44% (Enfermedad de Addison e hipoparatiroidismo)</li> </ol> </li> <li>• Masculino 22 años con CMC, hipotiroidismo y bronquiectasias; deficiencia de ige2/IgG4, ausencia de anticuerpos contra polisacáridos de <i>Pneumococcus</i> y <i>Haemophilus</i>.</li> <li>• Femenino 17 años con CMC asociada a infecciones respiratorias de repetición con neumotocelo secundario; hipotiroidismo, desarrollo de osteomielitis falange distal índice derecho.</li> <li>• Femenino 6 años con CMC con agammaglobulinemia IgA, desarrollo de paraparesia por aneurisma micótico.</li> <li>• Masculino de 40 años, masculino de 48 años con CMC, desarrollo de neoplasias orales, el segundo con metástasis.</li> <li>• Masculino de 27 años, femenino de 32 años con CMC, desarrollo de histoplasmosis diseminada.</li> <li>• Masculino 56 años CMC y timoma, queratitis y esófagitis de repetición, abscesos pulmonares polimicrobianos.</li> <li>• Femenino de 13 años CMC, afección ungueal importante y paroniquia complicada con involucro osteoarticular.</li> </ul>
--	---	--	--



	<ul style="list-style-type: none"> <li>• Tkach J. Cutis. 1982 [271]</li> </ul>	<ul style="list-style-type: none"> <li>• Reporte de caso</li> </ul>	<ul style="list-style-type: none"> <li>• Masculino 1 año con CMC, cuadros orales y paroniquia, múltiples tratamientos. Esquema de ketoconazol, a los 6 meses de su uso desarrollo de hepatitis grave que remitió al suspender el fármaco.</li> </ul>
<b>CMC &amp; diagnosis</b>	<ul style="list-style-type: none"> <li>• Liu J. J Am Acad Dermatol. 2003 [224]</li> </ul>	<ul style="list-style-type: none"> <li>• Reporte de caso</li> </ul>	<ul style="list-style-type: none"> <li>• Masculino 4 años con CMC, 4 meses de evolución con nódulos en piel cabelluda, leucoplaquia y onicodistrofia. Se realizó estudio histopatológico de piel, mucosa oral y uñas; además cultivos de estos mismos especímenes.</li> </ul>
<b>CMC &amp; immunology</b>	<ul style="list-style-type: none"> <li>• Eyerich K. Eur J Dermatol. 2010 [100]</li> <li>• Lilic D. Infect Immun. 2003 [95]</li> <li>• Garcia Y.H. Pediatr Dermatol. 2002 [200]</li> <li>• Lilic D. Clin Exp Immunol. 1996 [131]</li> <li>• Yamazaki M. Am J Dis Child. 1984 [141]</li> <li>• García M.P. Med Cutan Ibero Lat Am. 1988 [164]</li> <li>• Gupta S. Scand J Immunol. 1985 [89]</li> <li>• Gupta S. Clin Immunol Immunopathol. 1979 [84]</li> </ul>	<ul style="list-style-type: none"> <li>• Opinión de expertos</li> <li>• Casos y controles (48)</li> <li>• Reporte de caso</li> <li>• Casos y controles (30)</li> <li>• Reporte de casos (2)</li> <li>• Reporte de casos (3)</li> <li>• Casos y controles (17)</li> <li>• Casos y controles (14)</li> </ul>	<ul style="list-style-type: none"> <li>• Revisión del tema haciendo énfasis en hallazgos inmunológicos y complicaciones.</li> <li>• 24 pacientes con CMC pareados en edad y sexo con 24 controles ; investigación de producción de citocinas (IL-2, -4, -5, -6, -10, -12, IFN-<math>\gamma</math>, FNT-<math>\alpha</math> en cultivos de sangre en respuesta a 5 diferentes fracciones de Cándida.</li> <li>• Masculino de 13 años, 10 años de evolución con placas blanquecinas orales, fisuras labiales y descamación, recalitrantes a tratamientos. Se encontraron anticuerpos antigliadina IgA.</li> <li>• 10 pacientes con CMC pareados en edad y sexo con 20 controles, medición de anticuerpos IgG, IgA, IgM y subclases.</li> <li>• 2 hermanos con defecto en la movilidad de linfocitos y defecto en la fagocitosis.</li> <li>• Pacientes con CMC asociados a deficiencia de hierro, uno con deficiencia de IgA, revisión de manifestaciones clínicas, clasificación y tratamiento.</li> <li>• 6 pacientes con CMC pareados en edad y sexo con 11 controles, medición de reacción autóloga mixta de linfocitos y subpoblación de linfocitos.</li> <li>• Pacientes con CMC y un familiar control sano estudiaron linfocitos de sangre periférica para examinar las proporciones de células T<math>\mu</math>/T<math>\gamma</math>.</li> </ul>
<b>CMC &amp; classification</b>	<ul style="list-style-type: none"> <li>• Kirkpatrick C. Ped Inf Dis J. 2001 [94]</li> </ul>	<ul style="list-style-type: none"> <li>• Opinión de expertos</li> </ul>	<ul style="list-style-type: none"> <li>• Realiza modificación de clasificación propuesta inicialmente:             <ol style="list-style-type: none"> <li>a) CMC autosómica recesiva</li> <li>b) CMC autosómica dominante</li> <li>c) CMC asociada a endocrinopatía</li> <li>d) CMC granulomatosa difusa</li> <li>e) CMC de inicio tardío</li> </ol> </li> </ul>

	<ul style="list-style-type: none"> <li>Wells R.S. Proc R Soc Med. 1973 [157]</li> </ul>	<ul style="list-style-type: none"> <li>Opinión de expertos</li> </ul>	<ul style="list-style-type: none"> <li>Realiza una propuesta de clasificación:             <ol style="list-style-type: none"> <li>CMC familiar</li> <li>CMC difusa</li> <li>Síndrome CMC y endocrinopatía</li> <li>CMC de inicio tardío</li> </ol> </li> </ul>
<b>CMC &amp; clinical features</b>	<ul style="list-style-type: none"> <li>Liu X. J Oral Pathol Med. 2007 [184]</li> <li>Vazquez J.A. Infect Dis Clin North Am. 2002 [16]</li> <li>Rosen R.M. Cutis. 1996 [30]</li> <li>Montero M. P. Rev Alerg Mex. 1990 [143]</li> <li>Kirkpatrick C.H. Am J Med. 1979 [47]</li> <li>Rohrmann C.A. Jr. Am J Roentgenol. 1978 [217]</li> <li>Matsumoto T. J Dermatol. 1976 [33]</li> <li>Editorial. Br Med J. 1973 [3]</li> </ul>	<ul style="list-style-type: none"> <li>Serie de casos (7)</li> <li>Opinión de expertos</li> <li>Reporte de caso</li> <li>Reporte de caso</li> <li>Serie de casos (27)</li> <li>Serie de casos (8)</li> <li>Reporte de caso</li> <li>Opinión de expertos</li> </ul>	<ul style="list-style-type: none"> <li>Características clínicas pacientes: 100% candidiasis oral (lesiones nodulares, fisuras profundas, placas blanquecinas, atrofia papilar, queilitis), 57.1% engrosamiento y cambio de coloración de uñas.</li> <li>Descripción de candidiasis mucocutánea, características clínicas y manejo.</li> <li>Masculino adolescente con CMC, cuadros candidiasis oral y ungueal recurrentes, aparición de placas eritematoescamosas con centro respetado.</li> <li>Masculino de 12 años con CMC desde los 8 meses, con respuesta parcial a ketoconazol y estímulo antigénico con <i>Cándida</i>.</li> <li>Características clínicas, patológicas e inmunológicas de pacientes con CMC y tímoma.</li> <li>Pacientes con CMC, esofagitis por <i>Cándida</i> y esofagograma con bario anormal.</li> <li>Masculino de 18 años con CMC, afección por <i>T. mentagrophytes</i> y <i>C. neoformans</i>.</li> <li>Revisión de tema: manifestaciones clínicas de casos inicialmente descritos.</li> </ul>
<b>CMC &amp; prognosis</b>	<ul style="list-style-type: none"> <li>Chiu S.J. J Microbiol Immunol Infect. 2004 [70]</li> </ul>	<ul style="list-style-type: none"> <li>Reporte de caso</li> </ul>	<ul style="list-style-type: none"> <li>Masculino 6 años con CMC desde los 7 meses de edad, estudios inmunológicos y endocrinológicos normales. Hacen énfasis en el seguimiento a largo plazo para detectar el desarrollo de enfermedades concomitantes ya que en pacientes con inicio temprano de la enfermedad son más frecuentes las asociaciones y mejorar el pronóstico de estos pacientes.</li> </ul>
<b>CMC &amp; guidelines</b>	<ul style="list-style-type: none"> <li>Guidelines/Outcome Committee. American Academy of Dermatology. J Am Acad Dermatol. 1996 [248]</li> </ul>	<ul style="list-style-type: none"> <li>Opinión de expertos</li> </ul>	<ul style="list-style-type: none"> <li>Guía de candidiasis mucocutánea, donde se establece definición, localización, clasificación, diagnóstico, tratamiento</li> </ul>