



UNIVERSIDAD NACIONAL AUTÓNOMA DE MÉXICO



---

FACULTAD DE MEDICINA  
DIVISIÓN DE ESTUDIOS DE POSGRADO  
INSTITUTO NACIONAL DE PEDIATRÍA

COLOCACIÓN DE CATÉTERES UMBILICALES (ARTERIAL Y VENOSO)

TESIS  
PARA OBTENER EL DIPLOMA DE MÉDICO ESPECIALISTA EN PEDIATRÍA

PRESENTA  
DRA. NATALIA ESTEFANÍA RAMÍREZ ORTIZ

TUTOR  
DR. HÉCTOR MACÍAS AVILÉS

INP  
CENTRO DE INFORMACIÓN  
Y DOCUMENTACIÓN

MÉXICO, D.F.

MARZO, 2014

**C I D**  
**NO CIRCULA**

COLOCACION DE CATÉTERES UMBILICALES (ARTERIAL Y VENOSO)



DR. ALEJANDRO SERRANO SIERRA  
PROFESOR TITULAR DEL CURSO



DRA. ROSAURA ROSAS VARGAS  
DIRECTORA DE ENSEÑANZA



DR. LUIS MARTÍN GARRIDO GARCÍA  
JEFE DEL DEPARTAMENTO DE PRE Y POSGRADO



DR. HECTOR MACÍAS AVILÉS  
TUTOR DE TESIS



## COLOCACIÓN DE CATÉTERES UMBILICALES (ARTERIAL Y VENOSO)

Dra. Natalia Estefanía Ramírez Ortiz – Exresidente de Pediatría del Instituto Nacional de Pediatría

Dr. Héctor Macías Avilés – Médico Especialista en Neonatología Médico Adscrito al Servicio de Neonatología del Instituto Nacional de Pediatría

## **COLOCACIÓN DE CATÉTERES UMBILICALES (ARTERIAL Y VENOSO)**

### **Anatomía y fisiología**

#### **Referencias anatómicas**

### **Cateterización de la Arteria Umbilical**

#### **Indicaciones**

#### **Contraindicaciones**

#### **Consideraciones especiales**

#### **Complicaciones**

### **Cateterización de la Vena Umbilical**

#### **Indicaciones**

#### **Complicaciones**

### **Métodos para calcular la longitud de inserción de los catéteres umbilicales**

### **Correcta posición de los catéteres umbilicales**

### **Equipo y material**

### **Técnica**

### **Retiro del catéter**

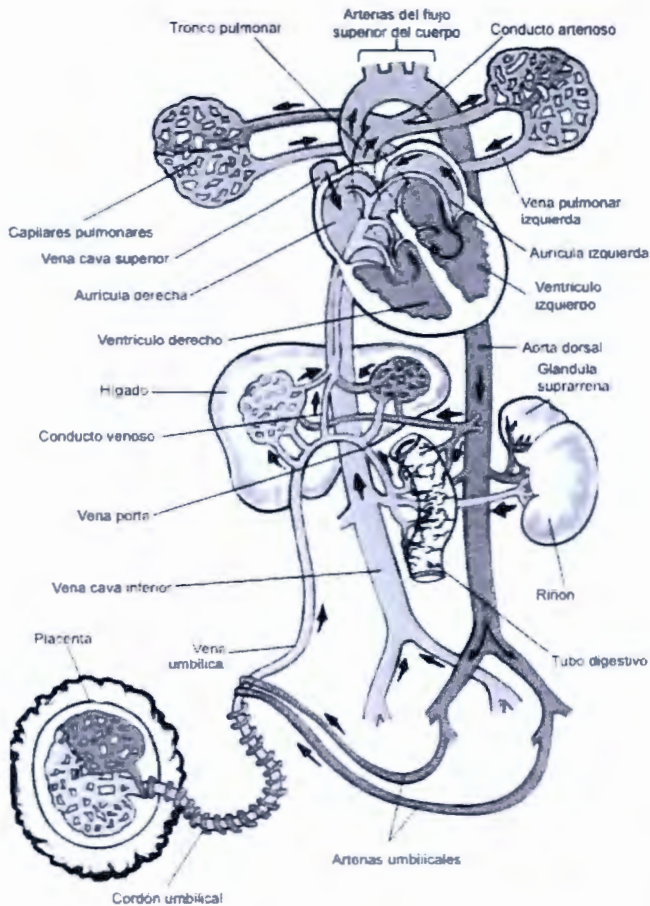
## **COLOCACIÓN DE CATÉTERES UMBILICALES (ARTERIAL Y VENOSO)**

El cateterismo umbilical se utiliza en el periodo neonatal para administración de medicamentos y líquidos de urgencia, transfusiones, monitorización de presión arterial, administración de nutrición parenteral y toma de muestras. Se realiza en la sala de partos como parte de la reanimación avanzada, en la UCIN o en el departamento de urgencias. La vena umbilical se puede utilizar hasta 2 semanas después del nacimiento. Aunque se asocia con una mayor tasa de complicaciones, este método tiene la ventaja de proporcionar un acceso venoso central. <sup>(1)</sup>

### **Anatomía y fisiología**

El sistema cardiovascular fetal prenatal permite cubrir las necesidades para las modificaciones después del nacimiento que conducen a una circulación adecuada.

En el sistema circulatorio del feto, la sangre bien oxigenada (80% saturada), pasa de la placenta a través de la vena umbilical, y se transporta a través de los sinusoides hepáticos y del ductus venoso hacia la vena cava inferior. Debido a la alta presión en el sistema vascular pulmonar fetal, la mayoría de la sangre pasa de la aurícula derecha a través del foramen oval a la aurícula izquierda. Una tercera parte de la sangre que llega al ventrículo derecho se distribuye a los pulmones, mientras que dos terceras partes son desviados a la aorta a través del conducto arterioso. Las arterias umbilicales reciben 40 a 50% de la sangre mezclada en la aorta descendente (58% saturada con oxígeno) y regresa a la placenta. El resto de la sangre viaja de la aorta descendente al intestino, riñones y extremidades inferiores. <sup>(2)</sup>



**Figura 1:** esquema de la circulación fetal en recién nacidos a término. Modificado de Gleason CA, Devaskar SU. *Avery's Diseases of the Newborn*. 9th Ed. Elsevier Saunders, 2012: 711-713. (2).

Al nacimiento hay numerosos cambios en el sistema circulatorio. Con la primera respiración se vencen las resistencias vasculares pulmonares de los alveolos. La elevación de la presión arterial de oxígeno y el pH contribuyen a la vasodilatación pulmonar y la reducción de la resistencia vascular pulmonar. (2)

Durante el pinzamiento del cordón se produce un incremento de las resistencias vasculares

sistémicas. Estos cambios en la presión dan lugar a un gradiente inverso a través del tabique auricular y a un cierre funcional del foramen oval. El conducto arterioso comienza a contraerse casi inmediatamente después de su nacimiento, estimulado por el incremento de la presión de oxígeno y la disminución en la circulación de prostaglandinas. El cierre funcional se produce 2 días después del nacimiento. <sup>(2)</sup>

El ductus venoso se cierra una vez que se pinza el cordón umbilical, las arterias umbilicales empiezan a contraerse en los primeros minutos después del nacimiento y se cierran totalmente antes que la vena umbilical, la vena umbilical puede permanecer con un grado de permeabilidad hasta 2 semanas después del pinzamiento y corte del cordón umbilical. <sup>(2)</sup>

### **Referencia anatómica**

La vena umbilical se extiende desde el cordón hasta la vena porta izquierda, inicialmente mantiene una localización anterior y media en la pared abdominal anterior, hasta que toma un curso posterior a través del hígado y hacia la vena porta izquierda. Justo antes de su unión con ésta, presenta una dilatación focal, posteriormente se encuentra el ductus venoso, en donde se origina la vena porta izquierda, ésta toma un curso cefálico hasta la vena cava inferior. Las arterias umbilicales inicialmente tienen un curso posterior y caudal antes de entrar a la arterias ilíacas izquierda y derecha, posteriormente toma un curso hacia arriba, hacia la aorta. <sup>(3)</sup>

Las 2 arterias y una vena umbilical pueden ser diferenciadas en una sección transversal del cordón umbilical por una serie de características: la vena se localiza generalmente cefálica al final del ombligo, tiene paredes delgadas, con una luz grande, y solo es una vena presente dentro de la médula. Las arterias poseen una pared más gruesa y una pequeña luz, pueden aparecer ligeramente protuberantes encima de la superficie del corte umbilical. <sup>(3)</sup>

Una variante es un uraco persistente embriológico con la vejiga, que rara vez puede estar

presente y tiene un aspecto similar al de la vena umbilical, pero sin sangrado. <sup>(2,3)</sup>

## **Cateterización de la Arteria Umbilical**

### *Indicaciones*

- Toma de muestras para gases sanguíneos
- Necesidad de medición continua e invasiva de la presión arterial
- Cateterización cardiaca/angiografía
- Exanguinotransfusión (vía de extracción de sangre) <sup>(4)</sup>

### *Contraindicaciones*

- Onfalitis
- Onfalocele/gastrosquisis
- Peritonitis
- Evidencia de compromiso local vascular en las extremidades inferiores o en glúteos.
- Enterocolitis necrosante ( no hay relación causa / efecto comprobada)
- NUNCA administrar vasopresores por la línea arterial. <sup>(4)</sup>

## **Consideraciones especiales**

- Obtener siempre el consentimiento firmado de los padres.
- Utilice catéteres 3.5 Fr para RN < 1.5 kg ó 5 Fr para RN más grandes.
- La posición alta es preferible, ya que tiene menor índice de complicaciones (T6-T9) <sup>(1)</sup>
- La posición baja en entre L3-L5.
- Al hacer el cálculo de cuánto se va a introducir el catéter, considerar siempre la longitud del cordón umbilical y sumarlo al resultado.



- Hay que confirmar siempre la correcta posición de la punta del catéter con rayos X.
- Si se necesita reposicionar, se puede extraer, pero NUNCA reintroducir.
- Una vez colocado, no iniciar infusiones si el catéter no da retorno.
- El catéter arterial se debe de dejar con infusión de heparina, 0.5 - 1 Unidad de Heparina por ml.
- Se puede dejar hasta 7-10 días pero se debe retirar en cuanto no se necesite más, ya que a mayor días, mayor incidencia de infecciones u otras complicaciones.
- Si se sospecha espasmo arterial o trombosis (palidez de la extremidad), se debe calentar con gasas tibias la extremidad contralateral por 10 minutos, si no funciona hay que retirar el catéter. Si a pesar de retirarlo persisten datos de isquemia, utilizar fibrinolíticos, vasodilatadores o heparinización. <sup>(1,2,4)</sup>

## Complicaciones

La frecuencia de la complicaciones asociadas a catéteres umbilicales varían del 6 al 30%.

Las complicaciones infecciosas son las más frecuentes. Los agentes bacterianos identificados con mayor frecuencia son los estafilococos coagulasa negativos, el más frecuentemente aislado es el *Staphylococcus epidermidis*. No se recomienda el uso profiláctico de antibióticos, por el riesgo de selección de cepas bacterianas resistentes. <sup>(3,5,6)</sup>

Complicaciones vasculares: perforación arterial (nunca debe introducirse a la fuerza, si no avanza, intentar en otro vaso), vasoespasmo, tromboembolismo, émbolo aéreo, isquemia intestinal, glúteos y extremidades inferiores, hipertensión (a largo plazo, por estenosis de la arteria renal), arritmias cardiacas, enterocolitis necrosante. <sup>(4,5)</sup>

Hemorragia: Cuando el catéter se desconecta de algún punto de fijación.

Sepsis, celulitis, onfalitis, émbolo séptico (el 90% de los catéteres se encuentran colonizados

al tercer día, por lo que una medida preventiva es retirarlos tan pronto como sea posible).<sup>(5)</sup>

## **Cateterización de la vena umbilical**

### *Indicaciones*

- Administración inmediata, durante la reanimación neonatal de líquidos o medicación de emergencia. Para esto el catéter se introduce solamente 2 - 4 cm, y en cuanto da retorno de empiezan a infundir las soluciones o medicamentos.
- Exsanguinotransfusión
- Medición de la presión venosa central.
- Neonatos prematuros con peso extremadamente bajo al nacer, que requieran acceso venoso central por largo tiempo.
- Administración de nutrición parenteral o de soluciones hipertónicas.<sup>(4)</sup>

### *Complicaciones*

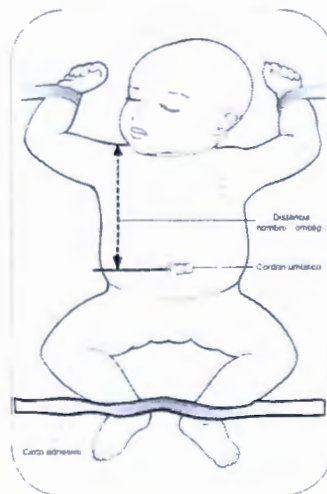
- Infección, en el sitio de inserción del catéter (onfalitis) o infección asociada a catéter (Más frecuentemente por cocos gram positivos, se previene con colocación con técnica estéril, lavado de manos, correcto manejo de las conexiones.)<sup>(5,6)</sup>
- Tromboembolia.
- Enterocolitis necrosante
- Posición defectuosa de la punta de catéter en corazón, grandes vasos, o sistema venoso portal, lo que puede ocasionar complicaciones como:
  - Derrame pericárdico, taponamiento cardiaco, endocarditis trombótica, arritmias, perforación de vasos o cardiaca, derrame pleural, aneurismas, necrosis hepática, calcificaciones intrahepáticas, hipertensión portal.<sup>(3,7)</sup>

## Métodos para calcular la longitud de inserción de los catéteres umbilicales


Existen varios métodos para calcular la longitud de inserción de los catéteres umbilicales. Estos métodos son el de Dunn, basado en mediciones de los vasos umbilicales en necropsias de neonatos, en el cual se mide la longitud en línea recta del hombro al ombligo y se grafica en un nomograma; y el método Shukla que utiliza fórmulas basadas en el peso al nacimiento. <sup>(8)</sup>

Ninguno de los dos métodos ha demostrado ser mejor que el otro además de que se necesitan realizar más estudios prospectivos para validarlos. <sup>(8)</sup>

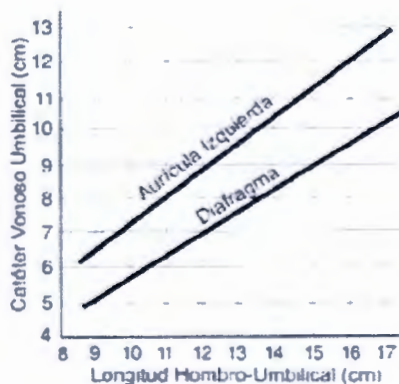
El método Dunn consiste en la medición de la longitud hombro-ombligo, y posteriormente hay que graficar en un nomograma esa medición para obtener la longitud de inserción de ambos catéteres, como se ilustra a continuación <sup>(9)</sup>



**Figura 2:** Medición hombro-ombligo, hay que trazar una línea recta del hombro a la altura del cordón umbilical. El resultado se grafica en el nomograma, que se encuentra en las figuras siguientes, correspondientes para vena o arteria. Modificado de Dunn PM. Localization of the Umbilical catheter by Post-mortem Measurement. Arch. Dis. Childh. 1966, 41, 69. <sup>(9)</sup>



Catéter Arterial Umbilical



Catéter Venoso Umbilical

**Figuras 3 y 4:** Nomograma de Dunn de la vena y arteria umbilical. El resultado de la medición hombro-ombiligo se grafica en estas tablas, y da como resultado la longitud que se va a introducir el catéter, añadir siempre la longitud del cordón umbilical. Modificado de Karlsen KA. The S.T.A.B.L.E. Program. 6th Ed LM, 2012. <sup>(1)</sup>

El método Shukla consiste en una fórmula basada en el peso de nacimiento:

*Para el catéter arterial*

Menores de 1500 gramos (modificada por Whright)

- Posición baja:  $\text{Peso en Kg} + 7$ , ó
- Posición alta:  $4 \times \text{Peso en Kg} + 7$  <sup>(8)</sup>

Mayores de 1500 gramos

- Posición alta:  $\text{Peso en Kg} \times 3 + 9$  <sup>(8)</sup>

### *Para el catéter venoso*

- $(\text{Resultado de la longitud del arterial} / 2) + 1$ , ó
- $\text{Peso en Kg} \times 1.5 + 5.5$

## **Correcta posición de los catéteres umbilicales**

### *Venoso*

La posición ideal de la punta del catéter venoso umbilical, es por arriba del diafragma, en la bifurcación de la vena cava inferior, y la aurícula derecha, lo cual corresponde a la punta del catéter visible, en una radiografía de tórax entre la novena y décima vértebras torácicas (T9-T10), aunque el posicionamiento a nivel de la octava vértebra puede ser el adecuado en algunos pacientes, en términos generales, la punta del catéter venoso debe ser visible entre T8 y T10, de preferencia en T9.

Si se introduce demasiado, la punta del catéter puede cruzar a través del Foramen Oval, y llegar a la aurícula izquierda. <sup>(1,6,8)</sup>

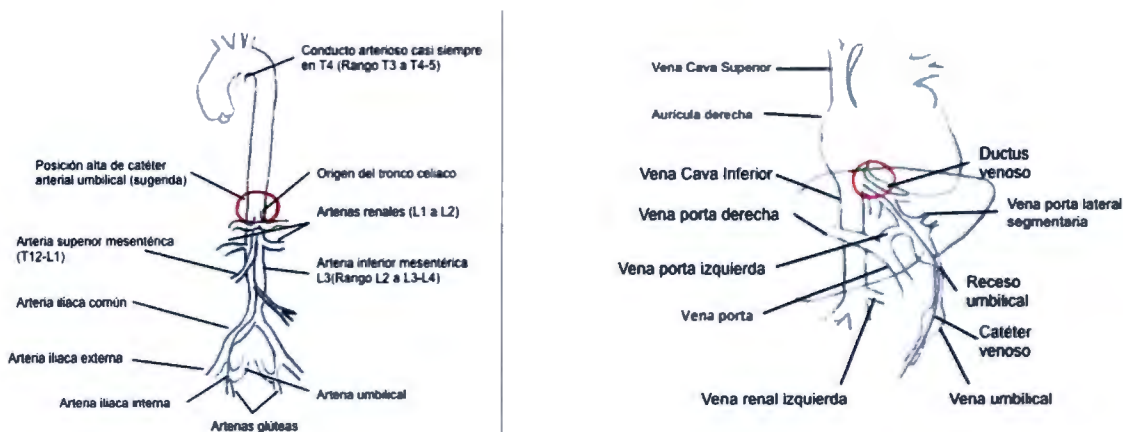
### *Arterial*

Para la posición ideal de la punta de catéter arterial existen dos métodos, la posición baja, la punta se deja a la altura de la bifurcación de la aorta (L3-L5), de manera que evite las arterias renales y mesentéricas; y la posición alta, por encima del diafragma, pero por debajo de la válvula aórtica (T6-T9). <sup>(1,8)</sup>

La posición baja ya no se recomienda, ya que se asocia a mayor número de complicaciones, como isquemia intestinal, y trombosis de las arterias renal y mesentérica. <sup>(1,5,6)</sup>

En las gráficas inferiores se ilustra la anatomía de los vasos umbilicales y su trayecto a manera de guía para determinar la longitud de inserción de los catéteres. Después de

colocar catéteres umbilicales es necesario tomar, sin excepción alguna una radiografía de tórax para evaluar el correcto posicionamiento de la punta de los catéteres, otro método efectivo, es el ultrasonido. <sup>(9)</sup>



**Figuras 5 y 6:** Correcta posición para los catéteres arterial y venoso respectivamente. La posición de la punta del catéter arterial debe ser entre T7 y T10, ya que ahí se encuentra el origen del tronco celiaco, y en posiciones más bajas hay riesgo de que la punta quede a la altura de las arterias renales o mesentéricas y comprometa el flujo sanguíneo a esos órganos. La posición sugerida para la punta del catéter venoso se observa en la imagen de la derecha, y es en la unión de la aurícula derecha con la vena cava inferior. Modificado de: Adams J, Anderson D, Eichenwald E. Texas Children's Hospital, Guidelines for Acute Care of the Neonate. Baylor College of Medicine, 18th Edition, 2010-2011. <sup>(10)</sup>

## **Equipo y material**

### *Equipo*

- Un neonatólogo o médico capacitado, una enfermera y una auxiliar de enfermería.<sup>(1,4)</sup>

### *Material para mantener la asepsia*

- Gorro, mascarilla, bata estéril, guantes estériles, campos estériles, gasas estériles, antiséptico (clorhexidina).<sup>(1,4)</sup>

### *Material quirúrgico*

- 1 Pinza Iris, 2 Pinzas de Adson y 2 Mosquitos curvas
- 1 Porta-aguja
- 1 Tijeras
- 1 Bisturí
- Seda 3/0 ó cinta umbilical
- Jeringas de 5cc.
- Solución salina fisiológica y dilución de heparina (100cc de suero fisiológico más 100 UI de Heparina).
- Mesa auxiliar.
- Catéter arterial: 3,5 Fr para neonatos que pesan menos de 1500 gr y 5 Fr para neonatos mayores.
- Catéter venoso: 5 Fr para neonatos que pesan menos de 3500 gr y 8 F para neonatos que pesan más de 3500 gr. De 1, 2 ó 3 lúmenes. Algunos autores recomiendan el uso de catéteres de 2 o más lúmenes, ya que éstos se asocian a una disminución del uso de catéteres percutáneos en la primera semana de vida, sin embargo aún no hay

estudios con una potencia estadística adecuada que recomienden esto. <sup>(4,11)</sup>

### **Descripción de la técnica**

Preparación y valoración del neonato. Colocar al neonato en la cuna térmica o en la incubadora evitando la hipotermia. Posición en decúbito supino, las piernas en rana, monitorización de la frecuencia cardiaca para observar arritmias y de la saturación de O<sub>2</sub>, para mantener una correcta oxigenación.

Medir la distancia hombro-ombliigo. <sup>(1,4,9)</sup>

### **Colocación y sujeción del recién nacido para colocación del catéter umbilical**

Se utilizará técnica aséptica. El neonatólogo se colocará gorro y mascarilla, realizará un lavado de manos quirúrgico y se colocará una bata estéril.

Se dispondrá en una mesa auxiliar el material ya descrito. Se tendrán preparadas las soluciones a perfundir. Realizar asepsia y antisepsia del cordón umbilical hasta la base y de la piel.

Colocar el campo estéril alrededor del ombligo, cubrir pies y cabeza también para evitar contaminación de los catéteres y demás material.

Atar un fragmento de cinta umbilical alrededor de la base del cordón, lo bastante ajustada como para minimizar la pérdida de sangre pero lo suficientemente floja como para poder introducir con facilidad el catéter a través del vaso. Cortar el exceso de cordón umbilical con tijeras o bisturí, dejar un muñón de 1cm.

Mantener el cordón umbilical recto y estable, se puede utilizar la pinza mosquito curva.

Emplear la pinza Iris para abrir y dilatar la arteria umbilical. Primero se coloca una rama de la pinza y después se usan ambas ramas para dilatarla con suavidad.

Una vez que la arteria / vena esté lo suficientemente dilatada, introducir el catéter hasta la



longitud apropiada.

El catéter se introduce mediante una presión suave y constante para superar la resistencia, que generalmente se siente en dos puntos. El primero se encuentra a 1 - 2cm, donde las curvas de la arteria umbilical se encuentran hacia los pies, por lo que en este punto dirigir el catéter cefálico ayuda a reducir la tensión.

El segundo, se siente a los 5-6 cm, y corresponde a la salida de la arteria ilíaca interna, donde la arteria se vuelve hacia arriba. Un ligero movimiento de torsión del catéter puede ayudar a superar la resistencia. La resistencia durante la inserción del catéter arterial puede ocurrir también como resultado de vasoespasmos. Una resistencia a los 4 a 5 cm por lo general indica que hay una vía falsa subintimal.

Una vez colocado el catéter, aspirar para verificar el retorno de sangre.

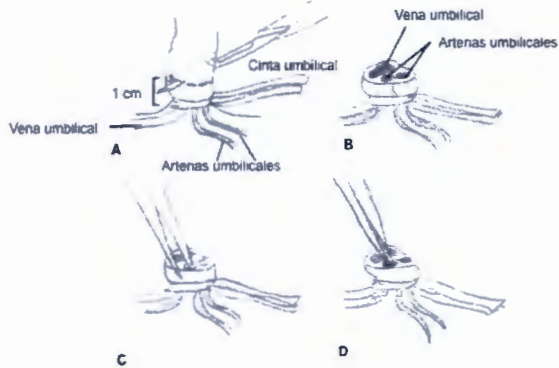
Cuando el catéter se ha introducido, la enfermera realizará un lavado de manos se colocará guantes estériles y conectará el catéter al equipo de perfusión y regulará el ritmo de perfusión.

Se realizará la fijación habitual asegurando el catéter umbilical y se fija a la base del ombligo con sutura de seda de 3/0.

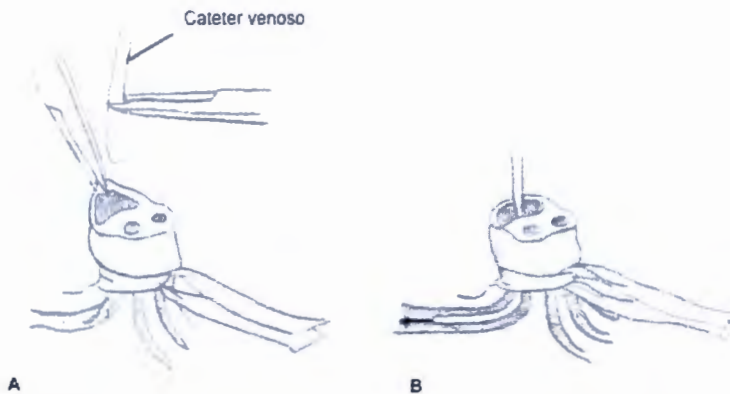
Se realizará una radiografía de tórax y abdomen para verificar las posiciones de los catéteres arterial y venoso.

Anotar el procedimiento en la gráfica, calibre del catéter, centímetros introducidos y fecha.

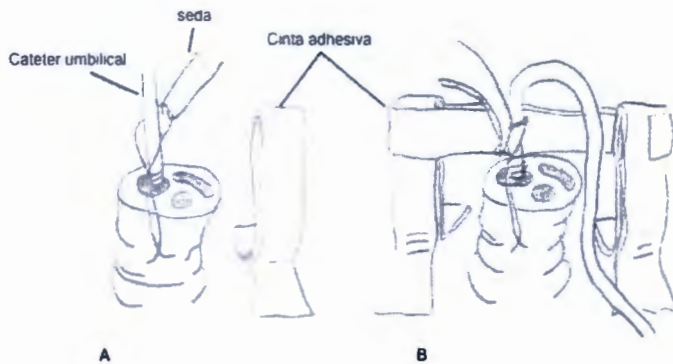
(1,4)



**Figura 8:** A) se corta el cordón umbilical, dejando un remanente de 1 cm aproximadamente. B) Se identifican los vasos umbilicales. C y D) Se pueden utilizar unas pinzas, para dilatar gentilmente la luz de la arteria umbilical. Modificado de Gomella T, Cunningham D, Eyal T. Neonatology: Management, Procedures, On-call problems, Diseases and Drugs. 5th Ed. Lange Medical Books/Mc Graw Hill, 2012.<sup>(4)</sup>



**Figura 9:** Cateterización de la vena umbilical. A) Se pone el muñón umbilical en posición vertical, con ayuda de unas pinzas, antes de introducir el catéter. B) Se inserta el catéter dentro de la vena umbilical. Modificado de Gomella T, Cunningham D, Eyal T. Neonatology: Management, Procedures, On-call problems, Diseases and Drugs. 5th Ed. Lange Medical Books/Mc Graw Hill, 2012.<sup>(4)</sup>



**Figura10:** Fijación del catéter umbilical. A) Se asegura a la base del cordón umbilical con una seda 3/0. B) posteriormente se realiza una fijación externa con cinta adhesiva, que se pega sobre la piel del abdomen. Modificado de Gomella T, Cunningham D, Eyal T. Neonatology: Management, Procedures, On-call problems, Diseases and Drugs. 5th Ed. Lange Medical Books/Mc Graw Hill, 2012.<sup>(4)</sup>

### Retiro del catéter

- Parar la perfusión.
- Soltar los puntos que fijan el catéter al cordón.
- Retirar lentamente el catéter hasta que queden dentro 2-3 cm. Esperar en esta posición 2 minutos para que haga espasmo la arteria; continuar retirando después.
- Hemostasia por compresión (gasa, pinza); en algunos casos es preciso dar un punto a la arteria.
- Enviar la punta del catéter a cultivo.<sup>(4)</sup>

## Bibliografía

1. Karlsen KA. The S.T.A.B.L.E. Program. 6th Ed LM, 2012.
2. Gleason CA, Devaskar SU. Avery's Diseases of the Newborn. 9th Ed. Elsevier Saunders, 2012: 711-713.
3. Schlesinger AE, Braverman RM, DiPietro MA. Neonates and Umbilical venous Catheters: Normal Appearance, Anomalous Positions, Complications, and Potential Aid to Diagnosis. *AJR*: 180, April 2003, 1147-1153.
4. Gomella T, Cunningham D, Eyal T. Neonatology: Management, Procedures, On-call problems, Diseases and Drugs. 5th Ed. Lange Medical Books/Mc Graw Hill, 2012.
5. Cáceres-Papadakis G., Pérez-Villalobos H., et al. Complicaciones asociadas a la colocación de catéteres umbilicales en neonatos. *Revista Mexicana de Pediatría*. Vol 74, Num. 2, mar-abr. 2007, pp 70-73.
6. Lee JH. Catheter-related bloodstream infections in neonatal intensive care units. *Korean J Pediatr* 2011, 54 (9):363-367.
7. Schlapbach L, Pfammatter J, Nelle M, McDougall F. Cardiomegaly in a premature neonate after venous umbilical catheterization. *Eur J Pediatr* (2009), 168: 107-109.
8. Verheij G, te Pas A, Witlox R, et al. Poor Accuracy of Methods Currently Used to Determine Umbilical Catheter Insertion Length. *International Journal of Pediatrics* Vol 2010, 873167, 1-6.
9. Dunn PM. Localization of the Umbilical catheter by Post-mortem Measurement. *Arch. Dis. Childh.* 1966, 41, 69.
10. Adams J, Anderson D, Eichenwald E. Texas Children's Hospital, Guidelines for Acute Care of the Neonate. Baylor College of Medicine, 18th Edition, 2010-2011.
11. Kabra NS, Kumar M, Shah SS. Catéteres venosos umbilicales de luz múltiple versus simple para recién nacidos. *The Cochrane Collaboration* (2008),2.