

Malrotación y volvulus intestinal perinatal

Dr. Carlos Baeza-Herrera,* Dr. Moisés Alfredo Escobar-Izquierdo,** Dra. Ma. de Lourdes Martínez-Rivera,**
Dr. Luis Manuel García-Cabello, Dr. Heladio Marino Nájera-Garduño****

RESUMEN

Introducción: El volvulus del intestino medio es una urgencia quirúrgica que ocurre sobre todo en neonatos. El problema se inicia bruscamente con vómito biliar.

Material y método: Estadísticamente además de las medidas de tendencia central (edad, sexo, evolución, etc.) se calculó la probabilidad de riesgo en las variables volvulus y necrosis como efectos. Se presentan diez neonatos que sufrieron volvulus de intestino medio como complicación de malrotación intestinal.

Resultados: Siete eran varones. Todos tenían al menos 24 horas de edad cuando fueron operados y todos tenían necrosis intestinal. Cuatro de ellos tuvieron síndrome de intestino corto. La probabilidad de que los niños que tienen malrotación sufran volvulus es de 1.7 y el riesgo de que haya necrosis una vez que ocurrió el volvulus es de 5.2.

Conclusiones: El riesgo de infarto y necrosis intestinal del volvulus es elevado.

Palabras clave: Volvulus, malrotación intestinal, síndrome de intestino corto, peritonitis, necrosis intestinal.

ABSTRACT

Introduction: Midgut volvulus is an acute surgical emergency, which most common in neonates. Typically, these patients present with acute onset of bilious vomit.

Material and method: Ten neonates with midgut volvulus as a complication of intestinal malrotation are presented. The risk in the variables of volvulus and bowel necrosis were statistically assessed.

Results: Seven were male patients. All newborns were at least 24 hours of age when operated; all had bowel necrosis and four of them a short bowel syndrome. Odds was 1.7 for volvulus and 5.2 for necrosis.

Conclusions: When volvulus is present the risk of bowel infarction is high.

Key words: Volvulus, malrotation, short bowel syndrome, peritonitis, bowel necrosis.

El volvulus del intestino delgado, acompañado de malrotación intestinal se debe a que la base de implantación de la raíz del mesenterio es muy corta y sus dos puntos de fijación, que normalmente están en el ángulo de Treitz y la fosa iliaca derecha, se encuentran muy cercanos entre sí, lo que hace

que gire en sentido contrario a la manecillas del reloj, lo cual causa isquemia en el territorio que abastece por oclusión de la arteria mesentérica superior^{1,2}.

Clínicamente hay dos tipos de volvulus dependiendo del tiempo en que se instala. El prenatal, que sucede semanas o meses antes del parto. Ocasiona que el contenido intestinal pase a la cavidad peritoneal y forme un pseudoquistes, una peritonitis fibroadhesiva y posteriormente calcificaciones o atresia del intestino que se detecta al momento del nacimiento³. La otra variedad, es el volvulus perinatal, que ocurre pocas horas o pocos días antes o después del parto. Se caracteriza por necrosis extensa del intestino medio⁴, fiebre y respuesta inflamatoria aguda como consecuencia de la perforación del tramo intestinal gangrenado. Esta es la variedad que se presenta. El volvulus perinatal se manifiesta en la primera semana de vida extrauterina en el 50% y el 30% dentro del primer mes.⁵ La presente es la primera serie de recién nacidos con volvulus perinatal en México. Se describe su curso clínico y se hace especial hincapié en la relevancia que

* Profesor Titular del Curso de Cirugía UNAM y Jefe del Departamento de Cirugía.

** Residente de Cirugía.

*** Cirujano Pediatra y Profesor Ayudante.

**** Profesor Adjunto
Hospital Pediátrico Moctezuma

Correspondencia: Dr. Carlos Baeza-Herrera. Oriente 158 No. 189 Col. Moctezuma 2ª. Secc. C.P. 15500, México, D.F., Delegación Venustiano Carranza. Tel: 55 71 40 57 57 84 28 08
Hpmoctezuma@yahoo.com
Recibido: diciembre, 2007. Aceptado: febrero, 2008.

Este artículo debe citarse como: Baeza HC, Escobar IMA, Martínez RML, García CLM, Nájera GHM. Malrotación y volvulus intestinal perinatal. Acta Pediatr Mex 2008;29(2):73-77.
La versión completa de este artículo también está disponible en:
www.revistasmedicasmexicanas.com.mx

tiene la malrotación como factor de riesgo del volvulus del intestino medio y la necrosis subsecuente.

MATERIAL Y MÉTODOS

Estudio retrospectivo, observacional y descriptivo de pacientes menores de 28 días de vida postnatal observados entre enero del 2003 y marzo del 2006. Se analizaron las siguientes variables: edad, sexo, diagnóstico de referencia, tiempo de evolución, sintomatología, imagen radiológica, anomalías asociadas, tratamiento quirúrgico, dimensiones del intestino extirpado y complicaciones. Desde el punto de vista estadístico, además de aplicar las medidas de tendencia central, se calculó la probabilidad de riesgo de que los niños con malrotación se compliquen de volvulus y que éstos a su vez sufran necrosis extensa del intestino medio.

RESULTADOS

Hubo diez pacientes, siete fueron del sexo masculino. La edad postnatal fue de tres días o menos, en ocho; más de tres días en dos. Ninguno más de una semana de vida extrauterina. El diagnóstico de referencia en 7 fue enterocolitis necrosante; síndrome de oclusión intestinal de origen no precisado en tres. El tiempo de evolución desde el ingreso hasta el momento de la operación fue de 24 horas en cinco casos; 48 horas en tres, y más de 72 horas en dos. La sintomatología más frecuente fue vómito biliar y distensión abdominal en todos (Figura 1). Radiológicamente, seis mostraron datos de oclusión intestinal y tres,

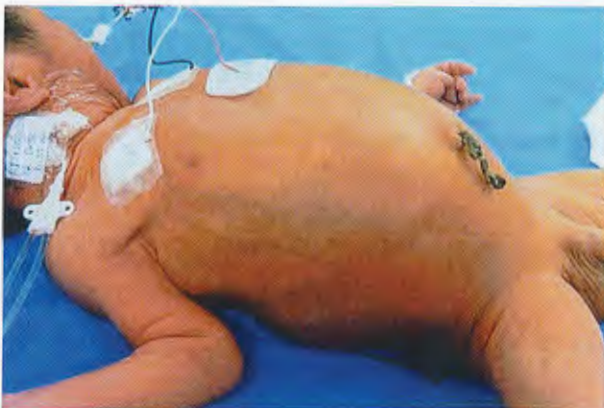

Figura 1. Panorámica de un paciente recién nacido que sufre volvulus perinatal del intestino medio como complicación de malrotación intestinal.

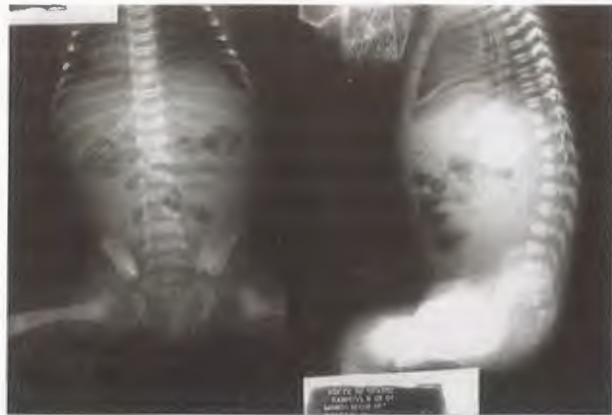

Figura 2. Estudio radiológico simple de abdomen en dos incidencias y posición vertical que muestra el menisco clásico del aire libre subdiafragmático producto de la perforación intestinal que sufría el paciente.

datos sugestivos de perforación. De estos, dos tenían aire libre subdiafragmático (Figura 2). Anomalías asociadas: Un paciente tuvo ano imperforado, uno hipospadias y otro, trisomía 21. Hallazgos operatorios: Todos tenían necrosis del intestino delgado (Figura 3) de longitud distinta y malrotación intestinal. El defecto fue falta de rotación del segmento duodenoyeyunal con rotación incompleta del segmento ileo-cólico (Figura 4) en ocho y en el resto, falta de rotación del segmento ileo-cólico con rotación normal del segmento duodenoyeyunal. Cuatro sufrieron perforación en las áreas de la necrosis. Tratamiento quirúrgico. En cinco pacientes se realizó resección y

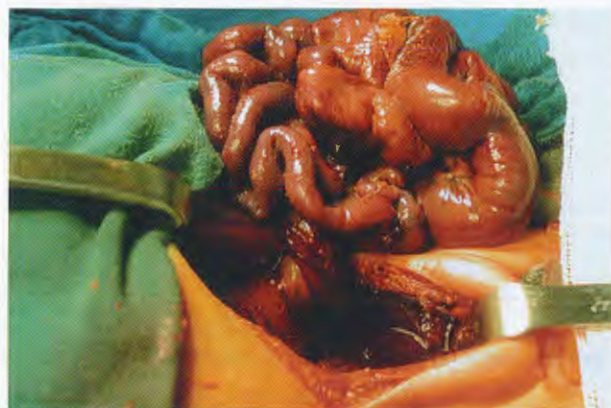

Figura 3. Momento transoperatorio que revela mediante un acercamiento visual, la torsión que sufre la arteria mesentérica superior y las consecuencias macroscópicamente visibles. Existen áreas de isquemia extensas. En este caso hubo pérdida extensa de intestino delgado.

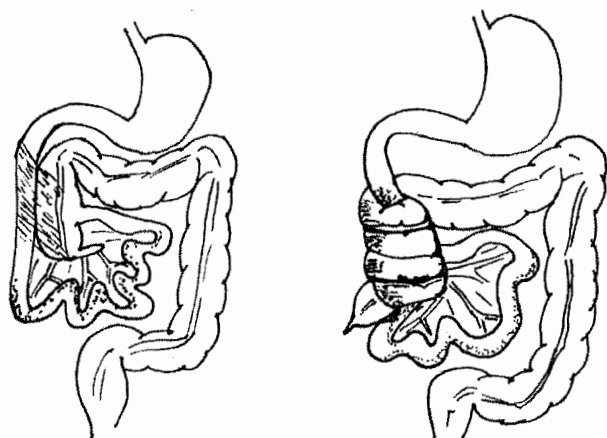


Figura 4. El diagrama muestra de manera clara cómo se desencadena el volvulus. Nótese que los puntos de sustentación de la raíz del mesenterio están muy cercanos uno del otro, lo que predispone a la torsión.

derivación; en tres, resección y enteroenteroanastomosis y en dos, laparotomía exploradora y “second look”. En uno de estos últimos se colocó una prótesis plástica temporal (bolsa de “Bogotá”) en la pared abdominal. En los que se realizó segunda laparotomía, se observó mejoría clínica discreta por lo que fue menester hacer resección intestinal y derivación. Asumiendo que la longitud normal del intestino delgado en el recién nacido es de 200 cm⁶, la longitud del intestino resecado fue menor del 50% en tres; entre 50% y 75% en tres y en cuatro más, del 75%. Complicaciones. Sufrieron sepsis siete; fallecieron seis de ellos. Dos tenían síndrome de intestino corto leve y dos moderado. Respondieron satisfactoriamente con el tratamiento. Los cuatro sobrevivientes fueron dados de alta en buenas condiciones, pero se desconoce su evolución posterior, ya que no regresaron a control por la consulta externa. Análisis estadístico. Los niños que sufren malrotación intestinal tienen probabilidades de riesgo de sufrir volvulus del intestino medio de 1.7 y en éstos el riesgo de sufrir necrosis intestinal extensa aumenta a 5.2.

DISCUSIÓN

Entre la sexta y la décima segunda semana de desarrollo intrauterino del tubo digestivo ocurren diversos fenómenos entre los cuales destaca la rotación intestinal. Debido a que la cavidad abdominal es más pequeña que el intestino, en la fase extracelómica, es decir, cuando las vísceras se encuentran fuera del abdomen, se inicia la rotación de las

dos guías que orientan el fenómeno. El vector proximal se ubica por encima y a la derecha de la arteria mesentérica superior y corresponde al segmento duodenoyeyunal; el vector distal, denominado ileocólico, inicia su movimiento en la fosa iliaca izquierda. Ambos deben hacer tres movimientos en dirección antihoraria, cada uno de 90 grados, hasta que el primero se sitúe en forma definitiva a la izquierda y por encima de la arteria mesentérica superior y el segundo en la fosa iliaca derecha. Queda así una base de sujeción tan amplia que simula los puntos de fijación de la vela de una embarcación. Si la rotación no ocurre en esta forma, puede haber diversas malposiciones anatómicas y dependiendo de la variedad, habrá o no manifestaciones clínicas.

Simultáneamente con la rotación, existe un depósito permanente de tejido conectivo que sirve como sujeción del intestino a la pared posterior del abdomen. Probablemente debido al momento en que sucede el fenómeno, la malrotación intestinal se acompaña de defectos estructurales de muchos sistemas del organismo que se están diferenciando al mismo tiempo y aparecen hasta en un 70% de los casos^{2,7-9}. En algunos casos como cuando existe una hernia diafragmática congénita o un defecto de la pared anterior del abdomen, la malrotación es una “anomalía obligada”; en ese 70% de malformaciones asociadas a la malrotación puede haber invaginación, atresia y estenosis intestinal, enfermedad de Hirschsprung y otras¹⁰. El volvulus también puede asociarse a hidrops fetal¹¹.

Hay muchas entidades clínicas causadas por la rotación anómala del intestino. La forma clásica en el periodo neonatal se debe a la falta de rotación del segmento proximal y rotación incompleta del segmento distal. Sin embargo, también se presenta en adultos y niños mayores¹², que varía entre la malrotación clásica, el volvulus como complicación y un estado casi normal¹³.

El volvulus perinatal es una complicación infrecuente, potencialmente grave que ocurre sobre todo en el primer mes de vida, especialmente en la primera semana; tiene elevada morbilidad. El volvulus prenatal es más raro; hasta 1999 sólo se habían descrito 10 casos de los cuales cuatro sobrevivieron⁴.

De los pocos estudios sobre volvulus perinatal, de 58 pacientes vistos por Seashore et al¹⁴ 40 tuvieron volvulus y sólo 29 tenían menos de un mes de edad; tres neonatos sufrieron necrosis intestinal secundaria. Pracros et al¹,

estudiaron 18 casos de volvulus en su aspecto radiológico; ninguno era recién nacido. En un acumulado de casos publicados entre 1976 y 2002^{2,5,8,15-19}, hubo 1,294 casos de niños con malrotación intestinal, de ellos 326 se acompañaron de volvulus en todas las edades, pero en el periodo neonatal sólo hubo 30^{8,20-26,28}. La serie de Berdon et al²³, fue de 77 casos de los cuales 59 sufrieron volvulus neonatal del intestino medio.

Esta complicación requiere laparotomía exploradora de urgencia. Sus manifestaciones aparecen súbitamente durante las dos primeras semanas de vida extrauterina; con vómito biliar^{14,24}, distensión abdominal y eventualmente evacuaciones con sangre^{21,25} de suma gravedad.

El diagnóstico en ocasiones debe hacerse sobre bases clínicas y con ellas se justifica la intervención quirúrgica. Para complementar el diagnóstico se requiere una radiografía simple de abdomen en la que suelen observarse escaso aire distal, dilatación gástrica y duodenal²⁶. Otro estudio consiste en introducir medio de contraste en el tubo digestivo proximal y observar ausencia del ligamento de Treitz, dilatación gástrica, engrosamiento de la pared duodenal y la "imagen en saca-corchos"²¹. El diagnóstico definitivo de malrotación y volvulus, se basa en una imagen de bloqueo²⁴, duodeno distendido, engrosamiento de la pared intestinal y líquido libre, a lo que contribuye un ultrasonograma²⁵. Estos estudios deben ser hechos por especialistas, lo que no siempre es posible en muchos hospitales donde gran número de urgencias abdominales se resuelven en turnos nocturnos. Algunos autores mencionan el signo del "remolino" como imagen que sugiere el volvulus¹. El sonograma Doppler es muy útil para la identificación temprana del problema²⁷.

La angiografía mesentérica muestra el signo del "poste de peluquero", imagen simulada por la arteria mesentérica superior y sus ramas.¹³ El diagnóstico prenatal es factible; la dilatación del tubo digestivo proximal y la presencia de calcificaciones lo sugiere³.

Estos pacientes deben ser operados tan luego se sospecha el diagnóstico, ya que la extensión de la necrosis varía, entre otros factores el tiempo que el intestino permanece torcido antes de la intervención²⁸. Las complicaciones de un volvulus varían desde un mínimo compromiso vascular si no es muy acentuado, hasta la necrosis y pérdida de tramos extensos de intestino delgado, que da lugar al

síndrome de intestino corto sintomático, en ocasiones incompatible con la vida^{29,30}. En este caso, debido a que el espacio intraaponeurótico no es expansible se producen congestión y edema muscular; disminución de la perfusión capilar e hipoxia; se inicia un círculo vicioso que empeora la hipoxia y que culmina con la necrosis intestinal. Además, disminuyen el gasto cardiaco, el flujo urinario y se desarrolla un estado de gravedad extrema³⁰ como en uno de nuestros pacientes.

Para corregir la complicación sin afectar la circulación esplácnica local, hay operaciones como el procedimiento de Ladd que es el más sencillo, hasta la reexploración y la resección de algún segmento con o sin la construcción de estomas, si el daño es extenso.

Si la situación del paciente es muy grave se puede recurrir al método denominado "parchar, drenar y esperar"³¹, pero si además existe un síndrome compartimental, debe colocarse un silo con malla protésica y recurrir a una segunda laparotomía a las 24 o 48 horas. Se sugiere la sala de terapia intensiva debido a que los niños sufren insuficiencia orgánica múltiple por fenómenos de isquemia-reperusión. Su respuesta orgánica sistémica y la interrupción temporal del flujo arterial a los tejidos blandos y los huesos debido a la hipertensión intraabdominal tiene un pronóstico grave que depende mucho del tiempo en que se instala la complicación y el momento es que se interviene quirúrgicamente. En el postoperatorio el siguiente indicador de gravedad es la extensión de intestino no recuperable: del 65%. La probabilidad de morir es cuando se pierde más del 75% del intestino³². Los pacientes operados oportunamente y que se recuperan de un volvulus sin daño aparente, quedan con problemas de la morbilidad, pues la corrección de la malrotación intestinal no se traduce necesariamente en recuperación total³³; pueden sufrir molestias crónicas como dolor abdominal y alteraciones irreversibles en la motilidad intestinal³⁴.

El volvulus perinatal tiene una tasa de morbilidad elevada y es potencialmente fatal. El diagnóstico oportuno y una operación de urgencia eficiente pueden impedir que un recién nacido con malrotación intestinal complicada pierda tramos de intestino delgado. Se llama la atención a los neonatólogos y pediatras para estar alerta cuando vean un recién nacido con distensión abdominal y vómito biliar sospechen la presencia de un volvulus perinatal, que se debe resolver a la brevedad posible, antes que aparezcan alteraciones graves^{10,25}.

REFERENCIAS

1. Pracros JP, Sann L, Genin G, Tran-Minh VA, Morin de Finfe CH, Foray P, Louis D. Ultrasound diagnosis of midgut volvulus: the "whirlpool" sign. *Pediatr Radiol* 1992;22:18-20.
2. Maxson RT, Franklin AP, Wagner WW. Malrotation in the older child: Surgical management, treatment, and outcome. *Am Surg* 1995;61:135-8.
3. Mercado MG, Bulas DI, Chandra R. Prenatal diagnosis and management of congenital volvulus. *Pediatr Radiol* 1993;23:601-2.
4. Crisera CA, Ginsburg HB, Gittes GK. Fetal midgut volvulus presenting at term. *J Pediatr Surg* 1999;34:1280-1.
5. Kealey WDC, McCallion WA, Brown S, Pott SR, Boston VE. Midgut volvulus in children. *Br J Surg* 1996;83:105-6.
6. Touloukian RJ, Smith GJ. Normal intestinal length in preterm infants. *J Pediatr Surg* 1983;18:344-8.
7. Burton EM, Strange ME, Pitts RM. Malrotation in twins: a rare occurrence. *Pediatr Radiol* 1994;23:603-4.
8. Ford EG, Senac OM, Srikanth MS, Weitzman JJ. Malrotation of the intestine in children. *Ann Surg* 1992;215:172-8.
9. Strouse PJ. Disorders of intestinal rotation and fixation ("malrotation"). *Pediatr Radiol* 2004;34:837-51.
10. Filston CH, Kirks RD. Malrotation. The ubiquitous anomaly. *J Pediatr Surg* 1981;16:614-21.
11. Nogami W, Weber T, Lemons AJ. Hydrops fetalis associated with midgut volvulus. *J Pediatr Surg* 1985;20:177-8.
12. Fukuya T, Brown PB, Lu CC. Midgut volvulus as a complication of intestinal malrotation in adults. *Dig Dis Sci* 1993;38:438-444.
13. Hayashi MH, Futagawa S, Uetani M, Yanagi T, Kurosaki N. Vascular compromise in chronic volvulus with midgut malrotation. *Pediatr Radiol* 1987;17:277-81.
14. Seashore JH, Touloukian RJ. Midgut volvulus. An ever-present threat. *Arch Adolesc Med* 1994;148:43-6.
15. Howell GC, Voza F, Shaw S, Robinson M, Srouji NM, Krasna I, Ziegler MM. Malrotation, malnutrition and ischemic bowel disease. *J Pediatr Surg* 1982;17:469-73.
16. Powell MD, Othersen BH, Smith CD. Malrotation of the intestine in children: The effect of age on presentation and therapy. *J Pediatr Surg* 1989;24:777-80.
17. Spigland N, Brandt LM, Yasbek S. Malrotation presenting beyond the neonatal period. *J Pediatr Surg* 1990;25:1139-42.
18. Schey LW, Donaldson SJ, Sty RJ. Malrotation of bowel: variable patterns with different surgical considerations *J Pediatr Surg* 1993;28:96-101.
19. Mehall RJ, Chandler CJ, Mehall LR, Jackson JR. Management of atypical intestinal malrotation. *J Pediatr Surg* 2002;37:1169-72.
20. Bonadio AW, Clarkson T, Naus J. The clinical features of children with malrotation of the intestine. *Pediatr Emerg Care* 1991;7:348-9.
21. Andrassy JR, Mahour H. Malrotation of the midgut in infants and children. *Arch Surg* 1981;116:158-60.
22. Stewart RD, Colodny LA, Daggett CW. Malrotation of the bowel in infants and children: A 15 year review. *Surgery* 1976;79:716-20.
23. Berdon EW, Baker DH, Bull S, Santulli VT. Midgut malrotation and volvulus. *Radiology* 1970;96:375-83.
24. Hayden KC, Boulden FT, Swischuk EL, Lobe ET. Sonographic demonstration of duodenal obstruction with midgut volvulus. *AJR* 1984;143:9-10.
25. Leonidas JC, Magid N, Soberman N, Glass TS. Midgut volvulus in infants: diagnosis with US. *Radiology* 1991;179:739-43.
26. Rescorla JF, Shedd JF, Grosfeld LJ, Vane WD, West WK. Anomalies of intestinal rotation in childhood: Analysis of 447 cases. *Surgery* 1990;108:710-16.
27. Okada T, Yoshida, Iwai J, Matsunaga T, et al. Pulsed doppler sonography for the diagnosis of strangulation in small bowel obstruction. *J Pediatr Surg* 2001;36:430-5.
28. Heemskerck J, Sie GH, Van den Naucker AM, Forget PP, Heinenman E, van Heurn LWE. Extreme short bowel syndrome in full term neonate-A case report. *J Pediatr Surg* 2003;38:1665-6.
29. Krasna I, Becker MJ, Schwartz D, Schneider K. Low molecular weight dextran and reexploration in the management of ischemic midgut-volvulus. *J Pediatr Surg* 1976;13:480-3.
30. Hoffman AM, Johnson LC, Moore T, Pearl HR. Management of catastrophic neonatal midgut volvulus with silo and second-look laparotomy. *J Pediatr Surg* 1992;10:1336-9.
31. Moore TC, NG CS, Fonkalsrud EW. Combination of "patch, drain and wait" and home total parenteral nutrition for midgut volvulus with massive ischemia/necrosis. *Pediatr Surg Int* 1997;12:208-10.
32. Messineo A, McMillan JH, Palder SB, Filler RM. Clinical factors affecting mortality in children with malrotation of the intestine. *J Pediatr Surg* 1992;27:1343-5.
33. Feitz R, Vos A. Malrotation: the postoperative period. *J Pediatr Surg* 1997;32:1322-4.
34. Stauffer UG, Herrman P. Comparison of late results in patients with corrected intestinal malrotation with and without fixation of the mesentery. *J Pediatr Surg* 1980; 15:9-12.

