

# Abuso sexual y asfixia traumática. Asociación excepcional predecible

DR. CARLOS BAEZA HERRERA,\* DR. LUIS MANUEL GARCÍA CABELLO,\*\*  
DR. GABRIEL GASPAR RAMÍREZ,\*\*\* DR. HELADIO M. NÁJERA GARDUÑO,\*\*\*\*  
DRA. MA. GUADALUPE FERNÁNDEZ CORTE,\*\*\*\*\*  
DR. ALBERTO FRANCISCO OÑATE AULLET<sup>1</sup>

## RESUMEN

En los últimos 12 años observamos 106 niños que sufrieron algún tipo de violencia sexual. Seleccionamos los de dos niñas quienes sufrieron asfixia traumática y abuso sexual. Estudiamos el curso clínico y su evolución. Denominamos este complejo clínico el "síndrome de la monta de la bestia" pues es consecuencia de la compresión súbita del tronco de las niñas por una persona más pesada en un intento de abusar sexualmente de ellas.

**Palabras clave:** Abuso sexual, trauma torácico, asfixia traumática, compresión.

## ABSTRACT

Out of 106 girls with genital injury caused by violent sexual abuse were seen over a 12 year period, we present two patients who suffered traumatic asphyxia as a consequence of sexual abuse. We present the clinical course and outcome. We called this association "ride of the beast", a syndrome caused by sudden compression by the body of an adult on the patient's thoracoabdominal region.

**Key words:** Thoracic trauma, sexual abuse, asphyxia, compression.

## INTRODUCCIÓN

El abuso sexual es el delito que debe distinguirse de otras formas de agresión, particularmente de la violación. En esta última, el ilícito es cometido por alguien ajeno a la víctima. De acuerdo con la forma en que se desarrolla esta agresión, en el evento median siempre factores tales como la violencia, la persuasión y la seducción. El abuso sexual es una forma brutal de abuso físico del menor; es más común entre los tres y siete años de edad y en las niñas, pero también se observa en los varones.<sup>1</sup> Las lesiones que se

han descrito son de lo más variadas, especialmente las genitales. Se han señalado magulladuras, laceraciones pequeñas, extensas, profundas y superficiales; rupturas del tabique rectovaginal y fistulas rectovaginales. Se las ha visto acompañadas de una gran cantidad de infecciones transmitidas, entre las que destacan la vulvovaginitis gonocócica, por *Clamidia tracomatis* y por *gardnerella*, sífilis, síndrome de inmunodeficiencia adquirida, papilomatosis genital, condiloma acuminado, herpes genital, candidiasis, tricomoniasis, hepatitis A y B, mononucleosis infecciosa, herpes simple tipo 2 y molusco contagioso entre otras.<sup>2</sup>

La asociación de lesiones extragenitales y abuso sexual es común, pero una expresión muy rara, tema de este trabajo, es la asociación del abuso a una lesión causada por compresión violenta y repentina del tórax y de la parte alta del abdomen. A este complejo sindromático se le denomina asfixia traumática.<sup>3</sup>

Se presentan dos casos inéditos de niñas víctimas de abuso sexual e intento de asfixia. Se relata el curso clínico y se discute el mecanismo fisiopatológico.

\* Profesor Titular del Curso de Cirugía UNAM. Jefe del Departamento de Cirugía General.

\*\* Médico Cirujano Adscrito.

\*\*\* Residente de Cirugía.

\*\*\*\* Profesor Adjunto. Hospital Pediátrico Moctezuma

\*\*\*\*\* Jefa de Enseñanza e Investigación.

<sup>1</sup> Exresidente. Hospital Pediátrico Peralvillo

Correspondencia: Dr. Carlos Baeza Herrera. Oriente 158 núm. 189 Col. Moctezuma. 2ª Secc. México 15500 DF. Tels: 5571-4057, 5571-4125.

Recibido: septiembre, 2000. Aceptado: abril, 2001.

## MATERIAL CLÍNICO

En un período de 12 años se observaron 106 casos de niñas menores de 15 años de edad. De éstas, presentamos dos casos en los que se asociaron la violencia sexual y la asfixia traumática.

### Caso 1

Niña de 11 meses de edad, procedente de medio socioeconómico pobre; familia desintegrada por disolución de un primer matrimonio de la madre, quien trabajaba para subsistir. La situación familiar se agravó por la aceptación de una nueva pareja por parte de la madre seis meses antes del inicio del problema; en ese tiempo las relaciones interfamiliares eran adecuadas. Sin embargo, a la madre le llamó la atención un día que la niña presentaba equimosis, petequias y enrojecimiento de la cara, base del cuello, cara anterior del tórax y hemorragia conjuntival; además, lesiones lineales eritematosas. La madre no encontró explicación a estas alteraciones, por lo que interrogó al padrastro, quien entró en contradicciones. La madre sospechó el problema y levantó un acta de denuncia ante el ministerio público. Después de las averiguaciones judiciales, el inculpado se declaró culpable, quedó confeso de tentativa de abuso sexual e infanticidio.

El padrastro relató que una vez que perpetró la agresión, intentó estrangular a la menor; no lo logró debido a que en ese momento la madre abría la puerta de la casa. Se practicó un examen ginecológico forense a la menor y no se encontraron evidencias que sugirieran penetración.

### Caso 2

Niña de ocho años de edad, de familia de medio socioeconómico pobre aparentemente integrada, pero que vivía en hacinamiento. Sus estudios escolares se interrumpieron en varias ocasiones.

La paciente había sufrido algunos intentos de agresión sexual de un primo de 14 años. La madre refiere que el día de la consumación del delito, dejó a la menor sola en su habitación. El agresor entró a la recámara y trató de persuadir y abusar sexualmente de la niña, quien empezó a gritar. El agresor, para no ser sorprendido en flagrancia, intentó callar los gri-

tos tapándole la boca pero, al no conseguirlo, trató de estrangularla. La menor logró liberarse y huir. Después relató a su madre lo ocurrido, quien de inmediato hizo la denuncia.

Se hizo un estudio clínico exhaustivo a la niña; se hallaron manchas equimóticas lineales en la cara anterior del cuello, producto del intento de estrangulamiento, hemorragia conjuntival bilateral, equimosis, petequias y enrojecimiento de la cara y cuello. No se encontraron otras lesiones. Los genitales estaban intactos. El individuo fue capturado y confesó su delito.

## DISCUSIÓN

De acuerdo con Loredo Abdalá y cols.<sup>2</sup> las variedades clínicas más conocidas y mejor estudiadas del maltrato al menor son: el abuso físico, el fenómeno de privación emocional y el abuso sexual. Este último es extraordinariamente común en todos los estratos sociales y se ha visto que una de cada cinco niñas y uno de cada siete niños de un país desarrollado, sufre lesión física consecutiva a este problema social.<sup>3,4</sup> Esto hace suponer que existe en los países como el nuestro, que se encuentran en vías de desarrollo, un gran número de casos similares no identificados por cada caso diagnosticado.

La identificación temprana del abuso sexual es una necesidad imperiosa, toda vez que en la medida que se desconozca la problemática, la víctima seguirá siendo presa fácil del agresor y la variedad y gravedad de las lesiones y sus consecuencias, por lo general lamentables, aumentarán. Sin embargo, el diagnóstico oportuno del fenómeno con frecuencia sufre tropiezos debido a que no sólo existen dificultades de tipo clínico sino también conductas irregulares por parte de médicos debidas en parte a supuesta ignorancia pero, también por indolencia, argumentando inconveniencias en confrontamientos con la familia, con el agresor y con el ministerio público. Esto no es raro y complica aún más las cosas, el que haya complicidad y en ocasiones complacencia de los progenitores, especialmente de las madres.

Evidencias clínicas tales como trastornos de conducta aunadas a ruptura y apertura anormal del himen, desgarros o pérdidas de la elasticidad, lesiones magnificadas por la aplicación de azul de toluidina,

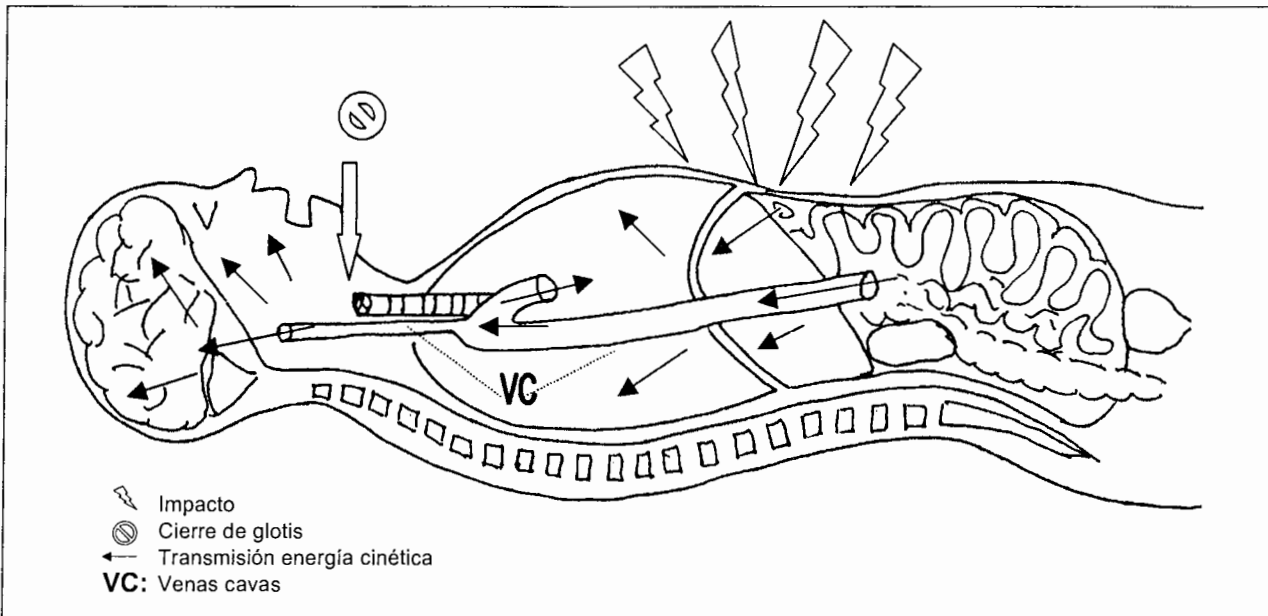


Figura 1. Esquema del fenómeno de aumento de la presión venosa por compresión de la parte alta del tronco.

cicatrices de heridas no recientes, sinequias vulvovaginales y algunos estudios quimicobacteriológicos positivos<sup>2,3</sup> son manifestaciones que deben hacer sospechar abuso sexual para que el paso siguiente sea la confirmación. El valor de los hallazgos durante la

inspección de la lesión son de trascendencia tal, que cuando la herida se localiza entre las 5 y 7 del reloj<sup>2</sup> o las heridas del himen son simétricas,<sup>4</sup> el diagnóstico de violencia sexual es evidente y el examen médico forense debe confirmarlo.<sup>6</sup>

Por otra parte, la asfixia traumática en los niños es muy rara; en nuestro país sólo existen informes aislados. El problema es consecuencia del aumento repentino de la presión de la vena cava debido a la enorme compresión del tórax o de la porción alta del tronco (figuras 1 y 2), que cuando alcanza su máximo y se mantiene en ese nivel por algunos segundos, causa petequias cervicofaciales, hemorragia subconjuntival y en ocasiones diplopia, confusión mental y microhemorragias cerebrales, edema y enrojecimiento facial, por lo que también se le denomina “máscara equimótica”. Estos fenómenos son característicos en los niños porque estando conscientes cuando el percance se desarrolla, hay oclusión automática de la glotis, lo que permite que la presión intracavitaria se perpetúe y que por algunas décimas de segundo, incrementa en varias veces su valor inicial. Esto puede llegar a causar contusión pulmonar y ruptura alveolar (figuras 3). Los accidentes automovilísticos son un ejemplo común<sup>7</sup> y en adultos aparece de manera masiva en tumultos.<sup>8</sup>

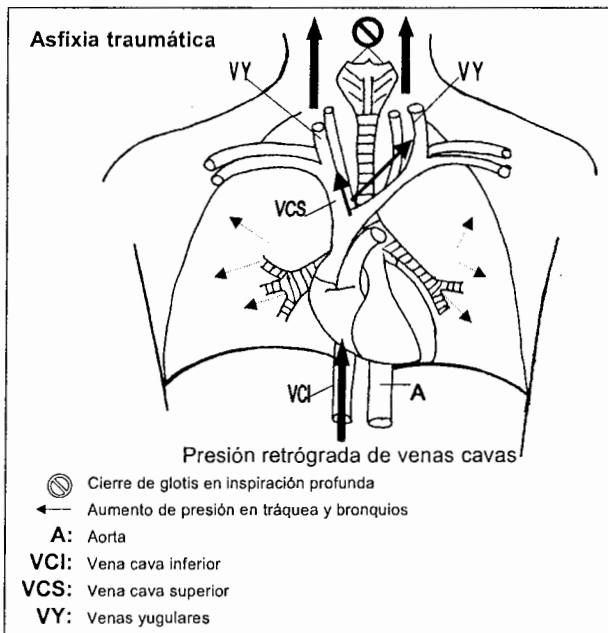
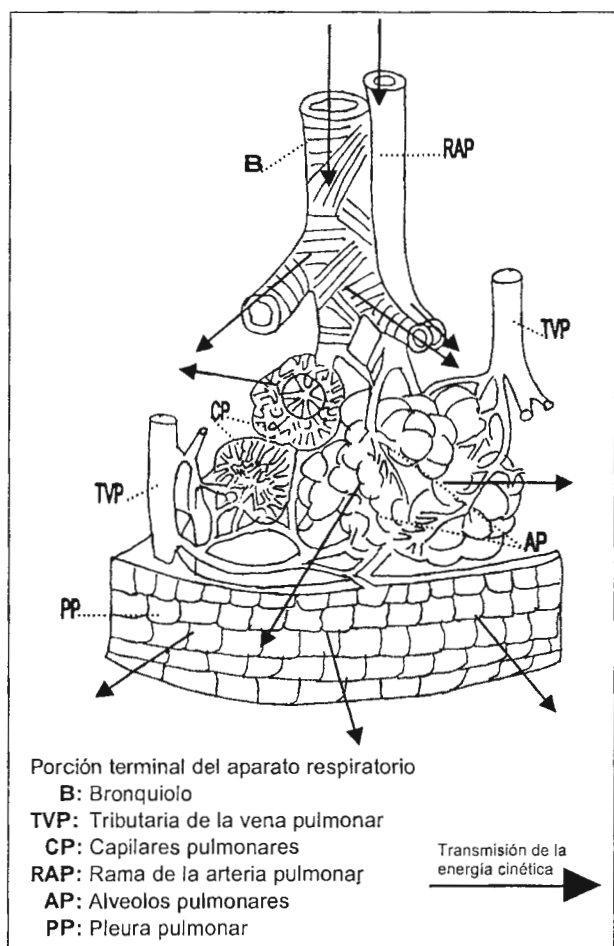


Figura 2. Eventos que suceden en la vena cava superior y otros grandes vasos venosos intratorácicos y cervicales.



**Figura 3.** Diagrama que muestra las vías aéreas superiores y la membrana alveolocapilar, revela como la presión intracavitaria excesiva afecta la función cardiopulmonar.

Entre las lesiones raras a las que se asocia la asfixia, se encuentran el síndrome SCIWORA,<sup>7</sup> la contusión y ruptura miocárdica,<sup>9</sup> el hemotímpano,<sup>10</sup> la proptosis<sup>11</sup> y la pérdida temporal o definitiva de la visión.<sup>12</sup>

Las lesiones extragenitales poco comunes asociadas al abuso sexual son las lesiones cervicales, estigmas de intentos de homicidio, como en el caso de los dos menores de este estudio.

En relación con el niño maltratado existen muchos síndromes descritos en forma casual o hilvanados de manera preconcebida que se han convertido en puntos de partida para la descripción clínica del maltrato al menor. Entre esos síndromes se destacan el de Münchhausen, Purchner, del niño sacudido, de

la oreja de latón,<sup>13</sup> etc., pero hasta donde pudimos investigar no se ha descrito la asociación de abuso sexual y asfixia traumática.

Esta asociación tiene una relación etiopatogénica congruente, pues se debe al excesivo peso de un adulto que oprime a otro de mucho menor peso; por ello proponemos que este complejo clínico se denomine "síndrome de la monta de la bestia". Su vigencia en la nomenclatura clínica del maltrato al menor dependerá de la aparición de casos nuevos. La explicación, además del peso del perpetrador, es que la víctima de manera espontánea y en su resistencia natural al ataque, ocluye la glotis, lo que permite que la hipertensión venosa cava transitoria, culmine en asfixia.

#### REFERENCIAS BIBLIOGRÁFICAS

- Loredo-Abdalá A, Barragán MM, Carbajal LR, Villaseñor JZ. Abuso sexual en la edad pediátrica: Consideraciones clínicas en siete casos. *Bol Med Hosp Infant Mex* 1988;45:173-8.
- Loredo-Abdalá A, Trejo JH, Bustos VV. Maltrato al menor. Consideraciones clínicas sobre maltrato físico, agresión sexual y privación emocional. *Gac Med Mex* 1999;135:611-20.
- Berkowitz DC. Pediatric abuse. *Emerg Med Clin North Am* 1995;13:333-8.
- Muram D. Genital tract injuries in the prepuberal child. *Pediatr Ann* 1986;15:616-20.
- Pokorny FS, Pokorny JW, Kramer W. Acute genital injury in the prepuberal girl. *Am J Obstet Gynecol* 1992;166:1461-6.
- Christian WC, Lavelle JM, De Jong AR, Loisele J. Forensic evidence findings in prepuberal victims of sexual assault. *Pediatrics* 2000;106:100-4.
- Baeza HC, García CLM, Velasco SL, Baeza HMS. Trauma grave por maltrato. *Panam J Trauma* 1995;5:39-46.
- De Angeles D, Schurr M, Birbaum M, Harms B. Traumatic asphyxia following stadium crowd surge: stadium factors affecting outcome. *WMJ* 1998;97:42-5.
- Rosato RM, Shapiro MJ, Keegan MJ, Connors RH, Minro CB. Cardiac injury complicating traumatic asphyxia. *J Trauma* 1991;31:1387-9.
- Yeong EK, Chen MT, Chu SH. Traumatic asphyxia. *Plast Reconstr Surg* 1994;93:739-44.
- Macnab AJ, Baldwin GA, McCormick AQ, Flodmark O. Proptosis and diplopia following traumatic asphyxia. *Ann Emerg Med* 1987;16:1289-90.
- Baldwin GA, Macnab AJ, McCormick AQ. Visual loss following traumatic asphyxia in children. *J Trauma* 1988;28:557-8.
- Baeza HC, Godoy EAH, García CHJL, Herrera PVA. Traumatic asphyxia in children. *Bol Med Hosp Infant Mex* 1997;54:379-82.