

Artículo original

Tratamiento del reflujo vesicoureteral primario mediante trigonoplastia vs reimplante tipo Cohen

Dr. Juan Osvaldo Cuevas Alpuche,* Dr. Jose Luis Olivera Vásquez,** Dr. Roberto Aguilar Anzures,**** Dra. Gabriela Almazán Bonora,***** Dr. Sergio Flores Hernández,***** Dr. Pedro Gutiérrez Castellón***

Resumen

Objetivos: Comparar la eficacia de la trigonoplastia versus reimplante Cohen para la corrección del reflujo vesicoureteral (RVU) primario en niños, y las complicaciones más frecuentes.

Material y métodos: Estudio retrospectivo, transversal, comparativo de controles históricos y analítico que incluyó los casos corregidos mediante trigonoplastia, entre enero de 1996 y diciembre de 2001 comparado con un grupo seleccionado de pacientes corregidos mediante la técnica Cohen entre 1990 y 1995. Se analizaron en todos los casos la edad al momento de la cirugía, el sexo, el grado del reflujo, la hidronefrosis, la nefropatía secundaria, la infección urinaria, las complicaciones relacionadas al procedimiento quirúrgico, el tiempo quirúrgico empleado y los días de estancia hospitalaria.

Resultados: Se incluyeron 42 pacientes (84 uréteres), con edades entre 1 mes y 10 años; cinco del sexo masculino y 37 femeninos. En 18 casos el RVU afectó a un solo lado y en 24 fue bilateral. Se identificaron cuatro casos (7 uréteres) de recidiva con la trigonoplastia. Con la técnica Cohen no hubo ningún caso de recidiva del RVU. En ningún caso se observó incremento del grado de hidronefrosis al detectado en la etapa preoperatoria con ninguna de las dos técnicas. La prueba de Fisher mostró una tendencia hacia la significancia estadística ($p=0.10$). No se presentó otro tipo de complicaciones en ambos grupos. El tiempo de seguimiento postoperatorio promedio para los pacientes con trigonoplastia fue de 38.2 meses. El tiempo quirúrgico promedio en la trigonoplastia fue de 62.3 minutos y de 81.19 minutos en el reimplante Cohen. Los días promedio de estancia intrahospitalaria en los pacientes con trigonoplastia fue de 1.8 días y para los de Cohen de 3.8 días. Una prueba T para muestras independientes mostró significancia estadística ($p < 0.05$).

Conclusiones: La técnica Cohen es superior a la trigonoplastia para la cura del RVU primario de grados IV y V. Para los reflujos grados I, II y III, ambos procedimientos quirúrgicos tienen similar eficacia y morbilidad, aunque la trigonoplastia tiene menor dificultad técnica, menor tiempo quirúrgico y menos días de estancia hospitalaria, por lo que puede considerarse mejor opción para casos seleccionados de reflujo de bajo grado.

Palabras clave: Técnica de Cohen, trigonoplastia, reflujo vesicoureteral, ureteroneocistostomía, Gil-Vernet.

Abstract

Objective: To compare the effectiveness of trigonoplasty versus Cohen reimplant for correction of primary RVU in children, and their complications.

Material and methods: Retrospective, cross-sectional, comparative of historical controls and analytical study including cases corrected by means of trigonoplasty, between January of 1996 and December of 2001 compared with a selected group of patients corrected by Cohen's technique between 1990 and 1995. Every case was analyzed according to age at the time of the surgery, sex, degree of the reflux, hydronephrosis, secondary nephropathy, urinary infection, complications related to the surgical procedure, surgical time used and days of hospitalization.

Results: Forty two patients were included (84 ureters), with ages between 1 month and 10 years; five were male and 37 female. In 18 cases RVU affected a single side and in 24 it was bilateral; four cases (7 ureters) of relapse with trigonoplasty were identified. With the Cohen's technique no case of relapse of RVU was seen. The degree of hydronephrosis did not increase in the preoperative stage with either of the techniques. No complications occurred in either groups. The average for postoperative follow-up of patients with trigonoplasty was of 38.2 months. The average surgical time for trigonoplasty was of 62.3 minutes and 81.19 minutes in the Cohen's technique. The average hospitalization days in patients with trigonoplasty was of 1.8 and 3.8 for patients operated with Cohen's technique.

Conclusions: Cohen's technique is better than trigonoplasty for the treatment of primary grades IV and V vesicoureteral reflux. For grades I, II and III reflux both surgical procedures are similar successful and have equal morbidity, but trigonoplasty requires less surgical time and hospital days. Thence it is the best option for these cases.

Key words: Cohen's technique, trigonoplasty, vesicoureteral reflux, ureteroneocystostomy, Gil-Vernet technique.

Introducción

El reflujo vesicoureteral congénito primario (RVUCP) es una de las patologías más frecuentes de la edad pediátrica. Se calcula que ocurre en 1.3% de la población general, por lo que constituye un problema de salud pública. Muchos casos no se descubren en edad temprana debido a que son asintomáticos, lo que propicia el daño de la función renal y secuelas deletéreas irreversibles; este problema es el responsable de la mayoría de los casos de insuficiencia renal crónica en niños y adultos¹⁻⁴.

Desde que Hodson observó la asociación entre el RVU y lesiones pielonefriticas⁵, surgió la necesidad de diseñar y desarrollar su tratamiento. Se han empleado múltiples técnicas quirúrgicas para la corrección de este padecimiento; las técnicas tipo Cohen y Politano-Leadbetter, a "cielo abierto", han sido las más eficaces y son el estándar de oro para otros procedimientos nuevos^{6,7}. Los porcentajes de eficacia del procedimiento de Politano-Leadbetter son de entre 90.4 y 96.7%⁸⁻¹⁰. Con la técnica de Cohen se obtiene entre el 97.8 a 98.3% de éxito para evitar el RVUCP⁹⁻¹¹. Sin embargo, estas técnicas no carecen del riesgo de complicaciones postoperatorias que puede alcanzar hasta el 21%⁵, pues requieren la apertura de la pared abdominal, de la vejiga, la desinserción ureteral y el reimplante ureteral a la vejiga, por esta razón se han empleado nuevos procedimientos menos invasivos, de menor riesgo y con porcentajes similares de éxito.

Los procedimientos endoscópicos que corrigen el reflujo vesicoureteral han despertado gran entusiasmo en los últimos años, en vista de su menor invasividad, baja morbilidad, menor costo y facilidad técnica. Por vía endoscópica, se deposita un material inerte e inabsorbible en el espacio entre las paredes del uréter y la vejiga, lo que aumenta la firmeza del piso vesical en el sitio de la inserción

ureteral y permite un mejor cierre y competencia antirreflujo. Sin embargo, estas variantes técnicas han mostrado grados variables de recidiva del reflujo entre el 4 y 30%¹²⁻²⁰ por absorción o migración de estos materiales y consecuentemente menor eficacia a largo plazo.

Gil-Vernet propuso y aplicó a un grupo de pacientes, una nueva técnica quirúrgica que denominó trigonoplastia, la cual permite aumentar la longitud del trayecto submucoso del uréter en la pared vesical, que tiene la enorme ventaja de no requerir la desinserción del uréter; esto disminuye la dificultad técnica y la posibilidad de complicaciones inherentes al procedimiento quirúrgico. El porcentaje de eficacia de este procedimiento fue de 94.7% en la serie de Gil-Vernet que incluyó 38 casos²¹. Otras series con el uso de esta técnica señalan porcentajes similares de eficacia, aun cuando el número de casos es bajo y no se comparan con otros procedimientos ya probados, por lo que no son concluyentes en cuanto a su utilidad real²²⁻²⁵.

En esta serie retrospectiva de casos operados en el INP con trigonoplastia, se pretende valorar los resultados a juzgar por su eficacia, el tiempo quirúrgico empleado y las complicaciones, comparado con un grupo histórico similar de pacientes tratados con la técnica de Cohen.

Material y métodos

Estudio retrospectivo, transversal, comparativo de controles históricos y analítico, efectuado en el Servicio de Urología del Instituto Nacional de Pediatría que incluyó los casos corregidos mediante trigonoplastia, entre enero de 1996 y diciembre de 2001.

Para el "control histórico", se seleccionó un grupo de pacientes operados con la técnica Cohen entre 1990 y 1995, de edades, sexos, lado y grado de reflujo comparables al grupo de casos con trigonoplastia.

En la etapa preoperatoria, se analizaron la edad al momento de la cirugía, el sexo, el grado del reflujo mediante cistouretrografía miccional (CUM); la severidad de la hidronefrosis a través de ultrasonido renal bilateral (USR); la afección a la función renal mediante gammagrama renal con dietilen triamino penta acético (GR-DTPA), química sanguínea (QS), CO₂ sérico y biometría hemática completa (BH); el control de la infección urinaria a través de examen general de orina (EGO) y urocultivo (UC); y las alteraciones de la coagulación con pruebas de coagulación sanguínea.

En el postoperatorio se registraron los resultados de QS, BH, EGO, UC y CUM. También se registraron las complica-

* Jefe del Servicio de Urología
 ** Cirujano Pediatra.
 *** Jefe del Depto. de Metodología en Investigación
 **** Cirujano Pediatra adscrito al Serv. de Urología
 ***** Residente de 3er. Año de Cirugía Pediátrica
 ***** Cirujano Pediatra.
 Instituto Nacional de Pediatría

Correspondencia: Dr. Juan O. Cuevas Alpuche. Puente de Piedra No. 150. Consultorio 708. Torre 2 (Médica Sur). Del. Tlalpan. Tel. Fax: 55 28 53 30 e-mail: drcuevas@hotmail.com
 Recibido: marzo, 2003. Aceptado: diciembre, 2003.

La versión completa de este artículo también está disponible en internet: www.revistasmedicasmexicanas.com.mx

ciones del procedimiento quirúrgico, el tiempo quirúrgico empleado y los días de estancia hospitalaria.

Definiciones operacionales

Reflujo vesicoureteral primario (RVUP). Ascenso de medio de contraste a la vía urinaria superior, durante la cistoureterografía miccional (CUM), en una vejiga no neurogénica. Se midió con la escala del I al V del International Reflux Study Group²⁶.

Hidronefrosis. Dilatación del sistema pielocalicial

Grados de hidronefrosis:

I: Complejo central con discreta separación de los bordes de la pelvis; grosor del parénquima renal normal.

II: Dilatación uniforme del sistema pielocalicial, fuera del contorno normal del seno renal con grosor del parénquima renal normal.

III: Dilatación acentuada de la pelvis y los cálices renales con parénquima renal adelgazado.

Se excluyeron de esta serie:

1. Pacientes con antecedentes de operaciones previas para tratamiento del RVU.
2. Pacientes con estudios o seguimiento incompletos.
3. Niños operados en otra Institución.
4. Pacientes con reflujo vesicoureteral secundario a otra patología (vejiga neurogénica, valvas uretrales posteriores, valvas uretrales anteriores, estenosis uretral o litiasis).
5. Niños con insuficiencia renal crónica

Técnica quirúrgica

La trigonoplastia descrita por Gil-Vernet²¹ consiste en un abordaje suprapúbico de la vejiga, con una incisión de su pared anterior; se identifica el trigono y se coloca un catéter en cada uretero a través del meato ureteral. Se hace una incisión horizontal sobre la mucosa vesical entre ambos orificios ureterales y se libera este epitelio de la capa muscular con disección roma en ambos bordes. (Figura 1). Posteriormente, se coloca un punto transflectivo polipropileno 4-0 que incluya toda la pared muscular y el borde medial del segmento ureteral distal de cada lado; se anuda y se produce tracción entre ambos extremos distales ureterales hacia la línea media. (Figura 2). Finalmente, se usa sutura continua de poliglaína 910, calibre 5-0 para aproximar la mucosa vesical y se cierra la pared vesical anterior con técnica convencional. En todos los casos se deja una sonda transuretral Nélaton durante 48 h. Después de tratar todos los casos con esta técnica les administraron dosis terapéuticas de

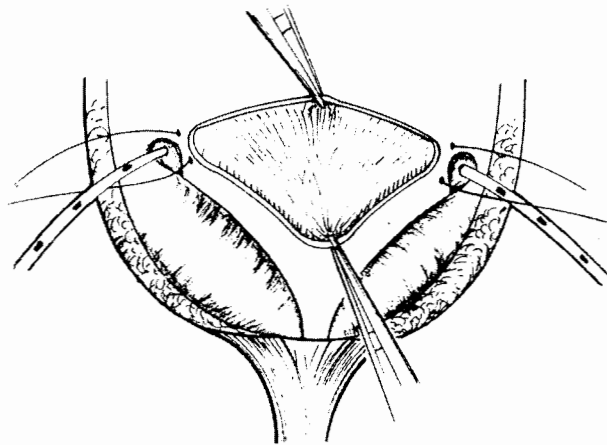


Figura 1. Esquema que ilustra el trigono vesical en una vista anteroposterior. Se indica el sitio de la referencia de ambos orificios ureterales con una tracción de prolene 4-0. Asimismo, se esquematiza el procedimiento de apertura de la mucosa vesical para la plicatura del músculo detrusor.

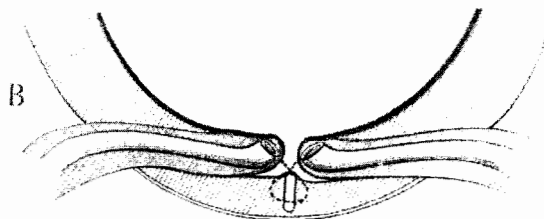
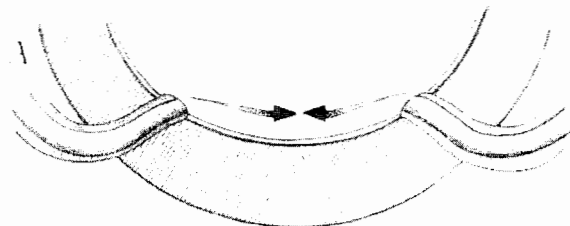


Figura 2. Esquema que ilustra el desplazamiento de los meatos ureterales por la tracción de sus extremos hacia la línea media logrados por el procedimiento de Gil-Vernet (trigonoplastia).

antimicrobianos específicos para gram negativos, una semana antes y dos después de la operación.

Resultados

Se incluyeron 42 pacientes (66 uréteres), con edades entre un mes y diez años; cinco niños y 37 niñas. En 18 casos el RVU afectó un solo lado (7 el derecho y 11 el izquierdo), y en 24 niños el RVU se presentó en ambos lados (Cuadro 1); siete ureteros mostraron reflujo grado V; 23, grado IV; 28, grado III; seis, grado II y dos grado I. En 30 casos se observó hidronefrosis grado II y en 20 grado I. En 21 pacientes (33 uréteres), se efectuó reimplante tipo Cohen y en otros 21 (33 uréteres), trigonoplastia tipo Gil-Vernet. (Cuadro 1). Hubo cuatro casos de recidiva con la trigonoplastia que incluyeron siete ureteros; en seis de los cuales el reflujo preoperatorio era grado IV y uno grado V. Con la técnica Cohen no hubo ningún caso de recidiva del RVU (Cuadro 2). En ninguno caso aumentó el grado de hidronefrosis que existía en la etapa preoperatoria. No ocurrió otro tipo de complicaciones en ambos grupos. El tiempo de seguimiento posoperatorio promedio para los pacientes de trigonoplastia fue de 38.2 meses (entre 60 y 15 meses). Para los de la técnica Cohen, fue de 98.1 meses (entre 120 y 75 meses). El tiempo quirúrgico promedio en la trigonoplastia fue de 62.3 minutos y de 81.19 minutos en el reimplante Cohen. Los días promedio de estancia intrahospitalaria para el grupo corregido con trigonoplastia fue de 1.8 días y para los de Cohen de 3.8 días.

Cuadro 1.

Grado de reflujo	No. de uréteres con reflujo
V	7
IV	23
III	28
II	6
I	2
Total	66

Cuadro 2.

Grado de reflujo	No. casos de recidiva con trigonoplastia	No. casos de recidiva con Cohen
IV	6	0
V	1	0
Total	7	0

Se comparó la presencia de complicaciones entre las dos técnicas utilizando la prueba exacta de Fisher. Hubo una $p = 0.10$, lo que habla de que hay una tendencia hacia la significancia estadística. En relación a los días de hospitali-

zación y tiempo quirúrgico, se utilizó una prueba de T para muestras independientes y en ambas se encontró significancia estadística con una $p < 0.05$.

Discusión

Las series publicadas con esta nueva técnica quirúrgica mencionan éxito similar a las técnicas convencionales de reimplante²²⁻²⁵ y aun cuando todas incluyen un número muy bajo de pacientes, no constituyen una buena referencia para el porcentaje de eficacia. Los resultados de nuestra serie no reproducen lo que señalan otros informes de la literatura internacional. Por lo tanto, la trigonoplastia propuesta por Gil-Vernet, que tiene mucho menor dificultad técnica y menores porcentajes de complicaciones, no se puede aplicar a todos los casos de reflujo vesicoureteral.

En nuestra serie hubo un porcentaje elevado de recidiva del RVU con la trigonoplastia de 21.2%; aunque no fue significativa por el número de casos, mostró tendencia hacia la significancia estadística con la prueba exacta de Fisher. Hay que destacar que aunque en los cuatro casos (7 uréteres) con recidiva, el reflujo inicial fue de grado más elevado que el de la recidiva, ostensiblemente menor, no debe menospreciarse la persistencia de la enfermedad aún de menor severidad, que continúa siendo un factor de riesgo de nefropatía. Esto debe considerarse como un fracaso de la técnica. Es evidente que en los grados mayores de reflujo, los resultados con la técnica de Cohen son superiores.

En los de bajo grado de RVU, hubo un índice elevado de éxitos, tanto para la resolución del reflujo (grados I, II y III) en todos los casos (100%) con la técnica de Gil-Vernet, similar a la de Cohen, como para el control de la infección urinaria. Esto tiene importancia si se toma en cuenta que el RVU es una enfermedad de consecuencias graves e irreversibles sobre la función renal, aún en reflujo de bajo grado o con infección asociada. En un estudio prospectivo del Southwest Pediatric Nephrology Study Group en niños menores de cinco años de edad con reflujo grados I, II y III y riñones normales, se observó el desarrollo de nuevas cicatrices renales en 16% de los niños que recibieron profilaxis antimicrobiana continua²⁷. Específicamente, en el RVU grado III, la respuesta al manejo conservador depende de la edad y el tipo uni o bilateral del reflujo, que disminuyen la probabilidad de resolución espontánea a medida que se incrementan estos factores²⁷.

Debido al tiempo quirúrgico promedio empleado en la trigonoplastia y los días de estancia hospitalaria, significativamente menores que con la técnica de Cohen ($p < 0.05$),

aquella es una intervención de gran valor para casos con RVU de grados menores. Una observación interesante en los resultados de esta serie es que por la menor dificultad técnica de la trigonoplastia que la técnica de Cohen, podría ser una mejor opción para aplicarla por vía laparoscópica, en casos seleccionados, a diferencia de otros procedimientos que implican mayor dificultad en su ejecución.

La mayoría de los informes de terapia endoscópica con polytetrafluoroethylene (Teflon) describen resultados favorables del RVU del 77.1% en promedio después de una sola inyección²⁷, por lo que posiblemente la trigonoplastia sería mejor opción en cuanto a eficacia en grados I, II y III de RVU¹²⁻²⁰.

Otras limitantes no investigadas en este protocolo pero que teóricamente mostrarían dificultad para su aplicación serían defectos estructurales asociados como ureterocele, doble sistema colector completo, vejiga neurogénica o divertículo paraureteral, por lo que no recomendamos su uso en estas circunstancias.

Conclusiones

Los resultados publicados con la trigonoplastia de Gil-Vernet para tratar el RVU no son reproducibles. La técnica Cohen es superior a la trigonoplastia para tratar el RVU primario de grados IV y V. En el RVU grados I, II y III, ambos procedimientos quirúrgicos tienen éxito similar y morbilidad semejante, aunque la trigonoplastia implica menor tiempo quirúrgico y días de estancia hospitalaria, por lo que puede ser la mejor opción sólo para los casos de menor severidad y sin defectos asociados.

REFERENCIAS BIBLIOGRÁFICAS

1. Steele B, De Maria J. A new perspective on the natural history of vesicoureteric reflux. *Pediatr* 1992;90:30-8.
2. Blane CE, DiPietro MA, Zerlin JM, Sedman AB, Bloom DA. Renal sonography is not a reliable screening examination for vesicoureteral reflux. *J Urol* 1993;150:752-5.
3. Leneghan D, Whitaker JG, Jensen F, Stephens FD. The natural history of reflux and long-term effects of reflux on the kidney. *J Urol* 1976;115:728-730.
4. King LR, Kazmi SO, Belman AB. The natural history of vesicoureteral reflux: Outcome of a trial of non-operative therapy. *Urol Clin North Am* 1974;1:441-53.
5. Ewalt D. Renal infection, abscess, and vesicoureteral reflux. Missouri, Mosby-Year Book, 1998;pp1609-710.
6. Ehrlich RM. Success of the transvesical advancement technique for vesicoureteral reflux. *J Urol* 1982;128:554-7.
7. Carpentier PJ, Bettink PJ, Hop WCJ, Schröder FH. Reflux- a retrospective study of ureteric reimplantation by the Politano-Leadbetter method and 100 by the Cohen technique. *Br J Urol* 1982;54:230.
8. Steffens L, Steffens J, Sohn M. Indications and results of Politano-Leadbetter antireflux plasty in 565 cases of ureterorenal surgery. *Urologe A* 1986;25 (6):354-7.
9. Duckett JW. Update on vesicoureteral reflux. Baltimore, AUA Update Series, 1993.
10. Politano VA. One hundred reimplantations and five years. *J Urol* 1963;90:696-701.
11. Kennelly MJ, Bloom DA, Ritchey M, Panzl AC. Outcome analysis of bilateral Cohen cross-trigonal ureteroneocystostomy. *Urology* 1995;46(3):393-5.
12. Kramer SA. Vesicoureteral reflux. Clinical Pediatric Urology. Third edition. Philadelphia, Pennsylvania: Kelalis P, King L. WB Saunders (Ed) 1992;pp441-99.
13. Brown S. Open versus endoscopic surgery in the treatment of vesicoureteral reflux. *J Urol* 1989;142:449-62.
14. Teixidor J, Alvarez A. Infecciones del aparato urinario: El reflujo vesicoureteral. En: Cirugía Pediátrica, Madrid; Díaz de Santos, 1994;pp444-81.
15. Rames RA, Aaronson YA. Migration of politef paste in the lung and brain following intravesical injection for the correction of reflux. *Pediatr Surg Int* 1991;6:239-42.
16. Leonard MP, Canning DA, Epstein JI, Gearhart JP, Jeffs RD. Local tissue reaction to the subureteral injection of glutaraldehyde cross-linked bovine collagen in humans. *J Urol* 1990;143:1209-12.
17. Frey P. Long-term histological results following glutaraldehyde cross-linked collagen injection into suburothelial space of the mini-pig-bladder. *Pediatr Surg Int* 1991;6:252-6.
18. Lackgren G, Wahlin N, Skoldenberg E, Stenberg A. Long-term followup of children treated with dextranomer-hyaluronic acid copolymer for vesicoureteral reflux. *J Urol* 2001;166 (5):1887-92.
19. Herz D, Hafez A, Bagli D, Capolicchio G, et al. Efficacy of endoscopic subureteral polydimethylsiloxane injection for treatment of vesicoureteral reflux in children: A North American Clinical Report. *J Urol* 2001;166 (5):1880-6.
20. Caldafone AA, Diamond DA. Long-term results of the endoscopic correction of vesicoureteral reflux in children using autologous chondrocytes. *J Urol* 2001;165 (6 Pt 2):2224-7.
21. Gil-Vernet JM. A new technique for surgical correction of vesicoureteral reflux. *J Urol* 1984;131:456-8.
22. Gennaro De M, Appetito C, Lais A, Talamo M, Capozza N, Caione P. Effectiveness of trigonoplasty to treat primary vesicoureteral reflux. *J Urol* 1991;146:636-8.
23. Cartwright PC, Snow BW, Mansfield JC, Hamilton BD. Percutaneous endoscopic trigonoplasty: a minimally invasive approach to correct vesicoureteral reflux. *J Urol* 1996;156:661-4.
24. Okamura K, Ono Y, Yamada Y, Kato T, Tsuji Y, Ohshima S, Miyake K. Endoscopic trigonoplasty for primary vesicoureteric reflux. *Br J Urol* 1995;75:390-4.
25. Okamura K, Yamada Y, Tsuji Y, Sakakibara T, Kondo A, Ono Y, Ohshima S, Miyake K. Endoscopic trigonoplasty in pediatric patients with primary vesicoureteral reflux: preliminary report. *J Urol* 1996;156:198-200.
26. Walker RD. Vesicoureteral Reflux. In: Adult and Pediatric Urology. Chicago, JY Gillenwater (Ed) 1987;pp1676-708.
27. Elder JS, Peters CA, Arant BS, Ewalt DH, Hawtrey CE, Hurwitz RS, et al. Pediatric vesicoureteral reflux guidelines panel summary report on the management of primary vesicoureteral reflux in children. *J Urol* 1997;157:1846-51.