

## Tratamiento estomatológico de los trastornos vesiculoampollosos. Síndrome de Lyell. Informe de un caso

Dr. Eduardo de la Teja Ángeles,\* Dra. Hilda Ceballos Hernández,\*\* Dr. Américo Durán Gutiérrez,\*\*\* Dra. Griselda Posadas Rojas\*\*\*\*

### RESUMEN

Se presenta un caso de Síndrome de Lyell (necrosis epidérmica tóxica) en un niño de nueve años que sufría crisis convulsivas como secuela de encefalitis viral, para las cuales había recibido anticonvulsivos. Tres días antes de la última dosis de éstos, le aparecieron lesiones epidérmicas faciales. El estomatólogo pediatra diseñó, elaboró, colocó y controló un nuevo dispositivo que permitiera fijar cánulas orogástricas y orotraqueales durante su tratamiento, sin necesidad de tocar la piel; además, este dispositivo permitió mantener abierta la boca del paciente para evitar movimientos excéntricos de la mandíbula. La experiencia de este caso mostró la utilidad de esta herramienta para apoyar el tratamiento de pacientes con problemas vesiculoampollosos; puede ser igualmente útil para los pacientes que sufren quemaduras de la cara de segundo y tercer grado; para quienes requieran la fijación de cánulas y sondas a fin de evitar el roce que producen con la piel facial. En esta forma se facilita la cicatrización de las lesiones cutáneas y se evitan infecciones de la piel y las mucosas.

**Palabras clave:** Necrosis epidérmica tóxica, enfermedades vesiculoampollosas, manifestaciones bucales, dispositivo, síndrome de Lyell.

### ABSTRACT

We present a case of Lyell's syndrome (toxic epidermal necrosis) in a nine year old boy who suffered convulsive seizures following a viral encephalitis and was being treated with anticonvulsants. Three days before the last dosis of these medications he developed facial epidermal lesions. The pediatric stomatologist was involved in the treatment of this patient by designing, manufacturing and placing a new device which permitted the fixation of orogastric and orotracheal cannulae during his treatment, thus precluding their contact with the skin. This device kept the patient's mouth open in order to avoid excentric mandibular movements. Our experience with this patient substantiated the usefulness of this tool for the treatment of patients with vesiculo-ampulous conditions. It may also be useful in patients with second and third degree facial burns; in any patient requiring the use of cannulae to avoid facial skin contact in order to expedite healing cutaneous lesions and to avoid skin and mucosal infections.

**Key words:** Toxic epidermal necrosis, vesiculo-ampulous conditions, oral lesions, device, Lyell's syndrome.

**E**l síndrome de Lyell es una enfermedad cutánea infrecuente, caracterizada por eritema epidérmico, necrosis superficial y erosiones cutáneas que pueden dejar cicatrices.<sup>1,2</sup> Se le conoce también como enfermedad exfoliativa generalizada, síndrome de la piel escaldada o necrólisis epidérmica tóxica (NET); es consecuencia de una afección más generalizada con cepas productoras de exfoliatina.

Pertenece al grupo de enfermedades que se caracterizan por lesiones vesiculoampollosas. Estos trastornos son de origen multifactorial y varían en su expresividad y tratamiento. Los trastornos vesiculoampollosos pueden ser sumamente agresivos con la piel y las mucosas; sus características clínicas, dificultan considerablemente la fijación de las cánulas y

\* Jefe de Servicio y Profesor Titular de la Especialidad en Estomatología Pediátrica

\*\* Adscrito al Servicio de Estomatología

\*\*\* Residente de segundo año

\*\*\*\* Residente de primer año del curso de Especialidad en Estomatología Pediátrica  
Instituto Nacional de Pediatría. Ciudad de México.

Correspondencia: Dr. Eduardo de la Teja Ángeles. Instituto Nacional de Pediatría. Insurgentes sur 3700-C Col. Insurgentes Cuicuilco. México 04530 D.F. email: edwar@prodigy.net  
Recibido: abril, 2005. Aceptado: junio, 2005.

La versión completa de este artículo también está disponible en internet: [www.revistasmedicasmexicanas.com.mx](http://www.revistasmedicasmexicanas.com.mx)

sondas orogástricas, orotraqueales, nasogástricas, nasotraqueales a la piel, sobre todo a la cara que causan lesiones debido a los componentes de las cintas adhesivas, que pueden dejar secuelas importantes por el roce excesivo, la dificultad de mantenerlas limpias y por el riesgo de infección. Se presenta un paciente con síndrome de Lyell en el que fue necesario que el Servicio de Estomatología diseñara y elaborara un dispositivo fijado a los dientes, para reducir al mínimo el contacto de estos dispositivos con la mucosa interna de la boca, con los labios y con la piel que permitiera fijar las cánulas necesarias.

En 1956, Alan Lyell describió el síndrome en pacientes que presentaron necrosis y desprendimiento de la epidermis, muy similar al síndrome de Stevens-Johnson. El síndrome de Lyell es el más grave entre los eritemas multiformes <sup>1</sup>. Ocurre usualmente en adultos entre 20 y 64 años de edad <sup>1,2,4</sup>. Se encuentra frecuentemente en pacientes con lupus eritematoso

sistémico, HIV+, y en receptores de trasplante de médula ósea <sup>2,3</sup> en 1.53 casos por millón al año.

La expresión dermatológica tóxica, o alérgica, varía desde un discreto exantema, un eritema multiforme menor, el síndrome de Stevens-Johnson, la eritrodermia, el síndrome de hipersensibilidad al dilantin, la miocarditis eosinofílica, hasta la necrólisis epidérmica toxica <sup>2</sup>

No se conoce la patogenia del síndrome de Lyell. <sup>3,5,6</sup> Se le ha asociado a trastornos de hipersensibilidad con lesiones que afectan fundamentalmente la capa de células basales de la epidermis. Este trastorno, frecuente en jóvenes y adultos, es causado por factores similares al de Stevens-Johnson, principalmente fármacos como las sulfas, la amoxicilina, el fenobarbital, la fenitoína, las butazonas y el alopuridol entre otros. <sup>4,6</sup> (Cuadro 1)

Clínicamente se caracteriza por vesículas y eritema multiforme o confluyente con dolor cutáneo, ausencia de lesiones en escarapela, que aparecen sú-

**Cuadro 1.** Casos de síndrome de Lyell causado por medicamentos

<i>Autores, lugar, año</i>	<i>Medicamento</i>	<i>Características de la muestra</i>
Waldman MA, Black DR, Callen JP. 2004, Louisville; USA	Vancomicina	Masculino, 77 años
Hmouda H, et al. 2004. Tunez	Estreptomizina	Femenino, 55 años (tuberculosis)
Salden M, Mortimer N, Chave T, 2004, Reino Unido	Lamotrigina	2 femeninos jóvenes
Lidwig C, Brinkmeier T, Frosch PJ, 2003, Netherlands	Aceclofenaco	Femenino 75 años
Melde SL, 2001, Texas, USA	Ofloxacina	Masculino, 75 años
Yang CH, Yang LJ, Jaing TH, Chan HL, 2000, Taiwan	Metotrexate y trimetoprim-sulfametoxazol	Masculino 15 años (LAL)
Halevi A, Ben Amitai D, Garty BZ, 2000, Israel	Acetaminofen	Femenino, 7 años
Urbanowski S, Gwiedzinski Z, Rybakowski J, 1995	Carbamacepina	Femenino, 50 años
Livasy CA, Kaplan AM, 1997, North Carolina, USA	Ciprofloxacino	Masculino de 50 años
Moshfeghi M, Mandler HD, 1993 Camden USA	Ciprofloxacino	Femenino 31 años, lupus eritematoso
Lohmeier K, Megahed M, Schulte KW, Stannigel H, Mayatepek E, H, 2005, Germany	Indeterminado	Prematuro de 27 semanas Schrotten gestacionales y 4 de vida
Najem JC, Raphael N, Ghanime G, Karam R, Tohme H, Moukarzei Z, Achy J, 2004 Beirut	Amoxicilina	Femenino joven

**Cuadro 2.** Características del aparato intraoral para fijación de cánulas

- Fácil y rápida elaboración.
- Que proporcione la mayor fijación posible y evite movimientos indeseados.
- Que contacte o roce lo menos posible con los tejidos orales (labios, encías y mucosa) por lo que debe ser ergonómico y con pulido de espejo.
- Que no permita que el paciente muerda la cánula, la obstruya o la desaloje.
- Que tenga la retención suficiente en las estructuras dentarias y al mismo tiempo pueda ser retirado fácil y rápidamente cuando sea necesario.

bitamente en forma generalizada en 24 a 48 h. Se acompaña además de fiebre, malestar, dolor cutáneo y eritema difuso de la piel; termina con el desprendimiento de la epidermis, incluyendo la utilizada para fijar las cánulas y las sondas. El desprendimiento de la piel que se produce con una suave presión tangencial (signo de Nikolsky) ocurre sólo en las zonas de eritema; las capas epidérmicas superficiales se separan de las profundas y aparece una vesícula <sup>7,8,10</sup>. La conjuntivitis y las lesiones de la mucosa bucal no son tan graves como en el síndrome de Stevens-Johnson. <sup>9,12,15</sup>. La curación tiene lugar en 14 días o más.

La necrosis epidérmica tóxica, puede complicarse con deshidratación grave, desequilibrio electrolítico, choque, infecciones secundarias localizadas y septicemia; también puede observarse caída de uñas y cabello.

**TRATAMIENTO**

La identificación del factor etiológico específico es esencial. Cuando es por un fármaco, debe suspen-

derse inmediatamente. El tratamiento es semejante al de los niños con quemaduras graves: aislamiento, hidratación, lavados, antibióticos y analgésicos sedantes. <sup>11,13,14,16</sup>.

**PRESENTACIÓN DEL CASO**

Niño de nueve años con antecedente de encefalitis viral, crisis convulsivas y tratamiento con anticonvulsionantes. La madre refiere que el problema se inició con fiebre de hasta 39°C, de difícil control con medidas generales y antipiréticos. Aparecieron exantema en el abdomen y en la espalda, máculas eritematosas; descamación, ampollas en plantas, palmas y en el dorso de ambas tibias. Tuvo dolor generalizado con aparición de úlceras y sangrado peribucal. Cuando ingresó al Instituto Nacional de Pediatría, mostraba ataque al estado general y exantema vasiculoampolloso generalizado, es decir, signos patognomónicos de necrosis epidérmica tóxica (síndrome de Lyell) y el signo de Nikolski. Fue valorado por los Servicios

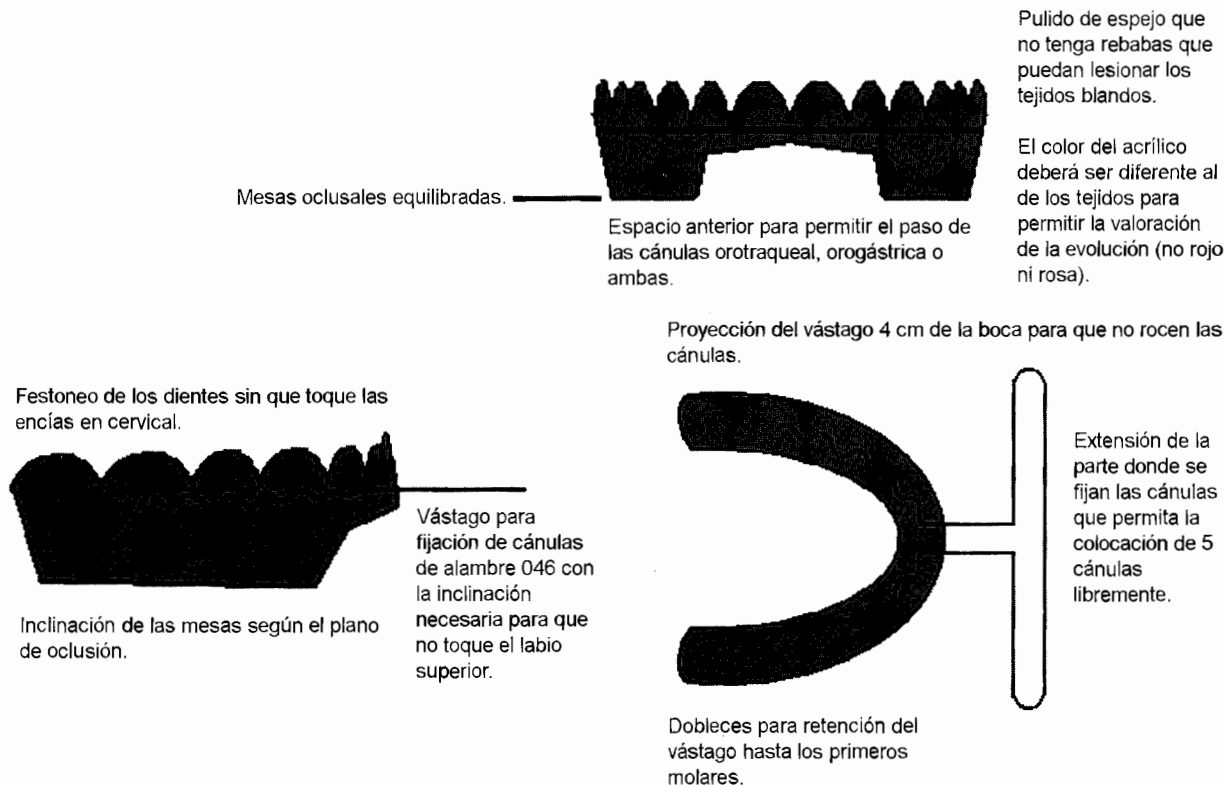


Figura 1. Especificaciones técnicas esquematizadas del dispositivo para intubación sin fijar las cánulas a la piel.

de Inmunología, Dermatología, Cirugía, Oftalmología. En la interconsulta con el estomatólogo se comentó la probabilidad de fijar las cánulas y sondas mediante sujeción a los dientes o a la encía. Debido al riesgo de este tipo de fijación se propuso diseñar un dispositivo apoyado en la dentadura, una guarda oclusal de acrílico con un vástago metálico con proyección extraoral y que permitiera la fijación de las cánulas (Figuras 1, 2). Se sedó al paciente con midazolam.

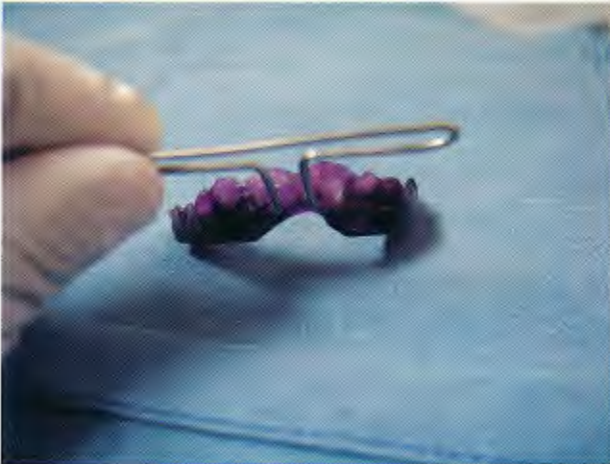

Figura 2. Vista clínica del aparato antes de la colocación.

Se tomó una impresión del maxilar con alginato y se obtuvo un modelo de yeso de la arcada superior, al cual se agregó una guarda con mesas oclusales a nivel de los molares para levantar la mordida y evitar el traumatismo de la lengua y los carrillos con los dientes y que además mantuviera la boca abierta. Se agregó un vástago de acero inoxidable de 0.40 pulgadas de diámetro con forma de "T" que se proyecta extraoralmente para permitir la fijación de las cánulas y las sondas. Se fijó con Ionómero de vidrio autopolimerizable y quedó en posición y función adecuadas (Figuras 3, 4 y 5). El control y seguimiento del dispositivo, queda a cargo del servicio de Estomatología.

En el quirófano y bajo anestesia general, se efectuó aseo quirúrgico, colocación de catéter y aseo de la cavidad bucal con agua estéril retirando costras y restos de alimentos. Cinco días después de la evolución satisfactoria del paciente, se extubó y se retiró el dispositivo intraoral para la fijación de cánulas. Al si-

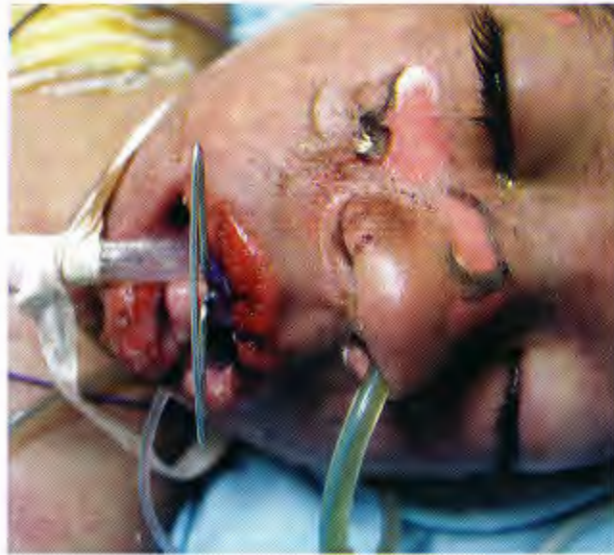

Figura 3. Fijación del aparato. Nótese la fijación poco eficiente que tiene alrededor del cuello.

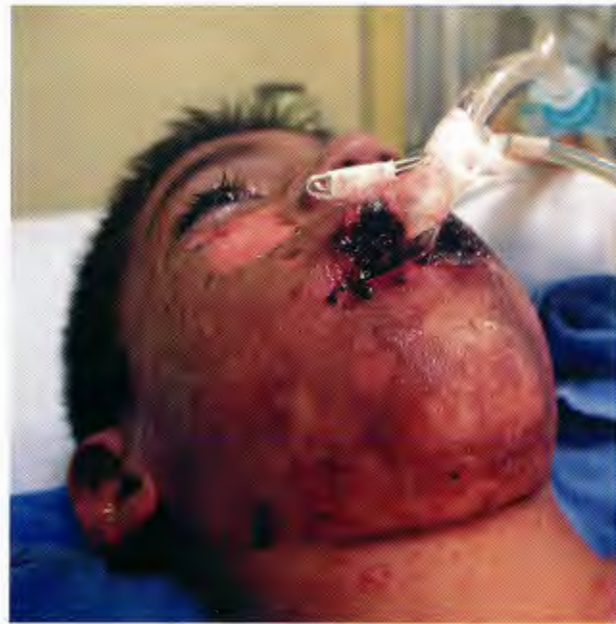
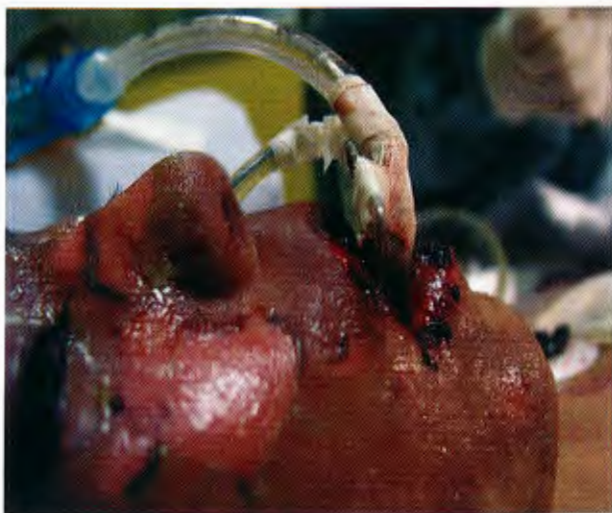
Figura 4. Fijación de las cánulas al dispositivo intraoral.

guiente día el paciente egresa y se le dio cita para rehabilitación bucal y seguimiento.

Durante toda la estancia intrahospitalaria el paciente fue monitoreado por el Servicio de Estomatología para asegurar que el aparato se encontraba en adecuada posición y función.





**Figura 5.** Vista lateral de las cánulas fijadas, nasogástrica, orotraqueal y orogástrica, sin tocar la piel y evitando su descamación.

## DISCUSIÓN

El Servicio de Estomatología del INP, recibe interconsultas para resolver problemas estomatológicos de niños con diversos padecimientos. Se tratan los procesos de caries, las infecciones periodontales, mucositis, hemorragias, y otras patologías bucales.

La experiencia obtenida en este caso proporciona una herramienta útil para el tratamiento de urgencias de pacientes con problemas vesículo ampollosos, de quemaduras de segundo y tercer grado, que requieren la fijación de cánulas y sondas para evitar el roce de éstas en las áreas afectadas, así como para facilitar la cicatrización, evitar la infección y para proteger la piel o las mucosas sobre todo de la cara y de la cavidad bucal. (Cuadro 3)

El diagnóstico diferencial entre los síndromes de Lyell y de Stevens-Johnson es que la conjuntivitis y la mucositis no son tan severas en el síndrome de Lyell. En este paciente las mucosas se encontraban sanas con buena coloración e hidratación, sólo mostraba sangrado en las fisuras de la unión mucoepitelial de los labios; no había mucositis. Esta experiencia sugiere que el dispositivo estará indicado en niños y adolescentes cuya dentición permita colocar el aparato, que debe apoyarse en los dientes. En algunos casos la dentición mixta ya sea por la erupción de los dientes permanentes o por la exfoliación natural de los dientes temporales puede interferir con la colocación y retención de aparato.

## Indicación

1. Pacientes con lesiones en piel de la cara que hace imposible la fijación de cánulas por los medios convencionales.

**Cuadro 3.** Lesiones vesículo-erosivas y ulcerativas

<i>Agudas</i>	<i>Crónicas</i>
Úlceras traumáticas	Liquen plano erosivo
Estomatitis aftosa	Carcinoma escamoso celular
Herpes labial recurrente	Pénfigo cicatricial (de la membrana mucosa)
Estomatitis herpética primaria	Granuloma traumático
Varicela	Lupus eritematoso
Gingivitis úlcero necrosante aguda	Pénfigo vulgar
Quemaduras de la mucosa	Infecciones micóticas profundas
Herpes intraoral recurrente	Tuberculosis
Reacciones alérgicas	Sarcoidosis
Eritema multiforme	Epidermólisis bullosa
Herpangina	Pyoestomatitis vegetans
Herpes zoster	Granulomatosis de Wegener
Enfermedad de mano-pie y boca	Granuloma letal de la línea media
Sialometaplasia necrotizante	Noma (cancrum oris)
Necrosis anestésica	Sífilis terciaria
Sífilis primaria	
Síndrome de Behcet	
Necrólisis epidérmica tóxica	

**Contraindicación:**

1. Imposibilidad para fijar el acrílico en la arcada superior. Debido a que este aparato debe ir dentoso-portado.

**REFERENCIAS BIBLIOGRÁFICAS**

1. Becker DS. Toxic epidermal necrosis. *Lancet* 1998;351:1417-20.
2. Bygum A, Waarst JG, Krogsboll SB. Acetaminophen-induced toxic epidermal necrolysis in a child. *Pediatric Dermatology* 2004;21(3):236-8.
3. Frias AG, Hierro Orozco HS. Farmacodermias causadas por anticonvulsivantes. *Rev Mex Derm* 2000;44 (6):286-89.
4. Breathnach SM, Philips WG. Epidemiology of Bullous Drug Eruptions. *Clinics in Dermatology* 1993;11(4):441-7.
5. Lyell A. Drug-induced toxic epidermal necrolysis I. An overview. *Clinics in Dermatology* 1993;11(4):491-2.
6. Roujeau JC. Drug-Induced Toxic Epidermal Necrolysis II. Current Aspects. *Clinics in Dermatology* 1993;11(4):493-500.
7. Laskaris Rocco A, Satriano. Drug-Induced Blistering Oral Lesions. *Clinics in Dermatology* 1993;11(4):545-50.
8. Halevi A, Ben-Amitai D, Garty BZ. Toxic epidermal necrolysis associated with acetaminophen ingestion. *Pharmacother* 2000;34(1):32-4.
9. Stewart MG, Duncan NO. Head and neck manifestations of erythema multiforme in children. 3<sup>rd</sup> ed. Franklin DJ, Friedman EM, Sulek M. *Otolaryngol Head Neck Surg* 1994;11:236-42.
10. Ossoff R, Giunta JL. The staphylococcal scalded-skin syndrome versus erythema multiforme. *Oral Surg Oral Med Oral Pathol* 1975;40(1):126-9.
11. Fisher TW, Bauer HI, Graefe T, Barta U. Erythema multiforme-like drug eruption with oral involvement after intake of leflunomide. *Dermatology* 2003;207(4):386-9
12. Schmidt-Westhausen A, Grunewald T, Reichart PA, Pohle HD. Oral manifestation of toxic epidermal necrolysis (TEN) in patients with AIDS: report of five cases. *Oral Dis* 1998;4(2):90-4
13. Murphy JT, Purdue GF, Hunt JL. Toxic epidermal necrolysis. *J Burn Care Rehabil* 1997;18(5):417-20.
14. Shultz JT, Steridan RL, Ryan CM. A 10 years experience with toxic epidermal necrolysis *J Burn Care Rehabil* 2000;21(3):199-204.
15. Darmstadt GL. La Piel. Trastornos vesiculo-ampollosos. En: Nelson Tratado de Pediatría. 16 ed McGraw-Hill 2002;pp 2164-5.
16. Martínez ML, Ruiz Maldonado R. Dermatitis frecuentes. En: Garduño EA. Pediatría Médica. Instituto Nacional de Pediatría. Ed. Trillas 200; p305

**Consulte *Acta Pediátrica de México* en Internet:**

[www.imbiomed.com.mx](http://www.imbiomed.com.mx)  
[www.actapediatrmex.entornomedico.org](http://www.actapediatrmex.entornomedico.org)  
[www.intramed.net](http://www.intramed.net)

E-mail:

[actapediatrmex@entornomedico.org](mailto:actapediatrmex@entornomedico.org)