

## Anorrectoplastia sagital posterior. Presentación de un caso complejo

Dr. Jorge E. Gallego Grijalva,\* Dr. Rafael Alvarado García,\*\* Dr. Pedro S. Jiménez Urueta,\* Dr. Adrian Portillo J.\*\*

### RESUMEN

La fístula en "H" para la reparación de malformaciones anorrectales, es resultado la mayor parte de las veces de una técnica quirúrgica deficiente. Presentamos un paciente que se estudió en forma tardía para reparar una fístula iatrogénica de 13 años de evolución. Se describen su evolución, el abordaje terapéutico y los aspectos quirúrgicos sobresalientes. Las malformaciones anorrectales deben ser operadas en hospitales de concentración por cirujanos capacitados para obtener buenos resultados.

**Palabras clave:** Malformación anorrectal, fístula en "H", abordaje sagital posterior.

### ABSTRACT

The "H" fistula to repair anorectal malformations is resorted to in cases of a previous erroneous surgical technique. We present the case of a patient seen 13 years after his first surgery which resulted in a iatrogenic rectourethral fistula. The therapeutic approach, the outcome, and the most important surgical aspects are discussed. Anorectal malformations must be operated in third level hospitals by specialized surgeons with proper training.

**Key words:** Anorectal malformation, "H" fistula, sagittal posterior approach.

La fístula en "H" entre la uretra y el recto es una variante que rara vez se presenta en forma congénita<sup>1</sup>. Generalmente es resultado de una cirugía perineal incorrecta, por desconocimiento de una técnica operatoria adecuada en un intento de reparar una malformación anorrectal en el recién nacido, o por falta de experiencia en el manejo de este tipo de pacientes<sup>2</sup>. La persistencia de una fístula rectouretral después de una anoplastia puede ser parte de la anomalía que el cirujano no reconoció al momento de la cirugía; o puede ser iatrogénica, producida por una lesión uretral.

El presente caso es un paciente que estudiamos trece años después de haber sido operado. Tenía una fístula rectouretral. Se describen su evolución, los estudios

para su correcto diagnóstico, el abordaje quirúrgico y la importancia de un manejo adecuado.

### PRESENTACIÓN DEL CASO

Niño de 14 años de edad, operado en un hospital de segundo nivel, antes del año de edad, para corrección de una malformación anorrectal. La operación fue una anorrectoplastia sagital posterior. Desconocemos cual fue el seguimiento postoperatorio en el hospital de origen.

Acudió a nuestro servicio por tener evacuaciones intestinales mezcladas con orina, salida de materia fecal por la uretra e incontinencia renal. Examen físico. La musculatura perineal era de buena calidad; sin embargo, el ano tenía una zona anterior; al tacto rectal, era amplio, sin sensibilidad, ni tono muscular. Los genitales externos eran normales.

Una uretrocistografía mostró paso del medio de contraste al recto. Una endoscopia mostró una fístula entre la uretra bulbar y el recto. Se observó una fístula en el recto a tres centímetros del margen anal, que comunicaba con la uretra. Una sonda que se colocó en la uretra, podía salir por el recto (Fig. 1)

Se usó la vía sagital posterior para realizar una anorrectoplastia. Se accedió a través de la línea media

\* Médico adscrito del Servicio de Cirugía Pediátrica

\*\* Médico Residente del Servicio de Cirugía Pediátrica  
Servicio de Cirugía Pediátrica. Centro Médico Nacional "20 de Noviembre" ISSSTE

Correspondencia: Dr. Jorge E. Gallego Grijalva. CMN 20 de Noviembre ISSSTE. Félix Cuevas 540. Col. del Valle. México 03100 D.F.

Recibido: septiembre, 2004. Aceptado: diciembre, 2004.

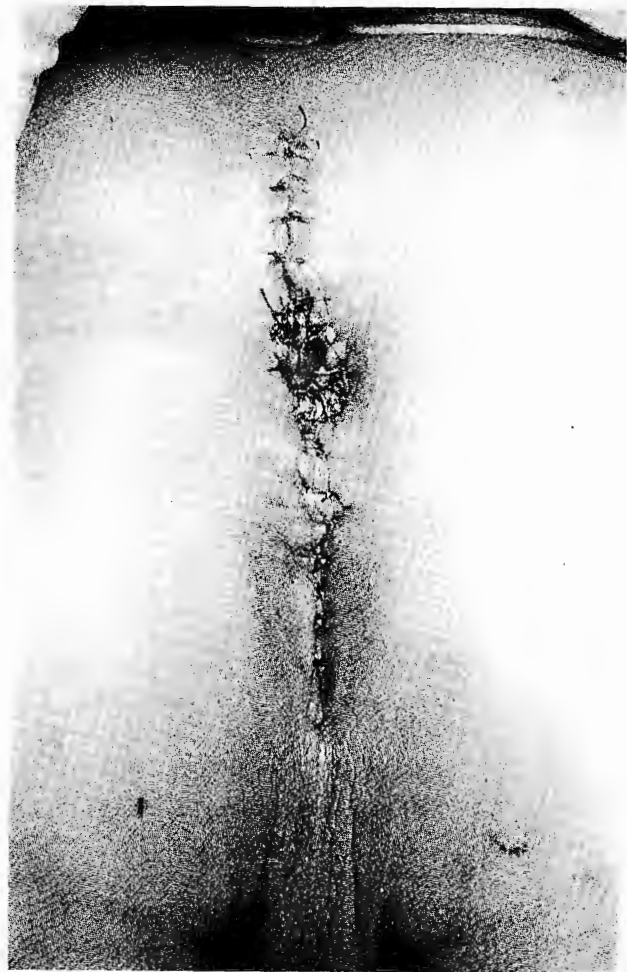La versión completa de este artículo también está disponible en internet: [www.revistasmedicasmexicanas.com.mx](http://www.revistasmedicasmexicanas.com.mx)



**Figura 1 a.** Aspecto pre y postquirúrgico de la región anal.

por planos, y se incidió el complejo muscular. Mediante electroestimulación se distinguieron las fibras musculares transversales de las sagitales y se determinó el área del ano anatómico.

Se localizó el recto; se colocaron riendas para mantener una tensión simétrica de esta estructura durante su disección. El recto mostraba una dilatación



**Figura 1 b**

moderada y tenía una pared común con la uretra; en la pared anterior se localizó la fístula rectouretral, se cerró con puntos separados y se dejó una sonda de Foley. Debido a la posición anómala de la uretra, se retrajo hacia su posición anatómica cuando se la liberó, lo que dificultó la colocación de una sonda uretral. Se separaron las estructuras anatómicas y se les recolocó

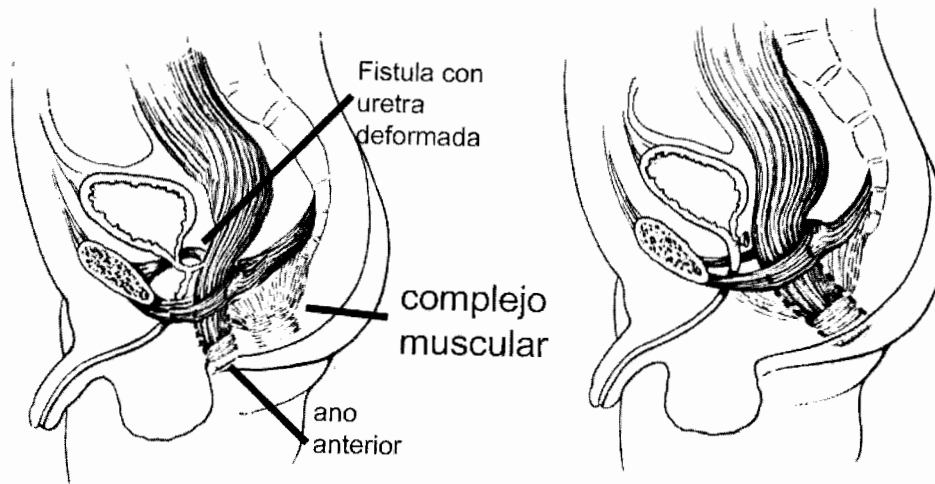


Figura 2. Esquema de la complicación anorectal con la fistula y el ano anterior. La segunda imagen muestra la anatomía restaurada.

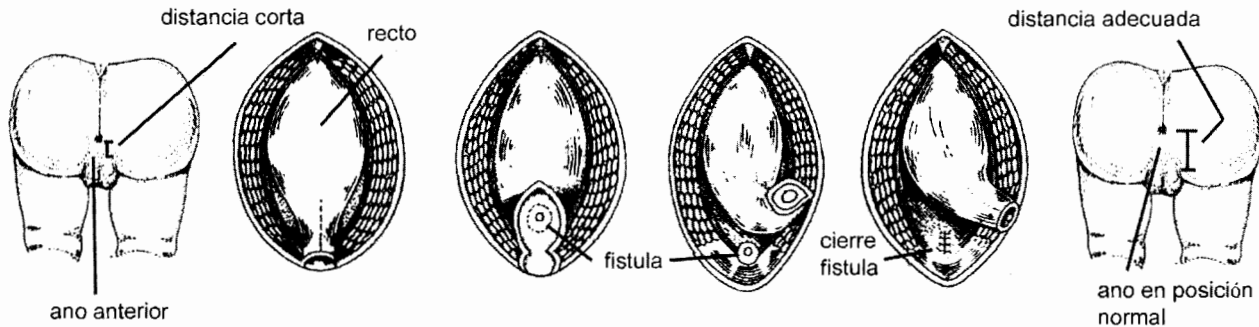


Figura 3. Procedimiento quirúrgico por pasos. Disección del recto; cierre de la fistula y anoplastia.

en el sitio que les correspondía. La electroestimulación del complejo muscular y el esfínter externo, permitieron la reconstrucción de la región y la realización de la anoplastia. La uretra quedó separada de la pared común que tenía con el recto. (Figuras 2 y 3)

No se realizó colostomía derivativa. Se mantuvo en ayuno al paciente por diez días, con alimentación parenteral y férula uretral. Se retiró la férula y se inició la alimentación por vía oral. No hubo complicaciones. Actualmente el paciente tiene continencia normal: puede retener las evacuaciones; no requiere medicamentos ni enemas para mantenerse limpio; el tono del esfínter anal es bueno y tiene mejor sensibilidad en la zona. Su evolución ha sido satisfactoria: evacuaciones espontáneas sin manchado, sin presencia de nuevas fistulas después de 15 meses de seguimiento.

### DISCUSIÓN

Las fistulas rectouretrales iatrogénicas y su tratamiento son una causa importante de morbilidad en pacientes con malformación anorrectal. Se han descrito múltiples abordajes para la reparación de estas fistulas, pero el sagital posterior propuesto por Peña<sup>3</sup> en los años 80 del siglo XX, es la técnica de elección en casos de malformaciones anorrectales y en la reparación de complicaciones quirúrgicas, como la del presente caso. Esta técnica permite, localizar la fistula y la colocación anatómica correcta del ano-recto<sup>4-6</sup>.

Los objetivos quirúrgicos en una malformación anorrectal con fistula son: 1) separar las vías urinaria y fecal; 2) evitar una lesión uretral; 3) preservar la continencia urinaria y fecal<sup>7</sup>. Se debe realizar una derivación intestinal temporal.

Para disminuir la morbilidad de estos pacientes primeramente es necesario una preparación del intestino, para evitar una colostomía. Haber hecho una colostomía en este paciente en su primera operación, provocó múltiples complicaciones: prolapso, retracción de los estomas, dehiscencia de la herida, escoriación de la piel, obstrucción intestinal, ulceración y sangrado del estoma. Diversas series muestran que los porcentajes de complicación van desde 28 hasta 74%<sup>8-10</sup>.

El segundo aspecto de importancia es la preservación de la continencia fecal, que en este caso no se hizo en su primera cirugía, ya que se dejó el recto fuera del complejo muscular, lo que no permitió que el paciente lograra el control sobre sus evacuaciones a pesar de que la anatomía de la región era favorable. Este aspecto al parecer trivial, adquiere importancia fundamental en la vida de un individuo. La posición anterior del ano, con el antecedente de incontinencia y la falta de tono del esfínter indicaban que el recto se hallaba fuera del complejo muscular. Esto fue corroborado mediante la electroestimulación, lo que permitió la delimitación del esfínter anal y el embudo muscular. La tendencia a la desaparición de la continencia en la adolescencia<sup>11,12</sup>, aun con la innervación intestinal deficiente en esta patología<sup>13,14</sup>, no ocurrió en nuestro paciente, dada la colocación del recto fuera del complejo muscular.

El tercer aspecto son las lesiones urológicas, que en su mayoría pueden preverse. Tanto en malformaciones sin fístula como en malformaciones anorrectales complejas, la vía urinaria y la fecal están íntimamente ligadas debido a su origen embriológico común. Si se toma en cuenta que el intestino primitivo y el seno urogenital, pueden sufrir alteraciones durante su desarrollo, pueden resultar afectadas simultáneamente<sup>5,7</sup>. La colocación de una férula uretral, el cierre adecuado de la fístula, la búsqueda intencionada de ésta en caso de no ser permeable, evitar que las líneas de sutura estén en contacto y la colocación anatómica correcta de las estructuras involucradas, disminuyen considerablemente el riesgo de la formación de fístulas.

Un cuarto aspecto importante del tratamiento integral de pacientes sometidos a reparación tardía de las vías urinaria y fecal, es el apoyo psicológico que deben recibir. Para que logren un mejor nivel de vida

debe dárseles la mayor atención en la rehabilitación de la continencia postoperatoria; debe entrenárseles para el control de esfínter y recibir terapia de retroalimentación<sup>6,15</sup>.

Los casos con malformaciones de las características descritas que se someten a una reintervención, no obtienen resultados tan favorables como los de niños operados oportunamente en una sola ocasión. Las limitaciones o indicaciones para derivar a estos pacientes tienen relación con la capacidad del cirujano y además con tener la infraestructura adecuada para el manejo multidisciplinario que se requiere para estos problemas. Los pacientes con malformaciones anorrectales deben de ser operados en hospitales de concentración por cirujanos capacitados en este tipo de cirugía, para evitar las complicaciones que tuvo el caso descrito.

#### REFERENCIAS BIBLIOGRÁFICAS

1. Stephens FD, Donnellan WL. "H" type urethroanal fistula. *J Pediatr Surg* 1977;12(3):95-102
2. Kulshrestha S, Kulshrestha M. Posterior sagittal approach for repair of recto-urethral fistula occurring after perineal surgery for imperforated anus at birth. *J Pediatr Surg* 2000;35(8):1155-60
3. Peña A, Hong A. Advances in management of anorectal malformations. *Am J Surg* 2000;189(5):370-6
4. Nakayama DK, Templeton JM, Zeigler MM. Complications of posterior sagittal anorectoplasty. *J Pediatr Surg* 1986;21(5):488-92.
5. Liem NT, Hau BD. Long-term follow-up results of the treatment of high and intermediate anorectal malformations using a modified technique of posterior sagittal anorectoplasty. *Eur J Pediatr Surg* 2001;11:242-5
6. Tsuji H, Okada A. Follow up studies of anorectal malformations after posterior sagittal anorectoplasty. *J Pediatr Surg* 2002;37(11):1529-33
7. Hong AR, Acuña MF, Peña A, Chaves L, Rodríguez G. Urologic injuries associated with repair of anorectal malformations in male patients. *J Pediatr Surg* 2002;37(3): 339-44
8. Al-Salem AH, Grant C, Khawaja S. Colostomy complications in infants and children. *Int Surg* 1992;77(2):164-6
9. Nour S, Beck J, Stringer MD. Colostomy complications in infants and children. *Ann Coll Surg Engl* 1996;78(6):526-30
10. Patwardhan N, Kiely EM. Colostomy for anorectal anomalies: high incidence of complications. *J Pediatr Surg* 2001;36(5):795-8
11. Holschneider AM, Jesch NK. Surgical methods for anorectal malformations from Rehbein to Peña – Critical assessment of score systems and proposal for a new classification. *Eur J Pediatr Surg* 2002;12:73-82
12. Rintala RJ, Lindahl HG. Fecal continence in patients having undergone posterior sagittal anorectoplasty procedure for high

- anorectal malformation improves at adolescence, as constipation disappears. *J Pediatr Surg* 2001;36(8):1218-21
13. Yuan ZW, Lui VCH, Tam PKH. Deficient motor innervation of the sphincter mechanism in fetal rats with anorectal malformation: a quantitative study by fluorogold retrograde tracing. *J Pediatr Surg* 2003;38(9):1383-8
  14. Kayaba H, Hebiguchi T. Evaluation of anorectal function of children with anorectal malformation using fecoflowmetry. *J Pediatr Surg* 2002;37(4):623-8
  15. Bai Y, Yuan Z. Quality of life for children with fecal incontinence after surgically corrected anorectal malformation. *J Pediatr Surg* 2001;35(3):462-4.

**Consulte *Acta Pediátrica de México* en Internet:**

[www.imbiomed.com.mx](http://www.imbiomed.com.mx)  
[www.actapediatrmex.entornomedico.org](http://www.actapediatrmex.entornomedico.org)  
[www.intramed.net](http://www.intramed.net)

E-mail:

[actapediatrmex@entornomedico.org](mailto:actapediatrmex@entornomedico.org)