

Complicaciones de la extubación en pacientes con vía respiratoria de difícil acceso. Informe de un caso con síndrome de Treacher-Collins

Dra. Alejandra Gutiérrez Ortega,* Dr. Eduardo de la Teja Ángeles,** Dr. Américo Duran Gutiérrez,*** Dra. Griselda Posadas Rojas****

RESUMEN

Se presenta el caso de un niño de 13 años con diagnóstico de disostosis mandibulofacial (síndrome de Treacher-Collins) y retraso psicomotor. Se realizó rehabilitación bucal bajo anestesia general. Al momento de la extubación el paciente tuvo hipoxia y bradicardia que hicieron necesario reintubarlo en cinco ocasiones; esto causó edema y sangrado de la tráquea, la epiglotis y el cartilago cricoides. Debíó pasar a terapia intensiva debido a que se produjo una colección hemática pulmonar. Se le trató con antibióticos, antiinflamatorios y apoyo ventilatorio hasta su evolución favorable. Se destaca la importancia de reconocer que la extubación es tan importante como la intubación en pacientes con vía respiratoria de difícil acceso.

Palabras clave: Disostosis mandibulofacial, síndrome de Treacher-Collins, vía respiratoria de difícil acceso, complicaciones de la extubación, retraso psicomotor.

ABSTRACT

A 13 year old male with Treacher-Collins syndrome and mental retardation is presented. He underwent oral rehabilitation under general anesthesia. Following the surgical procedure the extubation caused several complications. It was necessary to reintubate the patient which was possible on the fifth attempt. These procedures caused edema and bleeding. Hematic fluid was detected in the lungs. He was treated with antibiotics, antiinflammatories and ventilation support. He recovered and was discharged in good condition. This case illustrates the fact that the extubation procedure is as important as intubation in patients with difficult airway.

Keywords: Treacher-Collins syndrome, difficult airway, complications of extubation, psychomotor retardation.

La rehabilitación bucal se practica hace muchas décadas bajo anestesia general; se recurre a ella para tratar pacientes con riesgo quirúrgico elevado por diversas circunstancias como el tipo de diagnóstico, la edad, el estado cognoscitivo, la situación económica o geográfica etc.

En el caso de la disostosis mandibulofacial (síndrome de Treacher Collins), existen alteraciones básicas

que dificultan el acceso a la vía respiratoria como la hipoplasia malar, la micrognatia extrema, la macrosotomía, la atresia de coanas, el paladar hendido y en algunos casos disfunción cardiaca¹ que se acompañan de obstrucción de la vía respiratoria superior y dificultan la intubación de la tráquea.^{2,3}

Numerosos estudios han evaluado los diferentes índices pronósticos para el manejo de la vía respiratoria de difícil acceso (VRDA); sin embargo, llama la atención el poco énfasis que se da al proceso de extubación. La Sociedad Americana de Anestesiología⁴, en las guías sobre el manejo de la VRDA han planteado la importancia de una estrategia de extubación como prolongación del proceso de intubación y nunca tomarlos como procedimientos aislados.^{5,6} La intubación es un procedimiento de rutina y sus consecuencias son a veces menospreciadas. A pesar del conocimiento que se tenga sobre la fisiología de la vía respiratoria y del empleo de nuevos diseños de tubos endotraqueales, no es infrecuente la isquemia local que causa irritación, edema,

* Médico adscrito al servicio de anestesiología del Instituto Nacional de Pediatría.

** Profesor Titular de la Especialidad en Estomatología Pediátrica, adscrito al Servicio de Estomatología,

*** Adscrito a la Secretaría de Marina. Armada de México

**** Residente de 1er año.

Correspondencia: Dra. A Gutiérrez Ortega. Instituto Nacional de Pediatría. Insurgentes Sur 3700-C. Col. Insurgentes Cuicuilco. México 04530 D.F.

Recibido: junio, 2005. Aceptado: agosto, 2005.

La versión completa de este artículo también está disponible en internet: www.revistasmedicasmexicanas.com.mx

ulceración y eventualmente alteración de la fisiología y obstrucción de la vía respiratoria⁷. Otra complicación es el edema pulmonar secundario debido a la ruptura de vasos sanguíneos que es frecuente en los adultos y en ocasiones en niños.⁸

El propósito de este artículo es presentar el caso de un paciente que fue valorado por los Servicios de Es-tomatología, Anestesia y Endoscopia para su rehabilitación bucal bajo anestesia general. El paciente tuvo complicaciones debidas a la extubación, que se trataron de manera satisfactoria debido a la oportuna toma de decisiones y al apoyo de los servicios de subespecialidad de Cardiología, de Cirugía de Tórax y de Terapia Intensiva del Instituto Nacional de Pediatría.

CARACTERÍSTICAS DEL PACIENTE CON DISOSTOSIS MANDÍBULOFACIAL O SÍNDROME DE TREACHER-COLLINS

También llamado disostosis mandibulofacial, Treacher-Collins-Franceschetti se caracteriza por la tríada micrognatia, macrostomía y microtia.^{9,10} Predomina la transmisión autosómico dominante. Existen alteraciones en los dos primeros arcos branquiales. Balestrazi¹¹ describió un caso de traslocación balanceada. Torres Peris considera que el defecto ocurre en la tercera semana de gestación. Los pacientes muestran hendidura parpebral de inclinación antimongoloide muy acentuada, hipoplasia malar, micrognatia extrema, coloboma del párpado inferior, microtia bilateral y macrostomía. Por estas malformaciones, su apertura bucal es reducida; además tienen los incisivos centrales prominentes lo cual dificulta hacer coincidir los ejes de la orofaringe y la tráquea.

CARACTERÍSTICAS CLÍNICAS EN UN PACIENTE CON DISOSTOSIS MANDÍBULOFACIAL (SÍNDROME DE TREACHER-COLLINS)

La cavidad bucal puede mostrar macrostomía, defecto del músculo elevador del labio superior, comisuras descendidas, labio fisurado y paladar hendido; agenesia o hipoplasia de las glándulas parótidas. Con la TAC no se identifican los senos maxilares.^{9,10} En los ojos puede haber blefarofimosis, hipertelorismo,

microftalmia (rara); alteración del conducto lagrimal, coloboma del iris; ausencia de pestañas en el párpado inferior; en oídos, ausencia de ambos conductos auditivos, falta de los huesecillos del oído, agenesia del seno esfenoidal, pabellones auriculares bajos, sordera, aplasia del conducto auditivo externo, mechón por delante del oído; en nariz, alas nasales pequeñas, narinas estrechas, poco desarrollo de senos paranasales, atresia de coanas^{9,10,12,13}. Crecimiento dentro de los parámetros normales, micrognatia, incompetencia labial, flacidez del labio superior, implantación baja de pabellones auriculares (Figuras 1, 2), malposición dental acentuada; gingivitis, caries múltiples, incompetencia labial¹⁴. La evolución de estos pacientes depende de los trastornos respiratorios que presenten en la edad neonatal por dismorfias rino-buco-faríngeas (Figura 3). Pueden tener retraso de locución y trastornos de conducta que a menudo se confunden con retraso psicomotor. El diagnóstico se basa en los antecedentes familiares y la TAC que muestra micrognatia y microtia por tomografía. Diagnóstico diferencial: Descartar síndromes con microtia, micrognatia y macrostomía, como el de Angelman Beckwith-Wiedemann; cromosopatías 18p y 18q; Goldenhar; Morquio; New Laxova; Scheie y Williams-Beuren.¹⁴

En pacientes con síndrome de Treacher-Collins que deben ser rehabilitados bajo anestesia general, frecuentemente las vías respiratorias presentan características que hacen difícil la intubación: narinas pequeñas, len-

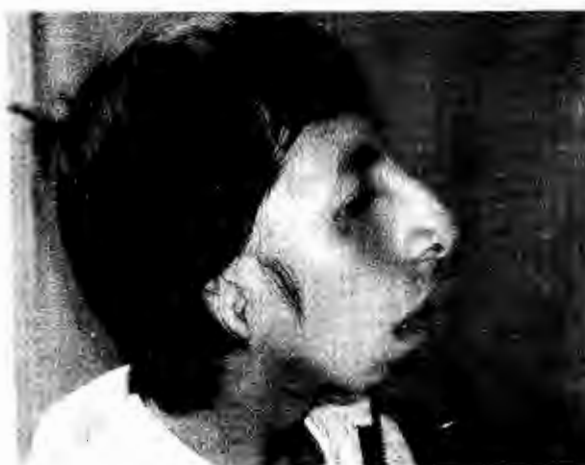

Figura 1. Se distinguen las características de un paciente con síndrome de Treacher-Collins y VRDA. Macrostomía y micrognasia.

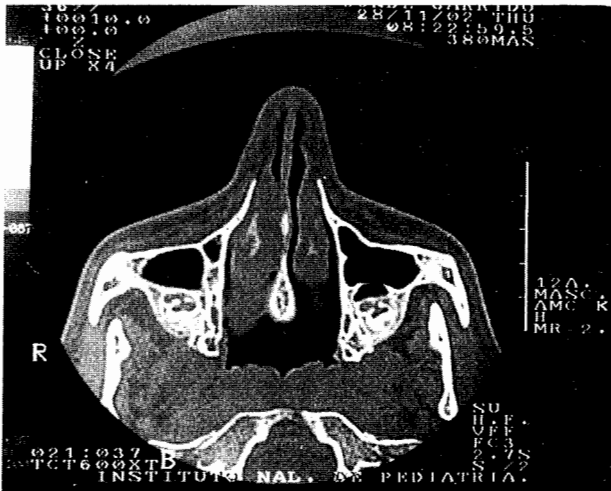

Figura 2. Tomografía axial del macizo facial que muestra la atresia de coanas.

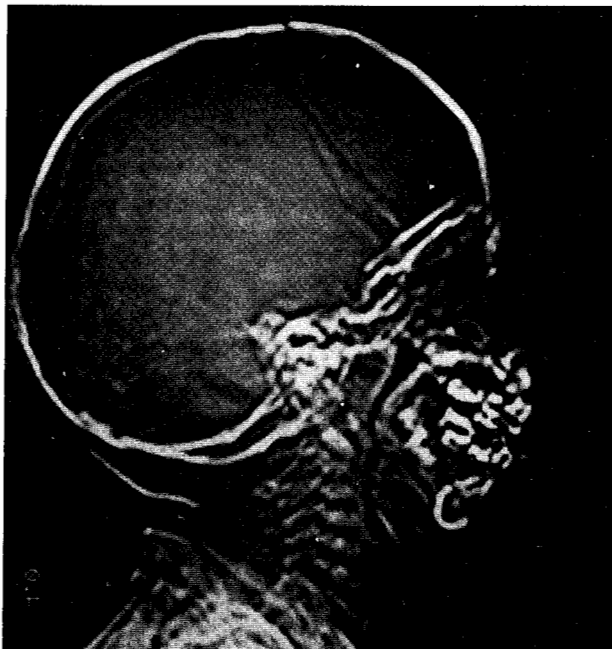


Figura 3. Tomografía lateral de cráneo que muestra el trayecto tortuoso de la vía respiratoria desde las narinas hasta la tráquea.

gua relativamente prominente, posición alta de la laringe, prominencia de la porción posterior del cráneo que hace difícil la hiperextensión del cuello^{11,15,16}.

En el momento de la intubación en estos pacientes deben identificarse marcadores orofaciales para efectuarla correctamente, como la alineación axial de la vía respiratoria, la apertura bucal, el fácil despla-

miento de la lengua para mayor visibilidad, visualización de la laringe.¹⁷⁻¹⁹

En varios diagnósticos de base congénitos o adquiridos de pacientes con alteraciones de la vía respiratoria, la intubación tiene riesgos y es difícil; también es difícil mantener la ventilación.^{16,19}

RESUMEN DEL CASO

Niño de 13 años de edad originario de Tepoztlan, Morelos. Fue enviado por el Servicio de Genética a Estomatología por presentar caries, focos infecciosos y malposición dental. El padre tenía microsomía hemifacial. El paciente procedía del primer embarazo; con parto eutócico sin complicaciones; evolucionó en forma normal; bajo peso al nacer; sufrió sarampión a los nueve meses.

En 1990 fue referido del hospital de Cuautlixco Morelos al INP. Desde esa fecha se diagnosticó un síndrome dismorfológico, que el Servicio de Genética calificó como síndrome de Treacher-Collins. El Servicio de Oftalmología halló blefarofimosis, micocórnea y nevo conjuntival. El de Estomatología diagnosticó micrognatia y caries generalizadas. Se propuso efectuar rehabilitación bucal en 1993 bajo anestesia general debido al retraso psicomotor del paciente y a la gran cantidad de caries. El paciente dejó de asistir al servicio por diez años. En el 2004 se hizo nueva historia clínica. Se hicieron los mismos diagnósticos; había caries generalizadas, posibles focos infecciosos y malposición dental. Se programó para rehabilitación bucal teniendo en cuenta que se trata de un paciente en quien la intubación traqueal era difícil, por tener una región glótica muy anterior, macroglosia relativa, micrognatia y atresia de coanas. El Servicio de Anestesiología no halló contraindicación para la rehabilitación. El paciente fue intubado con ayuda del endofibroscopio, sin complicaciones. Se colocaron siete amalgamas, una corona, cuatro selladores, cuatro resinas; se hicieron dos extracciones del incisivo lateral derecho y del primer molar inferior derecho y profilaxis dental. Se le extubó. En la sala de recuperación el paciente tuvo acentuada desaturación de oxígeno, por lo que se regresó al quirófano. Se detectó arritmia por extrasístoles ventriculares de cinco en un minuto; se suspendieron con lidocaína. Posteriormente apareció

taquicardia ventricular de 225x' que se observó en la pantalla del osciloscopio. Se suspendió con masaje carotídeo e hipotermia. Durante este evento el paciente tuvo hipercapnia y acidosis respiratoria así como bradicardia. Por este motivo se decidió reintubarlo, procedimiento doblemente complicado por las malformaciones bucofaríngeas y la manipulación previa que causó la presencia de coágulos, edema, secreciones (Figura 4). Después de la intubación se observó contenido hemático en los pulmones. En la Unidad de Terapia Intensiva se tomó un trazo de ECG que mostró bradicardia de 55x' y una radiografía de tórax en donde se veía una imagen radiopaca en el mediastino que confirmaba lo descrito en la endoscopia al momento de la reintubación. Una biometría hemática reveló leucocitosis de 14,300.



Figura 4. Momento de la intubación del paciente en el que ocurre equimosis y que aparentemente fue controlado.

El paciente estuvo en observación dos días; paulatinamente desaparecieron la bradicardia y las atelectasias pulmonares causantes de la hipoxia y de la insuficiencia cardíaca. El paciente egresó de la UTI; se le vigiló un día más y se dio de alta hasta el tercer día por mejoría.

DISCUSIÓN

La rehabilitación bucal bajo anestesia general en estomatología pediátrica tiene indicaciones especiales.^{20,21} La evaluación del paciente para este procedimiento por parte del estomatólogo no debe

limitarse al aspecto dental; la atención integral requiere la evaluación preoperatoria de muchos aspectos a fin de prevenir complicaciones antes, durante y después del procedimiento operatorio. La rehabilitación bucal bajo anestesia general en el paciente con VRDA deberá ser realizada por especialistas capacitados y la valoración de la vía respiratoria como punto de partida para la prevención de complicaciones ya que el estomatólogo es el responsable del paciente.

Entre los pacientes que requieren anestesia general para rehabilitación bucal se encuentran los que hacen difícil la intubación; en ellos es necesario conocer la anatomía de la vía respiratoria y el diagnóstico de base; ²² las variaciones en la disposición de los huesos y los tejidos blandos ²³, así como disturbios en intervenciones quirúrgicas previas o disnea al dormir ²³. Estos pacientes pueden tener complicaciones en cualquier momento del acto quirúrgico.

También es importante tomar en cuenta las complicaciones de la extubación de paciente con VRDA, tales como obstrucción de la vía respiratoria, edema laríngeo, dolor poextubación, laringoespasma, broncoaspiración y edema ²⁵. Si la extubación se realiza correctamente no debe tener repercusiones; de lo contrario puede ocurrir incluso la muerte ²⁶. El médico encargado de la cirugía y el anestesiólogo deben vigilar al paciente hasta que tenga una vía respiratoria permeable, segura y sin complicaciones.

Se debe hacer énfasis en que existen pacientes cuyo diagnóstico de base se acompaña de VRDA: síndromes de Pierre Robin y de Treacher-Collins y de otros, inclusión hecha de enfermedades sistémicas con VRDA. (Cuadro 1)

Las complicaciones en este caso fueron causadas por la presencia de sangre en los pulmones probablemente debida a una hemorragia por la manipulación excesiva de la vía respiratoria. Esta complicación puede tener tres desenlaces: 1° Calcificación de este contenido; 2° la infección de la colección de sangre y una bronconeumonía ⁵; 3° reabsorción de la sangre. En este paciente no hubo datos de infección ni de calcificaciones; las atelectasias pulmonares se resolvieron por reabsorción del contenido hemático.

Cuadro 1. Diagnósticos de base que con mayor frecuencia asisten al Servicio de Estomatología del INP, que son considerados VRDA según las Clínicas de Anestesiología de Norteamérica

<i>Diagnóstico de base</i>	<i>Características</i>	<i>Desórdenes cardiacos</i>	<i>Desórdenes neuromusculares</i>	<i>Complicaciones potenciales en la anestesia</i>	<i>Examen previo recomendado</i>
Acondroplasia	Miembros cortos, retardo en el crecimiento endocondral del hueso, puente nasal bajo, estenosis del canal cervical, micrognasia frecuente.	X	X	Intubación, manipulación transoperatoria.	Radiografías de columna para valorar el foramen oval, verificar la oxigenación.
Artritis reumatoide juvenil	Imposibilidad para la apertura por erosión de la ATM. Rigidez del cartilago aritenoides, rigidez cervical, inmunosupresión, cuidados especiales por la postura, anatomía anormal de la laringe.	X	X	Intubación, manipulación transoperatoria.	Verificar la función mandibular, la afección a cartílagos y si está bajo tratamiento de inmunosupresión.
Bechwith-Wiedeman	Macroglosia micrognasia, glosoptosis en sala de recuperación, hipoglucemias en el primer año de vida.	X	X	Intubación, recuperación.	Verificar los niveles de glucosa y qué vísceras se encuentran afectadas, mucho cuidado con los menores de un año.
Cruzon	Traqueomalasia y estenosis de la vía aérea pueden presentar fisura palatina.			Intubación	En el 30% se presenta fusión de c2 y c3, verificar si presenta signos de hipertensión o daño neurológico.
Diabetes mellitus	Limitación de los movimientos articulares, baja estatura, piel gruesa y síndrome de rigidez articular del diabético, se cree que se debe a la glucación de colágeno y otras proteínas.		X	Intubación.	Verificar los niveles de glucosa, lesiones atlantooccipitales mediante el signo del orador.
Displasia ectodérmica hipohidrótica Down	Hipoplasia mandibular, resequeadad de la piel y las mucosas. Seudomacroglosia, estenosis subglótica, inestabilidad atlantoaxial. Deficiencia mental hipotonía, hiperflexibilidad.	X	X	Intubación y extubación. Intubación y recuperación.	Verificar la temperatura que maneja y el grado de hidratación de las mucosas. Valoración de la relación atlantoaxial, valoración cardiaca y endocrinológica.
EFAV (Goldenhar)	Dismorfias del tercio inferior, hipoplasia unilateral y posibles defectos cardiacos.	X	X	Intubación.	Verificar la deformidad mandibular, defectos de la vía aérea superior e inferior, valoración cardiológica.
Epidermólisis bulosa	Probables erosiones y bulas en mucosa oral y en laringe.			Intubación (previa lubricación con vaselina).	Verificar el nivel de microstomía.
Hemofilia	Hematoma, laceración a la intubación.			Intubación y extubación.	Verificar el tipo de hemofilia y la necesidad de factor, terapia con Ac.

Cuadro 1. Diagnósticos de base que con mayor frecuencia asisten al Servicio de Estomatología del INP, que son considerados VRDA según las Clínicas de Anestesiología de Norteamérica (continuación)

<i>Diagnóstico de base</i>	<i>Características</i>	<i>Desórdenes cardíacos</i>	<i>Desórdenes neuromusculares</i>	<i>Complicaciones potenciales en la anestesia</i>	<i>Examen previo recomendado</i>
Histiocitosis X	Pb. fibrosis de la laringe.			Intubación.	aminocaproico y todos los medios hemostáticos listos. Verificar si existen lesiones óseas y a qué nivel, si está bajo tratamiento quimioterápico y en qué fase.
Infecciones de VA (abscesos, angina de Ludwig) LPH	Riesgo de empiema pulmonar y sepsis. Puede estar asociado a estenosis subglótica.	X	X	De urgencia y sólo manejado con antibióticos. Intubación y extubación en los postoperados. Intubación.	Verificar los trayectos de los espacios aponeuróticos y el compromiso de la vía aérea. Verificar si está relacionado con algún síndrome genético.
Malformaciones vasculares	Hemorragia latente si la malformación se encuentra en la vía de intubación.			Intubación.	Mediante estudios de imagenología verificar los trayectos de las malformaciones vasculares y que no comprometan la vía aérea.
Moebius	Micrognasia y limitación a los movimientos de apertura, anomalías de las vértebras.		X	Intubación y extubación.	Evaluación radiológica y de la función de las glándulas salivales.
Osteogénesis imperfecta	Huesos frágiles, pueden dañarse los dientes con ligeros golpes a la intubación.			Intubación y recuperación.	Evaluar la función cardíaca y el tipo de OI.
Patología de ATM (articulación temporomandibular), oncológicas, traumáticas anquilosantes, etc. Pierre-Robin	Imposibilidad para la apertura. Glosptosis, micrognatia y paladar hendido.			Intubación. Intubación y recuperación (ventilación espontánea). Intubación e instrumentación	Verificar la función de la ATM. Verificar la respiración y si corre riesgo de glosoptosis, evaluar el nivel de daño a la vía aérea superior
Stevens Jonson	Erosiones en la mucosa bucal.			Intubación e instrumentación	Verificar si a la intubación existe hemorragia así como la forma de fijar las cánulas.
Treacher-Collins	Micrognatia, pseudomacroglosia, macrostomía, paladar hendido, micrognasia y apnea del sueño.	X		Intubación.	Evaluar la función de la vía aérea superior, así como la función cardíaca.

Agradecemos a la Dra. Antonia Cadena Galdós adscrito al Servicio de Estomatología del INP el asesoramiento para la realización de este cuadro.

CONCLUSIONES

El riesgo elevado de los pacientes cuya intubación es difícil requiere tomar en cuenta las posibles complicaciones para su atención en quirófano. Se deben considerar las malformaciones y los síndromes de pacientes en quienes la intubación es difícil y cuya recuperación es complicada. La interconsulta con los servicios tratantes y la revisión minuciosa del expediente clínico ayuda a evitar en un paciente la intubación difícil por una intervención quirúrgica. Se debe reconocer que el procedimiento de la extubación es tan importante como el de intubación en pacientes con vía aérea difícil.

Los planes de estudio de la especialidad de Estomatología Pediátrica en México por lo general tocan de manera superficial el procedimiento de valoración de la vía aérea en los niños que van a ser sometidos a anestesia general. Aun cuando el riesgo anestésico no cambia en cualquier procedimiento quirúrgico de otra especialidad, se debe tomar en cuenta que la mayoría de los problemas de una VRDA debe abordarlos el estomatólogo.

REFERENCIAS BIBLIOGRÁFICAS

- Morrison PH, Mulholland HC, Craig BG, Nevin NC. Cardiovascular abnormalities in oculo-auriculo-vertebral spectrum. *Am J Med Genet* 1992;44:425-8
- Butler GM, Hayes BG, Hatawal MM, Begleiter LM. Specific genetics diseases at risk for sedation/ anesthesia complications. *Anesth Analg* 2000;91:837-55.
- Bucx MJL, Kruisinga FH, Lindeboom LAH, VanKempen AAMW. The prolonged use of the laryngeal mask airway in a neonate with airway obstruction and Treacher-Collins syndrome. *Pediatric Anesthesia* 2003;13:530-33
- Caplan RA, Benumof JL, et al. Practice guidelines for management of the difficult airway: A report of the American Society of Anesthesiology, Task Force on management of the difficult airway. *Anesthesiology* 1993;78:597.
- Perilla PM. Extubación. En: Mesa MA. Manejo Clínico de la Vía Aérea. JGH Ed. 1999;pp385-408.
- Longo S, Vélez AP, Sánchez AF. Evaluación clínica de la vía aérea. En: Mesa MA. Manejo Clínico de la Vía Aérea. JGH Ed. 1999;pp27-53
- Cavo JW. True vocal cord paralysis following intubation. *Laryngoscope* 1985;95:1352
- Mancera Elias G, Zaleta García E, Rodríguez Muñoz M, Ruiz Huitrón E, Ortiz Marmolejo D. Edema agudo pulmonar postobstructivo secundario a laringoespasma. *Acta Pediatr Mex*. 2002;23:8-11.
- Arvystas M, Shprintzen RJ. Craniofacial morphology in Treacher-Collins syndrome. *Cleft Palate Craniofacial J* 1991;28:226-31.
- Johnston C, Taussig LM, Koopman C, Smith P, Bjelland J. Obstructive sleep apnea in Treacher-Collins syndrome. *Cleft Palate Craniofacial J* 1981;1:39-44.
- Balestrazzi P, Granceschetti S. Syndrome in a child with a de novo balanced translocation (5;13)(q11;p11) and significant decrease of hexosaminidase. *Br Hum Genet* 1983;64:305
- Vener DF, Lerman J. The pediatric airway and associated syndromes. *Anesthesiology Clin North Am* 1995;13(3): 585-6
- Berry FA, Yemen AT. Pediatric airway in health and disease. En: *Anesthesiology Clin North Am* 1994;41(1):153-65
- Cruz M, Bosh J. Atlas de Síndromes Pediátricos. Ed. Espaxs Barcelona 1998;p160.
- Berry FA. Anesthesia for the child with a difficult airway. En: *Anesthetic Management of Difficult and Routine Pediatric Patients*. 2nd ed Churchill Livingstone, New York 1990;p21.
- Berry FA. Acute obstruction, with special emphasis on epiglottitis and croup. En: *Anesthetic Management of Difficult and Routine Pediatric Patients*. 2nd ed Churchill Livingstone, New York, 1990;p243.
- Perkins JA, Sie KCY, Milczuc H, Richardson MA. Airway management in children with craniofacial anomalies. *Cleft Palate Craniofacial J* 1997;34(2):135-40.
- Sculerati N, Gottlieb MD, Zimble SM, Chibbaro PD, McCarty JG. Airway management in children with major craniofacial anomalies. *Laryngoscope* 1998;108:1806-12
- Chaimberg KH, Cravero JP. Mucositis and airway obstruction in a pediatric patient. *Anesth Analg* 2004; 99(1):59-61.
- De la Teja A, Ruvalcaba TC, Cadena GA. Rehabilitación bucal en niños bajo anestesia general en el Servicio de Estomatología Pediátrica. *Acta Pediatr Mex* 2004;25 (6):342-8.
- De la Teja AE, Cadena GA, Elias MG. Rehabilitación bucal en niños bajo anestesia general. *Acta Pediatr Mex* 2004;25(2):74-80.
- Vaughan C. Anesthetic management of children with craniofacial anomalies. *Cert Reg Nurse Anesth* 1997;8(4):123-34.
- Golisch W, Honig JF, Lange H, Braun U. Difficult intubation due to facial malformations in a child. The laryngeal mask as an aid. *Anaesthesist* 1994;43(11):753-5.
- Rasch DK, Browder F, Barr M, Greer D. Anaesthesia for Treacher-Collins and Pierre-Robin syndromes: a report of three cases. *Can Anaesth Soc J* 1986;33:364-70.
- Lynch M, Underwood S. Pulmonary oedema following relief of upper airway obstruction in the Pierre-Robin syndrome: a consequence of early palatal repair? *Br J Anaesth* 1992;68(2):227.
- Villarejo DM, Reyna MVH, Galindo FAS. Programa de Actualización Continua ANESTESIA -1 Programa de actualización continua para anestesiólogos 1998;A (4):32-7.

