

Flebectasia de la vena yugular interna en niños

Dr. Pedro S. Jiménez Urueta, Dr. Rafael Alvarado García, Dr. Jorge E. Gallego Grijalva, Dra. Blanca Flores Mata

RESUMEN

La flebectasia de la vena yugular interna (FVYI) es una anomalía rara, de etiología desconocida. Es una dilatación sacular de la vena, generalmente del lado derecho; aumenta de volumen al realizar un esfuerzo físico. Presentamos un estudio de cuatro casos tratados quirúrgicamente. Se discuten el diagnóstico diferencial, el tratamiento conveniente actual, una revisión de los estudios de imagen empleados y las posibles complicaciones.

Palabras clave: Flebectasia, vena yugular interna, esfuerzo físico, estudios de imagen.

ABSTRACT

Phlebectasia of the internal jugular vein is a rare malformation of unknown etiology. It presents as a sacular dilatation of the vein, usually on the right side. It expands following any physical effort. We present four pediatric cases. The differential diagnosis, studied with various imaging methods, the current treatment and possible complications are discussed.

Key words: Phlebectasia, internal jugular vein, physical effort, imaging methods.

La dilatación de las venas del cuello, se ha denominado de diferentes maneras: varicocele, ectasia venosa, quiste venoso, aneurisma venoso, varice aneurismática^{1,2}. El término más aceptado es flebectasia. La flebectasia de la vena yugular interna (FVYI) es infrecuente; en la literatura mundial sólo se han publicado 62 casos. Consiste en una dilatación sacular de la vena, generalmente en el lado derecho, que aumenta de volumen cuando el paciente realiza cualquier tipo de esfuerzo.

Gruber^{citado por 3}, publicó en 1875, el primer caso de esta malformación (VYI). Kallenberger^{citado por 4} en 1905, hizo la primera resección quirúrgica de una flebectasia de la vena yugular externa en un niño de ocho años. Yokomori y cols. en 1990 publicaron el caso de dos

hermanos con esta malformación e hicieron una revisión de 43 casos⁵.

No se conoce la causa de esta anomalía; se han propuesto varias teorías: compresión del tronco braquiocéfálico del lado afectado, entre la cabeza de la clavícula y la cúpula del pulmón,^{4,5} un defecto muscular congénito en la pared venosa; traumatismo; aumento del tono muscular del escaleno anterior¹ e idiopáticas⁶.

Por ser una anomalía infrecuente, la regla es que no se incluya en el diagnóstico diferencial de tumoraciones de cuello, y puede pasar inadvertida en la consulta pediátrica. Se presentan cuatro casos de esta malformación, operados en los últimos seis años en el servicio de Cirugía Pediátrica, del C.M.N. "20 de Noviembre.

PRESENTACION DE LOS CASOS

Caso 1

Niño de seis años de edad, sin antecedentes personales de interés. Su problema era aumento de volumen en el tercio inferior de la cara lateral derecha del cuello, la cual se hacía más evidente con los esfuerzos (Fig. 1). Las radiografías anteroposterior y lateral de cuello

Servicio de Cirugía Pediátrica C.M.N. "20 de Noviembre" ISSSTE

Correspondencia: Dr. Pedro Jiménez Urueta. CMN 20 de Noviembre ISSSTE. Félix Cuevas 540. Col. del Valle. México 03100 D.F. Recibido: julio, 2004. Aceptado: marzo, 2005.

La versión completa de este artículo también está disponible en internet: www.revistasmedicasmexicanas.com.mx



Figura 1. Dilatación cervical lateral derecha que aumenta con los esfuerzos.



Figura 2. Fotografía transoperatoria que muestra la dilatación anormal de la vena yugular interna derecha.

mostraron aumento de volumen de los tejidos blandos. El ultrasonido reveló una masa quística en ese sitio. Un esófagograma fue normal. El diagnóstico inicial fue linfangioma quístico, pero se pensó en la posibilidad de una FVYI. Se decidió operar al paciente; se realizó una resección a la vena de 6 cm (Fig. 2). El

informe de Anatomía Patológica fue dilatación sacular de la VYI. El paciente egresó a las 24 horas del postoperatorio. Se le ha vigilado por seis años y su situación es satisfactoria.

Caso 2

Niño de siete años de edad, sin antecedentes personales de importancia. Su padecimiento llevaba seis años de evolución; se trataba de una masa en la cara lateral derecha de cuello, que se hacía más voluminosa durante ciertos esfuerzos como gritar o toser. Fue referido a nuestro hospital con diagnóstico de hemangioma cervical. El USG Doppler no fue concluyente. La angi resonancia magnética mostró en la fase arterial una red normal; en la fase venosa mostró una dilatación anormal de la vena yugular interna (Fig. 3). El paciente fue operado y se hizo una ligadura proximal y distal de la vena, de la que se resecó un segmento de 7cm. El departamento de Anatomía Patológica informó que la pared de la vena tenía un espesor medio de 0.1 cm. La evolución postoperatoria fue satisfactoria y el paciente egresó a las 48 horas. A dos años de seguimiento el paciente se encuentra en buenas condiciones.

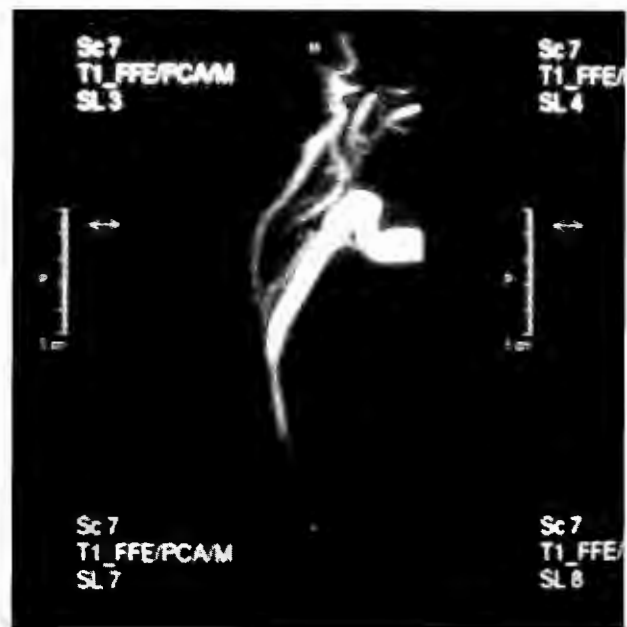


Figura 3. Angio resonancia con fase venosa y arterial en la que se dibuja el árbol arterial sin alteraciones y en la parte venosa, una dilatación anormal de la yugular interna.

Caso 3

Niño de 10 años de edad; un hermano gemelo (monocigoto) aparentemente sano. Tenía el antecedente de la resección de un hemangioma cervical izquierdo, a la edad de nueve años. Se presentó en nuestro servicio con historia de aumento de volumen en cara lateral derecha del cuello, que se hacía más evidente al realizar esfuerzos en los últimos tres años. Se había diagnosticado como tumor mediastinal. Una arteriografía cervical no mostró alteraciones. Un ultrasonido, con maniobra de Valsalva, mostró aumento de volumen de la VYI derecha; esto fue corroborado en una tomografía axial computarizada. Con el diagnóstico de FVYI, se operó; se hizo resección del segmento venoso anormal. El informe de Anatomía Patológica fue: dilatación sacular con pared venosa de 0.5 cm de espesor. El paciente egresó del hospital a las 48 h de operado. Se encuentra en buenas condiciones a 14 meses de seguimiento.

Caso 4

Niño de cinco años de edad, sin antecedentes médicos de interés. Su problema databa de cuatro años, caracterizado por una tumoración en la cara lateral derecha del cuello, la cual aumenta de volumen durante los esfuerzos físicos. Un USG Doppler mostró una FVYI. El paciente se operó; se resecó un segmento de 5 cm de la parte anormal de la vena. El informe de Anatomía Patológica fue: dilatación sacular de la VYI. Evolucionó satisfactoriamente; egresó del hospital a las 24 h. Se encuentra asintomático luego de un año de seguimiento.

DISCUSIÓN

La FVYI es una anomalía rara que se caracteriza por dilatación sacular o fusiforme de la VYI. Se estudiaron cuatro casos, en seis años en nuestro servicio lo cual es inusual, ya que no existen informes de otros casos anteriormente. Por esta circunstancia se ha sugerido que pudiera ser un problema más frecuente que no se reconoce⁴ y que generalmente no causa molestias. Se presenta con más frecuencia en escolares y en el sexo masculino, con una relación de 3:1. La VYI derecha es la más frecuentemente involucrada⁷⁻⁹, pero se han publicado casos de flebectasias de otras venas del

cuello: las yugulares externas, yugulares anteriores, cervicales superficiales, venas intercomunicantes^{2,8-10} así como ejemplos de afección bilateral¹, o de la misma VYI a diferentes niveles¹¹.

Diferentes hipótesis tratan de explicar el mecanismo fisiopatogénico que causa la ectasis venosa: defectos congénitos de la capa muscular de la yugular, compresiones mecánicas en la parte baja del cuello o del mediastino, entre la clavícula y la cúpula pulmonar, o entre la arteria innominada y el esternón en pacientes con pectum excavatum, o por aumento de tono de los músculos escalenos^{3,12}. La ventilación mecánica con presión positiva podría ser un factor desencadenante^{10,12}. Como la mayor parte de los casos se presentan en la infancia o en la adolescencia, se ha sugerido la teoría de factores genéticos, como ocurre en ciertas malformaciones venosas, en las que se describe una mutación genética asociada al cromosoma 9p¹²; sin embargo, en la FVYI no se ha informado esta alteración. La afección en gemelos monocigóticos⁴ no ocurrió en el gemelo de uno de nuestros pacientes.

El diagnóstico presunto es básicamente clínico; por lo general únicamente se basa en la presencia de una masa en el cuello, casi siempre asintomática, que aumenta de volumen con los esfuerzos^{1,4,5,6,9}. En nuestra experiencia esta es la forma de presentación más frecuente. Sin embargo, se ha informado que en algunos pacientes se acompaña de dolor local⁸ o de dolor en la base de la lengua⁷; en estos casos existe un soplo o frémito en la tumoración, sobre todo cuando el paciente realiza la maniobra de Valsalva. Estos signos físicos sugieren de primera intención que se trata de una fístula arteriovenosa^{1,9,13,14}.

Para establecer el diagnóstico se usan varios estudios: 1) radiografías simples de cuello, con técnica para tejidos blandos; 2) angiografía cervical^{8,13}; 3) arteriografía de sustracción digital, con fase venosa¹¹; 4) ultrasonografía convencional^{4,6,9}. El ultrasonido Doppler, que es el estudio de elección (de preferencia con un transductor de 5 megahertz)³; 5) la tomografía computarizada con medio de contraste sirve para diferenciar la FVYI, de lesiones de tejidos blandos y para detectar tumoraciones en el tercio superior de la VYI^{8,11}; 6) la angioresonancia magnética, proporciona información sobre malformaciones venosas asociadas y sirve para localizar y mostrar la extensión de la

dilatación con lo que se logra un diagnóstico más específico; tiene la ventaja de ser un procedimiento incruento a diferencia de la angiografía, que si bien da gran precisión del diagnóstico, tiene riesgo por lo cual ha caído en desuso^{1,7-9,12,15}.

El diagnóstico diferencial debe hacerse principalmente con tumoraciones cervicales como laringoceles, tumores o quistes del mediastino superior, que se descartan fácilmente con radiografías de tórax, o tomografía computada^{1,6,7,11}.

Los datos histopatológicos varían según diferentes autores. Garrow^{citado por 7} informó adelgazamiento de la pared venosa como único hallazgo. En otras publicaciones se ha descrito engrosamiento de la íntima, con incremento en la cantidad de tejido conectivo y de músculo liso^{4,8}. El informe anatomopatológico de nuestros seis pacientes confirma que este aspecto histológico es variable.

Casi todos los autores coinciden en que la resección quirúrgica es el tratamiento de elección, y que es curativo. Algunos recomiendan el tratamiento quirúrgico sólo en casos de deformidad acentuada, de trombosis o de flebitis^{5,6,8}. En nuestro servicio creemos que la poca información acerca de las complicaciones de esta malformación a largo plazo, nos obligan a tratar a todos los casos, mediante la resección quirúrgica. Las complicaciones durante la cirugía pueden ser embolia gaseosa, tromboembolia venosa, lesión de la arteria carótida, lesión del plexo braquial y daño a los nervios frénico, vago, y laríngeo recurrente^{6,8}. No ocurrió ninguna complicación en nuestros pacientes. Martínez y cols¹⁶ recomiendan el tratamiento conservador cuando la dilatación se encuentre en el bulbo yugular, así como en los casos de malformación bilateral por el riesgo que ocurra edema cerebral con todas sus consecuencias. En estos pacientes otros autores¹⁷ han utilizado la técnica de "wrapping" o recubrimiento de la vena dilatada por músculo omohiideo.

Los pocos informes sobre esta malformación explican la escasa experiencia que hay al respecto. Esto hace necesario tomarla en cuenta dentro del diagnóstico diferencial en todo paciente con una masa cervical, unilateral, que no transilumina y que aumenta de volumen con la maniobra de Valsalva.

Debe señalarse que algunos informes indican que no es una entidad tan rara sino que debido a su comportamiento benigno en muchos casos¹⁵ no ha recibido suficiente atención. Sin embargo, la detección oportuna de estos pacientes es importante, ya que pueden sufrir complicaciones como parte de su historia natural, tales como: trombosis, repercusión psicológica por la deformación del cuello, y en ocasiones dolor⁷⁻⁹.

REFERENCIAS BIBLIOGRÁFICAS

1. Alshaiqi A, Kay S, Laberge JM. External jugular venous aneurysm; An unusual cause of a neck mass in a young child. *J Pediatr Surg* 2003;38(10):1557-9
2. O'Neill JA. *Pediatric Surgery*. 58 Ed. Mosby-Year Book, Philadelphia 1998;pp1965-6.
3. Natarajan B, Johnstone A, Shi-ikh S. Unilateral anterior jugular phlebectasia. *J Laryngol Otol* 1993;108:352-3.
4. Sander S, Elicevik M, Ünal M, Vural Ö. Jugular phlebectasia in children: Is it rare or ignored? 1999;34(12):1829-32.
5. Yokomori K, Kubo K, Kanamori Y, Takemura T. Internal jugular phlebectasia in two siblings: Manometric and histopatologic studies of the pathogenesis. *Ped Surg* 1990;25(7):762-5.
6. Nwako FA, Agugua NE, Udeh CA. Jugular phlebectasia. *J Ped Surg* 1989;24(3):303-5.
7. Pilcher DB, Ricci MA. Ultrasonido vascular. *Clin Surg North Am* 1998;2:257-75.
8. Stofman GM, Schneidermann T, Sasson NH, Younais S. Aberrant external jugular vein phlebectasia with tongue pain. *Am J Otol* 1997;18(2):148-50.
9. Mickelson SA, Spickler E, Roberts K. Management of internal jugular vein phlebectasia. *Otol Head and Neck Surg* 1995;112(3):473-5.
10. Balik E, Erdener A, Taneli C, Mevsim A. Jugular phlebectasia in children. *Eur J Pediatr* 1993;3:46-7.
11. Pul N, Pul M. External jugular phlebectasia in children. *Eur J Pediatr* 1995;154 (4):275-6.
12. Walsh RM, Lannigan FJ, Mc Glashan JA, Bowdler PA. Jugular bulb phlebectasia. *Int J Pediatr Otol* 1993;25(1-3):249-54.
13. Fishman SJ, Mulliken JB. Anomalías vasculares. *Clin Ped North Am* 1998;6:1491-3.
14. Nemes A, Pinter L, Hüttl K. Proximal bleeding control obtained by a balloon catheter in the surgical repair of a left supraclavicular traumatic arteriovenous fistula. *J Vasc Surg* 1997;25:587-90.
15. Tahata T, Kusuhara K, Johno H. Venous aneurysm of the upper extremity. *Angiology* 2002;53(8):479-81
16. Martínez P, Morais D, Jiménez I, Ramírez B, López R. Flebectasia yugular interna. *Acta Otorrinolaringol Esp* 2001;52:529-32.
17. Risco J, Pardo C, Figueroa E, Pellicer F, Año T. Flebectasia yugular. A propósito de un caso. *Acta Otorrinolaringol Esp* 1992;43(1):97-9.