



Apendicitis complicada con hemoperitoneo: Informe de un caso y revisión de la literatura

Dr. José Martín Palacios-Acosta,* Dr. Gustavo Galicia-Negrete,** Dra. Angélica León-Hernández,***
Dr. José Ignacio Guzmán-Mejía,* Dr. Jaime Shalkow-Klincovstein****

RESUMEN

La apendicitis es la causa más frecuente de abdomen agudo y la principal razón para cirugía de urgencia en todo el mundo.^{1,6} Las complicaciones más frecuentes son; infección, dehiscencia de la herida quirúrgica, y absceso peritoneal o de pared abdominal. La literatura refiere pocos casos de hemoperitoneo después de una apendicetomía.^{5,9,11} Informamos el caso de un paciente masculino de 15 años de edad, operado de apendicetomía, que presenta datos de bajo gasto; motivo para realizar una laparotomía exploradora. Se halló hemoperitoneo masivo, secundario a sangrado de la arteria apendicular, cursó con postoperatorio favorable. Actualmente tiene evolución satisfactoria.

Palabras claves: Apendicitis, hemoperitoneo, apendicetomía, complicaciones.

ABSTRACT

Apendicitis is the most common cause of acute abdomen and the leading cause of emergency surgery worldwide.^{1,6} The main complications are: infection, wound dehiscence, and residual abscesses. Several cases of hemoperitoneum associated with an appendectomy have been reported.^{5,9,11} We report the case of a 15-year-old male, patient, who after an appendectomy developed postoperative low cardiac output syndrome. A hemoperitoneum was found. He had a favorable postoperative course. Currently he is in good health.

Key words: Apendicitis, hemoperitoneum, appendectomy, complications.

* Médico Adscrito del Servicio de Cirugía Oncológica. Instituto Nacional de Pediatría. drjpalacios@hotmail.com jignacioguzmanm@yahoo.com.mx

** Médico Interno de Pregrado. Universidad Nacional Autónoma de México - Facultad de Estudios Superiores Iztacala. Hospital General de México negret_gal@hotmail.com

*** Médico General. UNAM. Facultad de Estudios Superiores Iztacala. Instituto Nacional de Pediatría angie_atl@hotmail.com

**** Jefe del Servicio de Cirugía Oncológica. Instituto Nacional de Pediatría. drshalkow@yahoo.com

Correspondencia: Dr. José Martín Palacios-Acosta. Instituto Nacional de Pediatría. Insurgentes Sur 3700-C. Col. Insurgentes Cuicuilco. México 04530 D.F. 10 84 09 00 ext.1322
Recibido: febrero, 2010. Aceptado: agosto, 2010.

Este artículo debe citarse como: Palacios-Acosta JM, Galicia-Negrete G, León-Hernández A, Guzmán-Mejía JI, Shalkow-Klincovstein J. Apendicitis complicada con hemoperitoneo. Informe de un caso y revisión de la literatura. Acta Pediatr Mex 2010;31(5):233-238.

www.nietoeditores.com.mx

La apendicitis es la causa principal de abdomen agudo en pediatría.^{1,6} Las complicaciones más frecuentes son: infección de tejidos blandos, absceso de pared, absceso residual, adherencias, íleo posquirúrgico y dehiscencia de la herida.^{9,11} Una complicación infrecuente es el hemoperitoneo, de lo cual hay pocos casos publicados en el postoperatorio de esta entidad.¹²

INFORME DEL CASO

Adolescente de 15 años de edad que ingresó por presentar dolor abdominal tipo cólico localizado en fosa iliaca derecha, acompañado de náuseas y vómito gástrico en cuatro ocasiones; fiebre de 38.6 °C. A la exploración

física se encuentra consciente, con facies de dolor, pálido ++, mucosa oral deshidratada; cardiopulmonar normal; abdomen blando, depresible, doloroso a la palpación en la fosa iliaca derecha; signo de rebote positivo; punto de Mc Burney positivo; peristalsis hipoactiva. Paraclínicos: hemoglobina, 17.4 g/dL, hematocrito, 54%; plaquetas, 285,000; leucocitos 18.200, linfocitos 10.4%, neutrófilos 82.4%; glucosa 86 mg/dL, creatinina 0.7 mg/dL; tiempo de protrombina 13.1", 84.6% de actividad. La radiografía simple de abdomen muestra un fecalito en la fosa iliaca derecha. (Figura 1)

Se decide realizar una laparotomía exploradora. Se halló un apéndice cecal con tejido fibrinopurulento (Figura 2); estaba perforado en su tercio distal (Figura. 3). Se efectuó una apendicectomía y se hizo un lavado de la cavidad.

A las 24 horas de operado el paciente se veía hipoactivo, con facies de angustia, poco cooperador, diaforético, pálido +++; mucosa oral deshidratada, lengua saburral; pulsos carotídeos normales, taquipneico; campos pulmonares sin alteraciones, ruidos cardíacos disminuidos de intensidad; abdomen globoso, con herida quirúrgica tipo Rocky-Davis, afrontada, sin datos de infección o sangrado; peristalsis disminuida, hiperestesia e hiperbaralgia, con

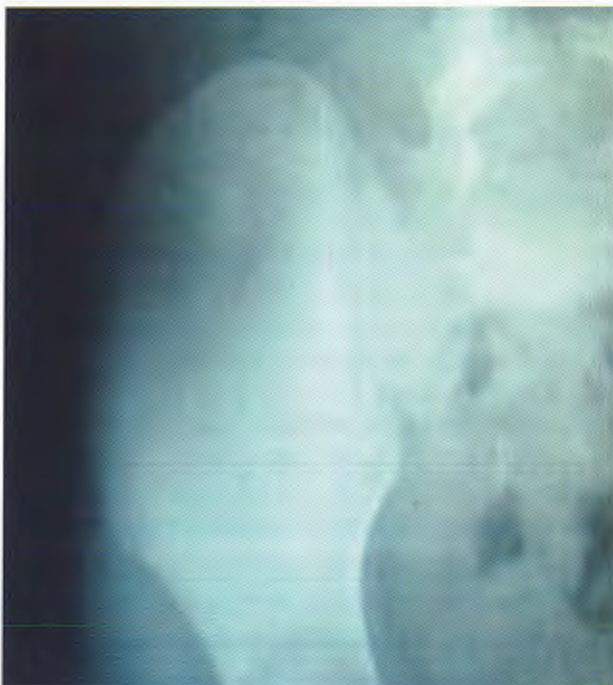

Figura 1. Radiografía de abdomen. Se aprecia fecalito en la fosa iliaca derecha.

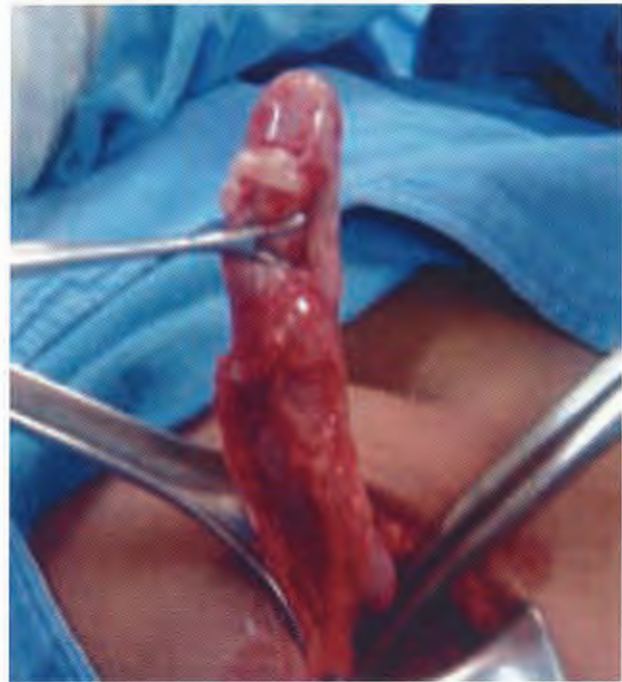

Figura 2. Apéndice cecal con absceso y natas fibrinopurulentas.

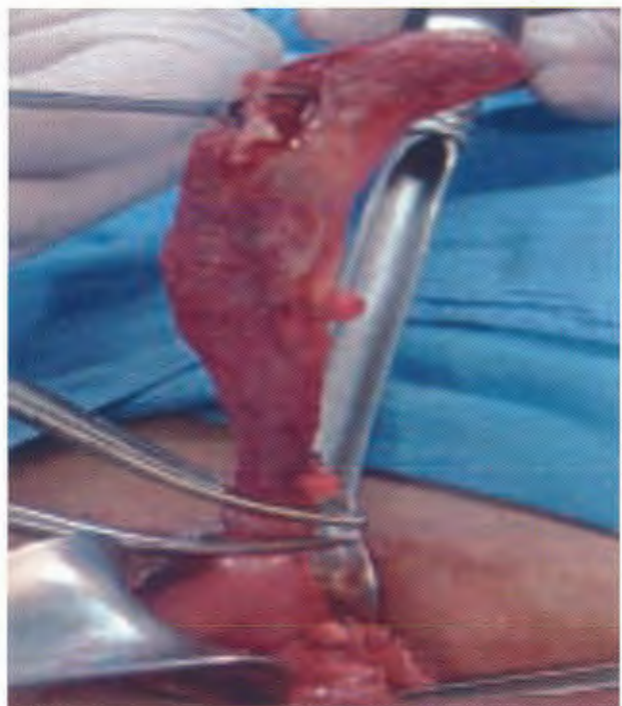


Figura 3. Apéndice cecal perforado en su tercio distal.

dolor intenso a la palpación en todos los cuadrantes; no se palpan visceromegalias, signo de Von Blumberg positivo; matidez a la percusión en fosa iliaca y flanco derechos; pulsos braquial y radial débiles, llenado capilar de dos segundos; prueba del ortostatismo positiva (se mareaba al levantarse). Frecuencia cardíaca 130/min; frecuencia respiratoria 30/min; tensión arterial 70/40 mmHg; temperatura 35°C. Paraclínicos: leucocitosis 11,000; neutrófilos 60%, hemoglobina 7g/dL, hematócrito 20.8%; plaquetas de 260,000. Ultrasonido (USG) abdominal: Se observa líquido a nivel de la fosa iliaca derecha de aproximadamente 2.5 litros.

Se decidió realizar una laparotomía exploradora. Se halló sangre fresca y coágulos en ambas fosas iliacas y en los espacios subdiafrágmaticos, datos compatibles con hemoperitoneo abundante. (Figura. 4) Existía sangrado activo proveniente de la arteria apendicular en el mesoapéndice. Se ligó la arteria y se lavó la cavidad. Se dejó un drenaje tipo Saratoga en la fosa iliaca derecha y uno de Penrose a nivel subfrénico ipsilateral. Se transfundieron 1.5 litros de paquete globular durante la cirugía. Cierre de la pared abdominal. Se transfundieron dos paquetes globulares durante el acto quirúrgico. Posteriormente el paciente fue llevado al piso de cirugía pediátrica donde

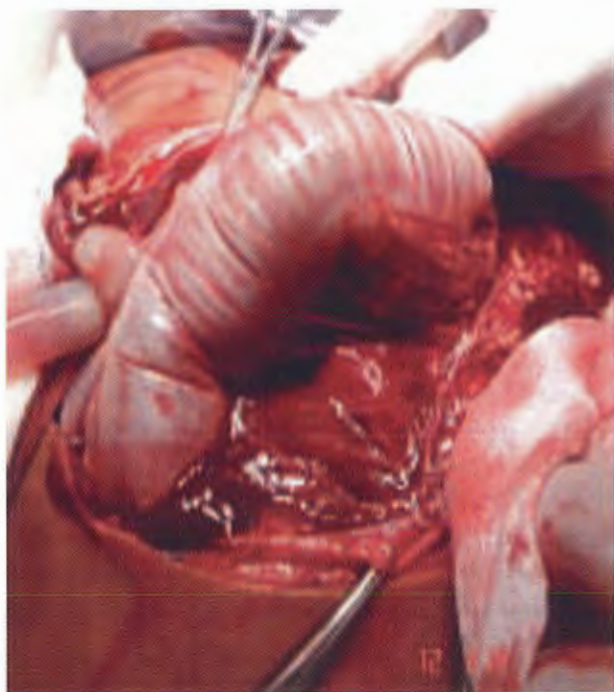


Figura 4. Hemoperitoneo.

recibió soluciones parenterales, antibióticos, analgésicos, esteroides, y transfusiones múltiples hasta normalizar su nivel de hemoglobina.

Al segundo día postoperatorio un USG de control mostró escaso líquido libre en la cavidad abdominal y un derrame pleural derecho de menos del 10%, sin repercusión en la saturación de oxígeno.

Al cuarto día se retiraron los drenajes tipo Saratoga y Penrose. Al quinto día postoperado se inició la alimentación por vía oral con buena tolerancia. El paciente se encontraba clínica y hemodinámicamente estable. Laboratorio de control: Hemoglobina 14.3 g/dL, hematócrito 43.9%, leucocitos 9000; plaquetas 265,000; tiempo de protrombina 13.5 segundos, 89% de actividad, tiempo de tromboplastina de 35 segundos. Se le dio de alta al séptimo día. Ha evolucionado satisfactoriamente.

DISCUSIÓN

La apendicitis es la causa más común de abdomen agudo en pacientes de todas las edades.^{1,10} El término "apendicitis" fue propuesto en 1886 por Reginald Fitz.³ Es rara en lactantes; más frecuente durante la infancia y alcanza su mayor frecuencia entre la segunda y tercera décadas de la vida; predomina en varones con una relación 3:2.^{4,7}

El factor desencadenante de esta patología es la obstrucción de la luz del apéndice, que en orden de frecuencia se relaciona con hiperplasia de folículos linfoides submucosos 60%; fecalitos 35%; cuerpos extraños 4% y el 1% restante con estenosis o tumores de la pared apendicular o del ciego (carcinoide) que ocurre en niños y adultos jóvenes.^{5,8}

Recientemente se ha propuesto una etiología neuroinmune,¹¹ así como la probabilidad de una predisposición genética de aproximadamente 25%, en personas cuyos familiares directos tengan antecedente de apendicetomía. La disminución de fibra en los alimentos también se ha propuesto como causa del padecimiento.⁶

Una obstrucción favorece la invasión bacteriana, frecuentemente por *E. coli* y *B. fragilis*, con infección local y edema progresivo, necrosis y posteriormente perforación con extensión del proceso inflamatorio e infeccioso al espacio adyacente y formación de absceso peritoneal.^{2,6,10}

La frecuencia de la apendicitis aumenta en los meses de mayo y agosto, probablemente por el incremento de infecciones entéricas y el subsecuente crecimiento de los

folículos linfoides.^{1,9} La lactancia materna disminuye el riesgo de padecer apendicitis al proveer al niño una carga inmunológica con la cual la respuesta del tejido es menos reactiva.^{2,13}

Para valorar la gravedad de este padecimiento hay varias clasificaciones; el aspecto macroscópico de los hallazgos quirúrgicos, que se correlacionan bien anatómopatológicamente.¹¹ (Cuadro 1)

Cuadro 1. Clasificación de apendicitis de acuerdo a la gravedad basada en la observación macroscópica de los hallazgos quirúrgicos

Fases	Descripción
I	Apéndice se aprecia con hiperemia y congestión.
II	Apéndice abscedada con erosiones de la mucosa, supuración Y exudados fibrinopurulentos.
III	Apéndice gangrenosa y con necrosis de la pared.
IV	Apéndice con perforación de la pared apendicular.
V	Absceso apendicular.

El cuadro clínico clásico presente en 33% de los pacientes inicia con dolor en el epigastrio, que posteriormente irradia a fosa iliaca derecha. La localización del dolor también depende de la posición anatómica del apéndice. El dolor en la fosa iliaca derecha y en la región lumbar ocurre en casos de apendicitis retrocecal.^{2,13} Colvin y colaboradores analizaron la presentación de síntomas en 379 preescolares y adolescentes se mencionan por orden de frecuencia en la Figura 5.⁷

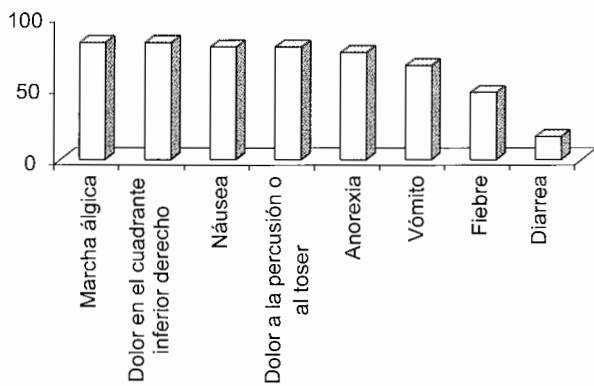


Figura 5. Presentación de síntomas por orden de frecuencia, según un estudio realizado por Colvin y cols.

El diagnóstico se basa en el cuadro clínico, los datos de la exploración física y el apoyo de métodos de diagnóstico auxiliares.^{2,8} La leucocitosis entre 14,000 y 15,000 cel/mm tiene sensibilidad de 68%. Si los síntomas se presentan por 24 h la sensibilidad aumenta hasta 90%. La fórmula blanca es más específica que la proteína C reactiva.^{2,3} Los datos radiológicos de apendicitis son: escoliosis por compensación del dolor, 43%; opacidad en tejidos blandos 48%; íleo localizado 30%; niveles hidroaéreos 10%; líquido peritoneal libre 63%; la probabilidad de visualizar un fecalito varía de 13 a 22%. La radiografía simple puede proporcionar confirmación diagnóstica, sólo el 77% puede no mostrar ninguna alteración que oriente al diagnóstico.^{2,17,20} El USG tiene una sensibilidad de 87%, y especificidad de 97%.¹⁰ La tomografía axial computarizada (TAC) tiene una sensibilidad de 87 a 100%, y especificidad de 83 a 97%.^{2,3}

El hemoperitoneo es una complicación poco frecuente de la apendicitis. Existen muy pocas referencias bibliográficas de ello.^{12,14} El problema se debe al deslizamiento o a la retracción de la arteria apendicular en el momento de la ligadura.¹³ Aguiló y cols. se analizaron 792 casos de complicaciones por apendicetomía y sólo un paciente tuvo sangrado intraperitoneal postoperatorio.¹³

El hemoperitoneo es la presencia de sangre libre en la cavidad abdominal. El 95% de las causas son trauma abdominal, postquirúrgicas, ruptura de tumores sólidos o metástasis y problemas ginecológicos.^{15,16}

Los hematomas en los flancos o la espalda acompañados de dolor a la palpación y defensa muscular, así como la distensión abdominal progresiva son signos de sangrado intraabdominal.^{9,15} Si el sangrado es abundante hay que realizar una laparotomía exploradora inmediata. Hasta 30% de la volemia puede estar en el abdomen sin que pueda apreciarse distensión abdominal.^{1,15} Puede haber rigidez de la pared abdominal, debido al reflejo visceroparietal por la irritación peritoneal. El dolor a la palpación, la resistencia involuntaria y distensión son signos de peritonitis. La matidez en los flancos, que se desplaza con la movilización del paciente y la ausencia de ruidos peristálticos indica íleo paralítico, lo que orienta a la existencia de líquido intraperitoneal libre.^{1,10,15}

Se debe hacer especial énfasis en la evaluación hemodinámica e identificar los datos clínicos de choque hipovolémico. El Cuadro 2 expone los parámetros clínicos para el diagnóstico de choque hipovolémico de acuerdo a los criterios del ATLS.¹⁶

Cuadro 2. Parámetros clínicos para el diagnóstico de choque hipovolémico de acuerdo a los criterios del ATLS

ATLS	Clase I	Clase II	Clase III	Clase IV
Pérdida de volemia	> 15%	15 - 30%	30 - 40%	< 40%
Frecuencia cardíaca	< 100 lpm	> 100 lpm	> 120 lpm	> 140 lpm
Tensión arterial	normal	normal	disminuida	disminuida
Presión del pulso	normal	disminuida	disminuida	disminuida
Frecuencia respiratoria	14 - 20 rpm	20 - 30 rpm	30 - 40 rpm	< 40 rpm
Uresis mL x hr	> 30	20 - 30	20 - 5	< 5
	>1-2 mL/kg/h	1 mL/kg/h	0.5 mL/kg/h	<0.5 mL/kg/h
Estado mental	poco ansioso	ansioso	confuso	letárgico

La cuantía del hemoperitoneo se calcula según la clasificación de Knudson y Federle⁸. (Cuadro 3) Actualmente los pacientes se tratan en forma conservadora cuando tienen hemoperitoneo y estado hemodinámico estable incluso si hay 500 mL de sangre en la cavidad abdominal.^{4,14}

Cuadro 3. Clasificación según la cuantía del hemoperitoneo

Leve	Cantidad de líquido perihepático subfrénico o subhepático. 250 mL
Moderado	Lo anterior, más sangre en alguna corredera parietocólica. 250 - 500 mL
Grave	Lo anterior, más sangre en pelvis. > 500 mL

El USG es la prueba de elección inicial; tiene una sensibilidad del 83 a 98% para detectar líquido libre intraabdominal en cantidades tan pequeñas como de 100 mL.^{2,5} Se ha empleado el protocolo FAST (focused abdominal sonography for trauma) que no busca caracterizar lesiones, sino exclusivamente detectar líquido libre en los recessos peritoneales. Permite valorar rápidamente al paciente con hemoperitoneo, con una sensibilidad de 93%, y especificidad de 98% y una seguridad de 97% en la detección de hemoperitoneo.^{2,11}

La TAC es la prueba más segura en la detección, definición y descripción del hemoperitoneo; debe realizarse en pacientes hemodinámicamente estables que pueden ser candidatos a manejo conservador.¹⁴

Otra forma de evaluar al paciente en forma rápida es con una paracentesis guiada por USG; se debe realizar en forma cuidadosa especialmente en el posoperado de cirugía abdominal.^{9,13}

CONCLUSIÓN

A pesar de que el hemoperitoneo rara vez ocurre debido a una apendicetomía, hay que hacer énfasis, en la observación, apego y exploración física seriada del paciente operado, lo que es fundamental para identificar y diagnosticar las complicaciones. Hay que apoyarse en los diferentes tipos de exploración complementaria, como el hematocrito en serie. Una caída progresiva del hematocrito puede significar sangrado continuo. Los estudios de gabinete como USG, TAC y laboratorio son auxiliares para determinar el tratamiento; sin embargo, la clínica sigue siendo la piedra angular para decidir la conducta quirúrgica.

El lavado peritoneal, ha sido desplazado por los estudios de gabinete con los que contamos hoy en día, principalmente en centros especializados a pesar de ser uno de los procedimientos que nos proporcionan una especificidad y sensibilidad igual o mayor que la TAC en la hemorragia intraabdominal, con la ventaja de disminuir el tiempo necesario para la identificación de hemorragia además de disminuir los costos.

El cirujano debe ser cuidadoso al realizar la ligadura del mesoapéndice especialmente la arteria apendicular y asegurarse de la correcta transfixión, y no solo del tejido adyacente a la arteria.

BIBLIOGRAFÍA

1. Snelson D, Bateman BR, Bolte GR. Appendiceal perforation in children diagnosed in a pediatric emergency department. *Pediatric Emergency* 2000;16(4):233-7.
2. Mendoza RJ, Alonso FA. Appendicitis at pediatric ages. *Cir Ciruj* 2005;27(03):238-44.
3. Livingston HE, Woodward WA, Sarosi AG, Haley WR. Disconnect between incidence of nonperforated and perforated

- appendicitis implications for pathophysiology and management. *AnnSurg* 2005;245(6):886-92.
4. Smink D, Fishman S, Kleinman K, Finkelstein J. Appendicitis in children effects of race, insurance status, and hospital volume on perforated. *Pediatrics* 2005;115:920-5.
 5. Beauregard G, Ituarte Y, Moo J. Apendicitis aguda. *Rev Salud en Tabasco* 2002;8(1):13-15.
 6. Gamboa I, Vázquez A, Lorenzana E, Santa M, Sánchez L. Fondo genético probable en la apendicitis aguda. *Cir Ciruj* 2000;68:148-53.
 7. Colvin J, Bachur R, Kharbanda A. The presentation of appendicitis in preadolescent children. *Pediatr Emerg* 2007;23(12):849-55.
 8. Peng Y, Lee H, Yeung C, Sheu J, Wang N, Tsai Y. Clinical criteria for diagnosing perforated appendix in pediatric patients. *Pediatric Emergency* 2006;22(7):475-9.
 9. Nwomeh BC, Chisolm DJ, Caniano DA, Kelleher KJ. Racial and socioeconomic disparity in perforated appendicitis among children: Where is the problem?. *Pediatrics* 2006;117:870-5.
 10. Flores NG, Jamaica ML, Landa RA, Parraguirre S, Lavallo A. Apendicitis en la etapa pediátrica: correlación clínico-patológica. *Bol Med Hosp Infant Méx* 2005;62:195-201.
 11. Morales MI, Navarrete JE. Cierre primario vs cierre retardado en las apendicitis complicadas *Cir Ciruj* 2002;70(5):329-34.
 12. Rivera R, Sola C, Palma F, Montiel N, Guerraz Q, Fernández N, Ubiña F. Hemorragia digestiva baja grave activa por úlcera apendicular *Rev Gastroenterol Hepatol* 2005;28(8):445-6.
 13. Aguiló J, Peiró S, Muñoz C. Efectos adversos en la cirugía de la apendicitis aguda. *Cir Esp* 2005;78(5):312-17.
 14. Ortega PJ, Delgado MA, Jover JM, Limones MP. Manejo diagnóstico en el tratamiento conservador del traumatismo abdominal. *Cir Esp* 2003;73(4):233-43.
 15. Concha A, Rey C, Rodríguez J. Manejo inicial del politraumatismo pediátrico (IV). *Bol Pediatr* 2009;49:58-68.
 16. Ali J, Blutter A. *Manuel ATLS*. 7th Ed. USA: American College of Surgeons; 2008. p. 890-9.