



Tumores primarios de columna vertebral en pediatría. Informe de tres

CASOS

Dr. José Martín Palacios-Acosta,* Dr. Ulises Alvarado-León,** Dra. Angélica León-Hernández,*** Dr. José Luis Pérez-Gómez,**** Dr. José Ignacio Guzmán-Mejía,***** · Dr. Jaime Shalkow-Klincovstein***** ·

RESUMEN

Los tumores de la columna vertebral (TCV), se manifiestan con dolor. Son infrecuentes en la infancia y tienen mal pronóstico si se no se diagnostican oportunamente o si se hace un abordaje inadecuado.

La mayoría de los TCV son benignos. La cirugía es la piedra angular tanto para el diagnóstico y para su tratamiento.

Se informa una serie de casos de tumores de columna vertebral operados con resultado favorable.

Palabras claves: Tumores de columna vertebral, tratamiento quirúrgico, dolor, tumores benignos.

ABSTRACT

Tumors of the spine (TCV), present with pain; they are rare in childhood and have poor prognosis if not diagnosed in appropriate approach.

TCV are mostly benign. Surgery is the cornerstone for both diagnosis and treatment.

We report a series of cases with spine tumors who were successfully operated.

Key words: Spinal tumors, surgical treatment, pain, benign tumors.

- * Médico Adscrito de Cirugía Oncológica
** Médico Residente del 4to año de Cirugía Pediátrica. Hospital para el Niño. Toluca Estado de México. cocolizocp@hotmail.com
*** Médico General. Instituto Nacional de Pediatría. angie_atl@hotmail.com
**** Médico Adscrito del Servicio de Neurocirugía. Instituto Nacional de Pediatría. jlperezgomez@gmail.com
***** Médico Adscrito de Cirugía Oncológica. Instituto Nacional de Pediatría. jignacioguzmanm@yahoo.com.mx
***** Jefe del Servicio de Cirugía Oncológica. Instituto Nacional de Pediatría. drshalkow@yahoo.com

Los autores agradecen la colaboración de los Drs. Guzmán-Mejía y Shalkow-Klincovstein en las cirugías realizadas para este artículo.

Correspondencia: Dr. José Martín Palacios-Acosta. Instituto Nacional de Pediatría drjpalacios@hotmail.com Extensión 1322. Av. Insurgentes Sur 3700-C, Colonia Insurgentes Cuicuilco, C.P. 04530, Delegación Coyoacán, México D.F.

Recibido: noviembre, 2009. Aceptado: abril, 2010.

Este artículo debe citarse como: Palacios-Acosta JM, Alvarado-León U, León-Hernández A y col. Tumores primarios de columna vertebral en pediatría. Informe de tres casos. Acta Pediatr Mex 2010;31(3):115-122.

www.nietoeditores.com.mx

El dolor a nivel de columna vertebral en la edad pediátrica puede deberse a traumatismos, a espondilolistesis, a procesos infecciosos y en menor frecuencia a lesiones neoplásicas.

Los tumores de la columna vertebral (TCV), se manifiestan con dolor: son lesiones infrecuentes en la infancia. Tienen mal pronóstico si no se diagnostican en forma temprana o si se realiza un abordaje inadecuado.

La mayoría de los TCV son benignos. La cirugía es la piedra angular tanto para el diagnóstico, como para su tratamiento. Los tumores malignos de columna son de mal pronóstico y requieren tratamiento multidisciplinario para su curación y para mejorar la sobrevida.^{1,7} (Cuadro 1)

PRESENTACION DE CASOS

Caso 1

Niña de 11 meses edad que ingresa al servicio de Urgencias; su padecimiento se inició 15 días antes, con

Cuadro 1. Frecuencia de tumores de columna vertebral en la edad pediátrica. Distribución por edad

Edad	Tumores benignos	Tumores malignos
0-5 años	Histiocitosis de células de Langerhans	Sarcoma de Ewing
		Leucemia
		Neuroblastoma (metástasis)
		Tumor de Wilms (metástasis)
5-10 años	Aneurisma quístico de hueso Histiocitosis de células de Langerhans Fibroma Osteoblastoma Osteoma osteoide	Linfoma
		Sarcoma de Ewing
		Osteosarcoma
		Fibrosarcoma
10-20 años	Aneurisma de hueso Condrioblastoma Osteocondroma Osteoma osteoide	Condrosarcoma
		Sarcoma de Ewing
		Osteosarcoma

irritabilidad y disminución de la fuerza de miembros inferiores, en forma progresiva hasta la incapacidad para bipedestación y para gatear. Exploración física. Había una masa paravertebral derecha de 5 cm de longitud, adherida a los planos profundos, era blanda, no dolorosa; había disminución de la fuerza en los miembros inferiores. El gammagrama con metayodo- bencil-guanidina, (MIBG), fue negativo y permitió descartar tumor de la cresta neural. La RMN mostró un tumor en la glándula suprarrenal derecha, que invadía el riñón y el canal raquídeo a través de los forámenes de T12 a L4 y rodeaba (encircla) la aorta y la vena cava. Se realizó exéresis del componente paravertebral con laminectomía L1-L5 y resección subtotal de la lesión intrarraquídea extramedular, con lo que se descomprimió el canal raquídeo. El diagnóstico histopatológico fue rhabdomyosarcoma embrionario. El paciente recibió quimioterapia adyuvante, posteriormente se resecó el tumor residual. Actualmente el paciente se encuentra en vigilancia libre de enfermedad.

Caso 2

Niño de cinco años de edad con tres meses de evolución. Tenía una tumoración paravertebral torácica derecha; disminución de la fuerza de extremidades inferiores y miembro torácico derecho; su marcha era claudicante.

Exploración física: tumoración paravertebral torácica derecha a nivel de T-7, bien delimitada, de 6 cm de longitud, blanda, fija a planos profundos, dolorosa a la palpación; con disminución de la fuerza de miembro torácico derecho 4/5 y miembro pélvico derecho. La sensibilidad en extremidades superiores e inferiores estaba conservada. La TAC mostró erosión de una apófisis transversa del lado derecho, sin destrucción de los cuerpos vertebrales ni de las láminas vertebrales. El gammagrama reveló una lesión blástica en T-8 de origen a determinar. La RMN mostró una lesión de aspecto neoplásico que ocupaba el espacio paravertebral ipsilateral y retropleural, que infiltraba desde T-8 a T-12 y causaba compresión de la médula.

Se resecó el tumor de T-7 a T-9, lo que descomprimió el saco duralmedular, con laminectomía bilateral; quedó un tumor residual. El diagnóstico histopatológico fue schwannoma maligno, por lo que se agregó radioterapia.

Actualmente el paciente usa corset y se encuentra en rehabilitación. (Figuras 1, 2, 3 y 4)

Caso 3

Niño de diez años de edad que ingresó por fractura patológica de un cuerpo vertebral. Su padecimiento inició dos meses antes con dolor lumbar y marcha claudicante. Tenía el antecedente de una caída de su propia altura, que causó incapacidad para la marcha y la bipedestación. Exploración física: anestesia en la región lumbar, con fuerza muscular disminuida para ambas extremidades; reflejos patelar y aquileo disminuidos, con radiculalgia de L-4 a L-5 en "silla de montar"; extensión al primer dedo de ambos

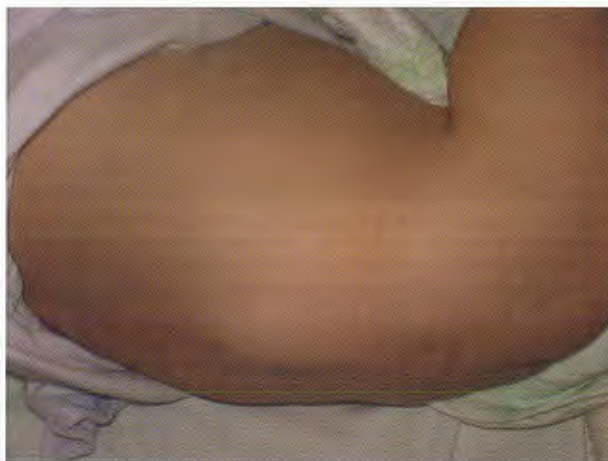

Figura 1. Tumoración a nivel de tejidos blandos paravertebrales en la región lumbar derecha.

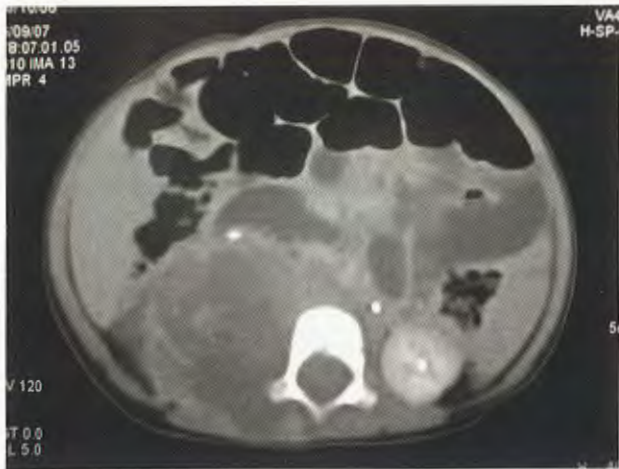


Figura 2. TAC con corte a nivel de L4 que muestra una masa heterogénea con lesión lítica en el cuerpo vertebral.

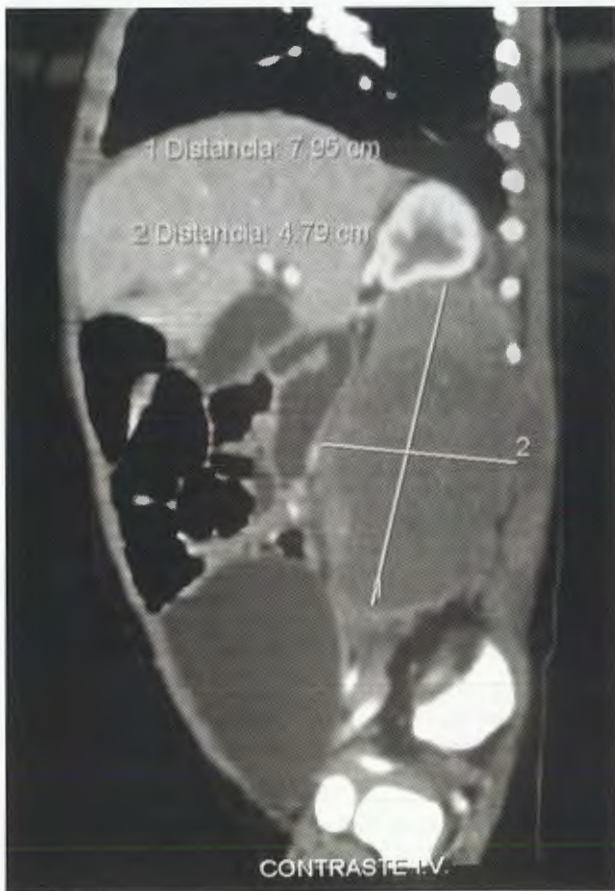

Figura 3. TAC que muestra las densidades tumorales así como sus diámetros.

miembros pélvicos; pérdida de sensibilidad perianal y del control de los esfínteres vesical y anal. La RX simple de abdomen mostró fractura por aplastamiento de L-4. La TAC reveló lesiones líticas en el cuerpo vertebral de L-4, (Figura 5) con nódulos de Schmorl en la plataforma superior e inferior y colapso sin invasión del canal raquídeo. Había inestabilidad de la columna lumbar. En la RMN se observó una tumoración de tejido óseo con invasión del canal raquídeo en un 70%; colapso del cuerpo vertebral de L4 (Figura 6). El paciente fue tratado con esteroides y una operación para descompresión del canal raquídeo L3-L5 (laminectomía) más la resección de la tumoración de la porción intrarraquídea y paravertebral izquierda. (Figuras 7, 8 y 9). El diagnóstico histopatológico fue de rhabdomyosarcoma. Actualmente el paciente tiene evolución favorable.

TUMORES PRIMARIOS DE COLUMNA VERTEBRAL

Aneurisma quístico de hueso

Tumoración vascular, de etiología desconocida. Generalmente localizado en la columna vertebral, sin invasión del disco intervertebral; involucra la parte posterior y anterior de la vértebra.

Aproximadamente 30% de los pacientes tiene alteraciones neurológicas. El dolor posterior es constante. Las RX muestran una lesión multiloculada, con septos; frecuentemente rompen la cortical.

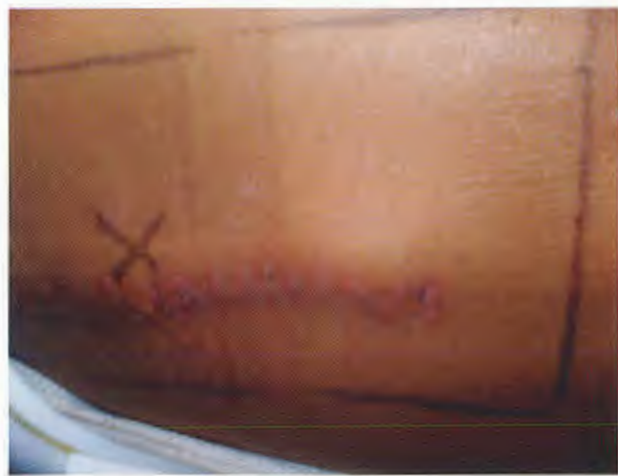

Figura 4. Sitio quirúrgico de resección tumoral y límites para la aplicación de radioterapia.

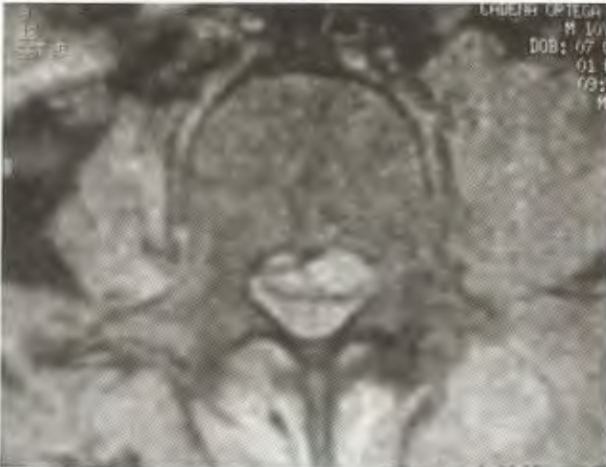

Figura 5. Lesión a nivel de elementos posteriores con lisis del cuerpo vertebral de L4.

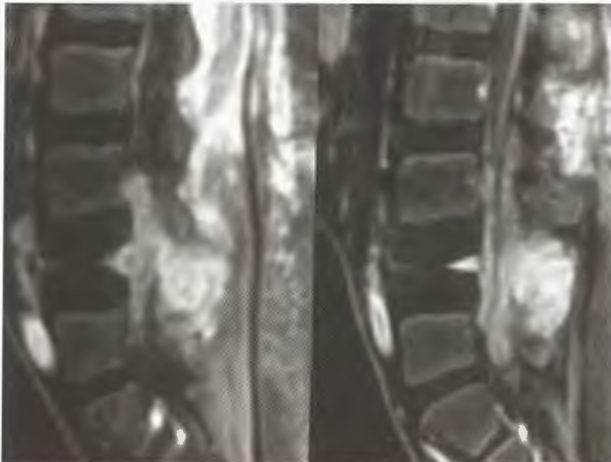


Figura 6. RM en la que se observa invasión del tumor a las estructuras posteriores y al canal medular.

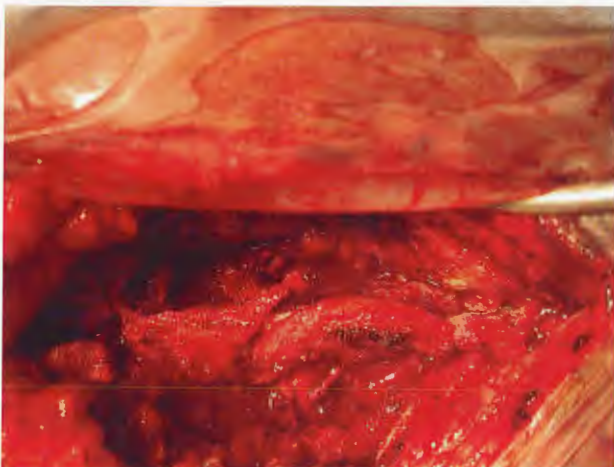
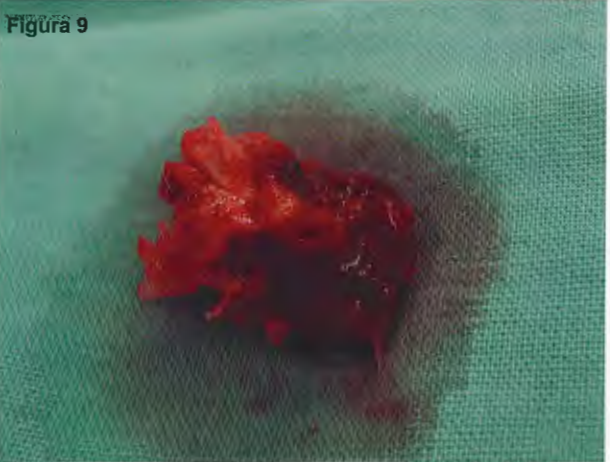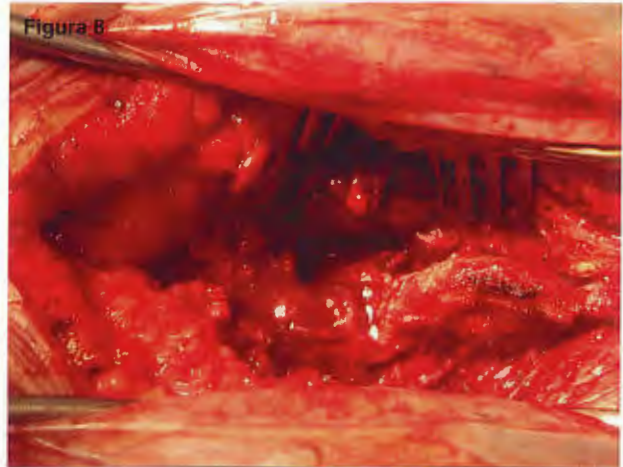


Figura 7. Laminectomía de L3-L5 con resección en bloque de la tumoración. Se observa lisis vertebral con pérdida ósea.



Figuras 8 y 9. Bordes quirúrgicos de la tumoración sobre el cuerpo vertebral y destrucción del mismo.

En la angiografía se observan espacios vasculares con cortocircuitos arteriovenosos.² La embolización arterial selectiva preoperatoria se ha usado como tratamiento inicial. Sin embargo, se ha observado remisión espontánea del tumor sin tratamiento. El legrado intralesional seguido de injerto de hueso es la cirugía de elección para estas lesiones. La radioterapia ya no se recomienda por el riesgo que se desarrolle un sarcoma. Se observa una recurrencia del 10 al 30% de los casos².

Histiocitosis de células de Langerhans

El dolor a nivel de la columna vertebral generalmente es el único síntoma. Las RX muestran aplanamiento de la vértebra, con destrucción del cuerpo vertebral en un 30% de los casos¹.

La historia natural de la histiocitosis revela que hay remisión espontánea de la lesión así como reconstrucción del hueso destruido³.

Es necesario tomar una biopsia para descartar la presencia de metástasis, ya que sólo el tratamiento conservador con valoraciones continuas es necesario para estos pacientes^{1,3}.

Osteoma osteoide-osteoblastoma

Ambos tumores tienen histología y evolución similar pero con desenlace distinto.

El osteoma osteoide genera una reacción esclerótica a nivel celular y el osteoblastoma provoca lesiones expansibles.

El dolor que causan es nocturno. Los analgésicos no esteroideos (AINES) alivian rápidamente el dolor en un 30 a 73% de los pacientes. Se produce escoliosis en 40% de los pacientes, debido a espasmo de los músculos paravertebrales inflamados.^{1,2}

Radiográficamente en el osteoma osteoide se caracteriza por un área radiolúcida rodeada por un área de esclerosis reactiva. En el osteoblastoma se observa una imagen típica de "grano o lunar".²

Ambos tumores se presentan a nivel de los elementos posteriores de la columna vertebral y alrededor de 10% de los osteomas osteoides y 40% de los osteoblastomas a este nivel es primario.

Los osteomas osteoides que son tumores que remiten espontáneamente. Sólo requieren vigilancia estrecha y valoración continua, así como administración de AINES.^{1,2,7}

Los osteoblastomas son lesiones más grandes y se opta por su resección en bloque con un éxito del 90%.¹⁶

Osteocondroma

Es un tumor benigno; ocurre en la columna vertebral con una frecuencia de 1 a 4%.^{1,2,8}

Los osteocondromas producen osificación endocondral y crecimiento de células en la epífisis del hueso. Con frecuencia aparecen como lesiones duras cubiertas de cartílago con apariencia de "coliflor"; se conserva la continuidad de la corteza y médula entre el tumor y el hueso sano.^{1,2}

Son tumores benignos que crecen de forma aleatoria con el cartílago de crecimiento.

El osteocondroma de la columna vertebral se localiza en los elementos posteriores y pueden comprimir médula. Por

lo general no causan dolor a menos que haya compresión medular o de nervios, lo que causa síntomas neurológicos como disfunción vesical o rectal.^{1,2}

En las radiografías, la TAC o la IRM, se observan exostosis cubiertas con una capa de cartílago. La biopsia no es necesaria cuando los estudios anteriores muestran claramente signos de osteocondroma.

Se recomienda la resección de las lesiones que causan dolor, de las que comprometen estructuras vasculares o de las malignas de acuerdo al diagnóstico citológico.

Leucemia y linfoma

Estas son neoplasias de origen hematológico que ocasionalmente se presentan de forma primaria en la columna vertebral: menos del 5%.^{1,2}

Causan síntomas inespecíficos: fatiga, mal estado general, fiebre y dolor en caso de fracturas patológicas.^{1,2}

Las radiografías muestran fractura vertebral y destrucción ósea.

El tratamiento es la combinación de quimioterapia y radioterapia.²

El cirujano de columna debe tratar las fracturas de columna vertebral y prevenir la deformidad de la columna durante el curso del tratamiento.^{1,2}

Sarcoma de Ewing

Es un tumor altamente agresivo y frecuentemente de pronóstico fatal. Representa menos del 1% de todos los tumores musculoesqueléticos. Ocurre en la columna vertebral en un 8 a 10%.^{1,2,7}

Tiene predilección por la región lumbosacra. Se acompaña de sintomatología neurológica en un 60% de los casos y en 25% de los pacientes se manifiesta con una masa palpable en tejidos blandos.¹⁸

La radiografía simple y la RMN muestran destrucción vertebral.²³

La quimioterapia y la radioterapia son parte del tratamiento. La quimioterapia promueve la citoreducción, lo que permite hacer una resección tumoral lo más extensa posible, que incluya los márgenes libres de tumor. Se recomienda resección en bloque.^{13,25}

OSTEOSARCOMA

Es el tumor maligno más común entre los tumores musculoesqueléticos; rara vez afecta la columna vertebral: 2 a

3% de forma primaria. El 75% de estos tumores aparecen entre los 15 y 20 años de edad. Los tumores confinados a columna vertebral predominan en la región lumbosacra. Los tumores de alto grado de malignidad invaden el canal medular en un 84%.^{6,7,10}

Generalmente causan dolor y en un 70%; sintomatología neurológica y aumento de volumen de tejidos blandos.^{1,2}

La radiografía revela destrucción vertebral y de la masa de tejidos blandos. En 15% de los pacientes se puede apreciar sitio de fractura.^{6,10}

El tratamiento inicial es con quimioterapia para una citoreducción; la cirugía se indica cuando la lesión ha disminuido de tamaño facilitando la resección en bloque y la toma de márgenes libres de tumor.^{5,6,9}

Los regímenes de quimioterapia seguidos de resección quirúrgica así como de escaneo óseo son usados para vigilancia de la recurrencia del tumor.^{10-12,19}

Condrosarcoma

Es el tercer tumor maligno primario más frecuente después del osteosarcoma. Ocurre en la columna vertebral en un 4 a 8%. El tumor es tejido cartilaginoso, formado directamente por un estroma sarcomatoso.²

Clínicamente las lesiones a nivel lumbar y sacro pueden manifestarse con grandes masas a nivel pélvico o intrabdominal. Las radiografías de columna muestran la destrucción ósea y masas lobuladas con moteado de calcificaciones.^{2,9}

En la TAC se localiza claramente la destrucción de la cortical así como la extensión tumoral. El escaneo óseo es positivo en los condrosarcomas. La biopsia es necesaria para el diagnóstico definitivo.^{2,10}

La quimioterapia y la radioterapia tienen poca utilidad para el tratamiento. El tratamiento quirúrgico es la resección en bloque con márgenes libres de tumor es el tratamiento recomendado.^{2,19}

DISCUSIÓN

La principal manifestación de los tumores de columna vertebral es el dolor, presente en 90% de los casos, que generalmente no se relaciona con la actividad física. Aproximadamente 5% de los tumores músculo esqueléticos infiltran la columna vertebral. Infortunadamente, si el diagnóstico se realiza en forma tardía, ya existen

datos neurológicos secundarios a la compresión medular.^{1,2,4,7}

El dolor vertebral es la causa de consulta médica, principalmente por una evolución rápida de los síntomas, lo que alarma a los padres, ya que el dolor interrumpe el sueño del niño.^{1,2}

Los tumores benignos causan dolor de menor intensidad, a diferencia de los tumores malignos, cuyo dolor aumenta de intensidad y en forma rápida e incapacitante. A la exploración física, el dolor a la flexión, hace sospechar una tumoración posterior, mientras que el dolor a la extensión de la columna vertebral, sugiere una tumoración anterior.

Los síntomas neurológicos en escolares y adolescentes son dolor radicular; los niños menores suelen tener parestesia parcial o hasta paraplejía completa. La compresión nerviosa por la tumoración causa los síntomas. Otras formas de presentación son fracturas patológicas, compresión de estructuras vasculares que irrigan ramas nerviosas de la tumoración o la invasión directa a los nervios por el tumor.^{1,2,4,7,15,22}

Los tumores agresivos del sacro causan disfunción vesical, rectal o ambas.

Los signos de una tumoración de la columna son escoliosis, xifosis y masa palpable, lo que ocurre en 10 a 20% de los casos.

La deformidad de la columna se debe al daño de los cuerpos vertebrales. Pueden presentarse tanto en tumores benignos, como en los tumores malignos. La escoliosis y tortícolis son consecuencia del espasmo de los músculos paraespinales inflamados.^{1,2,22}

El abordaje diagnóstico es con radiografías anteroposterior y lateral del sitio afectado de la columna. Estos estudios muestran alteraciones en 98% de los casos. Aproximadamente 40% de los casos, tiene lisis de uno o más cuerpos vertebrales visible en la placa simple. La tomografía computarizada es de utilidad para valorar la relación de partes blandas y óseas con la tumoración.

La resonancia magnética nuclear (RMN) se recomienda para determinar el nivel y la extensión de lesiones neoplásicas sospechosas únicas o múltiples. Ofrece una visión altamente detallada del esqueleto y del tejido blando circundante, así como su relación con el canal medular. Es el método de elección para identificar infiltración medular por el tumor y el de primera elección para determinar la extensión de la lesión y planear el abordaje quirúrgico.

El gammagrama óseo se realiza con tecnecio-99m (Tc-99m) por la sensibilidad en áreas en las que hay reacción osteoide o procesos destructivos en los huesos; puede detectar lesiones hasta de 2 mm de diámetro con una sensibilidad del 50 a 80%. Puede identificar lesiones a nivel óseo 2 a 18 meses antes de la aparición de cambios en la radiografía simple.^{1-3,7}

La angiografía es un estudio invasivo, de utilidad en lesiones muy vascularizadas y en algunos casos es de valor terapéutico, especialmente en lesiones de bajo flujo, lo cual permite embolizar la lesión para reducir su volumen y disminuir el sangrado durante una intervención quirúrgica.

El diagnóstico del tipo de tumoración es histopatológico, para lo cual se debe obtener una biopsia representativa del tumor para determinar su histología. Debido a las características de este grupo de tumores, la biopsia percutánea generalmente no obtiene suficiente tejido para una completa evaluación patológica, por lo que es preferible realizar procedimientos abiertos para obtener la biopsia.^{1,2} Algunos estudios refieren que la biopsia por aspiración con aguja fina (BAAF) es útil para el diagnóstico citológico en el 80% de los casos. El resultado histológico obtenido por BAAF es comparado con la biopsia abierta; sin embargo, esto depende del grupo de patólogos involucrados en cada institución.¹⁴

La estadificación oncológica se basa en la clasificación de Enneking a saber: estadio 1 (bajo grado) o estadio 2 (alto grado), intra-compartimental o extra-compartimental como subtipos A y B respectivamente. La enfermedad metastásica se clasifica como estadio 3.^{1,2,10,11}

Recientemente dos clasificaciones sobre la localización del tumor a nivel vertebral han sido propuestas, la de Weinstein-Boriani-Biagini y la de Tomita.^{24,26} Estos sistemas de clasificación son útiles para el cirujano en la planeación de una compleja resección tumoral ya sea benigna o maligna.

La estabilización de la columna vertebral es parte del manejo en la resección tumoral de columna vertebral.^{1,2,24}

CONCLUSIONES

Los factores a considerar en la selección de pacientes para tratamiento quirúrgico son: la extensión del tumor, localización anterior o posterior del tumor, tipo de tumor, la presencia de lesión única o múltiple, estabilidad de la

columna vertebral, el estado neurológico del paciente, su estado de salud.²

El tratamiento de los tumores de columna vertebral representa un reto. Los tumores benignos de columna vertebral remiten espontáneamente. Los tumores malignos son un reto para el equipo interdisciplinario. Gracias a los métodos diagnósticos actuales, al uso de quimioterapia y a la cirugía se puede brindar una oportunidad a los pacientes para mejorar su calidad de vida.^{1,2,21}

El tratamiento del dolor de los tumores de columna vertebral es con AINES. Los esteroides sistémicos se usan si hay compresión medular.²

Los avances en el abordaje quirúrgico de los pacientes y en las técnicas de estabilización permiten una resección tumoral extensa y la reconstrucción de la columna. Aunque la resección amplia es la regla quirúrgica, ésta se limita en ocasiones a la resección en bordes neuronales o estructuras vasculares.^{9,24}

El manejo interdisciplinario incluye los servicios de oncología médica, cirugía oncológica, neurocirugía y ortopedia pediátricas que tienen mayor índice de éxito, comparado con esfuerzos aislados por la diferentes especialidades para el tratamiento de los tumores de la columna vertebral.

BIBLIOGRAFÍA

- Garg B, Dormans J. Primary tumors of the spine in children: a review from the pediatric musculoskeletal tumor program at the Children's Hospital of Philadelphia. *Orthop J.* 2003;16:19-29.
- Simmons E, Zheng Y. Vertebral tumors. *Clin Orthop Rel Res.* 2006;443:233-47.
- Weinstein J, Mclain R. Primary tumors of the spine. *Spine.* 1987;12(9):843-51.
- Beer S, Menezes A. Primary tumors of the spine in children. Natural history, management, and long term follow up. *Spine.* 1997;15(6):649-58.
- Keynan O, Murakami H, Tomita K, Kawahara N, Yahata T, Yamaguchi T, Kakehiko Y. Ligation and partial excision of the cauda equine as part of a wide resection of vertebral Osteosarcoma: a case report and description of surgical technique. *Spine.* 2005; 30;(4): E97-E102.
- Hakan I, Murali S, Unni K, Shives T. Primary vertebral Osteosarcoma: Imaging findings. *Radiology.* 2004; 230: 697-702.
- Sama A. Spinal tumors. *E-medicine.* 2004; 6:1-16
- Bess R, Shay R, Bohlman M, Thompson G. Spinal exostoses. *Spine.* 2005;30(7):774-80.
- Talac R. Relationship between surgical margins and local recurrence in sarcomas of the spine. *Clin Orthop Rev.* 2002; 397; 127-32.
- Picci P. Osteosarcoma (Osteogenic sarcoma). *Orp J Rare Dis.* 2007;2(6):1-4.

11. Tan J, Shi D, Keole C, Morris M, Scarborough P, Gibbs R, Zlotecki Z. Multidisciplinary approach to diagnosis and management of osteosarcoma- a review of the St Vincent's Hospital experience. *Inter Sem Surg Onco.* 2006; 3(38): 1 – 8.
12. Romeo S, Cleton-Jansen JV, Bovee P, Hogendoorn P. Advances in bone and cartilaginous tumours. *Appl Can Res.* 2005;25(3):108-15.
13. Sohail M, Mirza M, Todd S, Jarosz D, Chapman J, Konodi M, Heagerty P. The treatment of Ewing's Sarcoma of bone at the University of Florida: 1969 to 1998. *Cli Ort Rel Res.* 2002;397:290-7.
14. Krecbergs A. Cytological diagnosis of bone tumours. *Brit Soc Bone Joint Surg.* 1996;78-B(2):258-63.
15. Corapcioglu F. Spinal Cord Compression and lung metastasis of Wilm's Tumor in a pregnant adolescent. *Urology.* 2004;64:807-9.
16. Lian X. Benign intraspinal Osteoblastoma stemming from C7 lamina in cervicothoracic junction. *Spine.* 2006;31(23):E895-E899.
17. Burchill S. Ewing's Sarcoma: diagnostic, prognostic and therapeutic implications of molecular abnormalities. *J Clin Pathol.* 2003;56:96-102.
18. Hense H, Ahrens S, Paulussen M, Lehnert M, Jurgens H. Factors associated with tumor volume and primary metastases in Ewing tumors: Results from the (E)CESS studies. *Ann Onco.* 1999; 10: 1073-7.
19. Meyers P, Schwartz C, Krailo M. Osteosarcoma: A randomized, prospective trial of the addition of ifosfamide and/or Muramyl Tripeptide to cisplatin, doxorubicin and high dose Methotrexate. *J Clin Onco.* 2005;23(9):2004-11.
20. Tsukushi S, Katagiri H, Kataoka T, Nishida Y, Ishiguro N. FERUM tumor markers in skeletal metastasis. *J Clin Oncol.* 2006;51:1-7.
21. Wyatt L. Spine Cancer: a summary and review. *Ann Oncol.* 2004;12(1): 9 – 17.
22. Abdu W, Provencher M. Primary bone and metastatic tumors of the cervical spine. *Spine.* 1998;23(4):2767-76.
23. Sever B, Cohen I, Connolly LP, Horev G, Perri T. Tc-99m MIBI to evaluate Children with Ewing's Sarcoma. *Cli Nuc Med.* 2000;25(6):410-13.
24. Katsuro T, Norio K, Hisatoshi B, Hiroyuki T, Takuya F, Yasumitsu T. Total block spondylectomy: a new surgical technique for primary malignant vertebral tumors. *Spine.* 1997;22(3):324-33.
25. Sharafuddin M, Haddad F, Hitchon P. Treatment options in primary Ewing's Sarcoma of the spine: Report of seven cases and review of the literature. *Neurosurgery.* 1992;30(4):610-18.
26. Postigo R. Tumors de columna vertebral. *Rev Chilena Traumatol.* 2008;12(3):1-9.