

Neumatosis colónica. A propósito de un caso y revisión de la literatura

Dr. Jesús Pámanes-González,* Dr. Jorge Antonio Moreno-Macias,** Dr. Juan Luna-Delgadillo***

RESUMEN

La neumatosis quística intestinal es un trastorno relativamente raro caracterizado por numerosas bolsas intramurales de gas, que se forman en alguna porción del tubo digestivo y ocasionalmente el mesenterio. Se han propuesto múltiples etiologías; su origen se discute en diversas teorías sobre la entrada de aire por la submucosa intestinal a través de una solución de continuidad. Esta es una enfermedad en la que más del 85% de los casos tiene otras patologías de fondo. El presente caso intenta apoyar la teoría de que el origen de esta patología radica en la entrada de aire por la submucosa del colon a través de una perforación.

Palabras clave: Neumatosis quística, bolsas intramurales, submucosa intestinal, perforación.

ABSTRACT

Pneumatosis cystoide intestinalis (PCI) is a rather infrequent disease characterized by multiple intramural sacs of gas in any section of the gastrointestinal tract and occasionally the mesentery. Many etiologies have been proposed regarding its origin. Several theories suggest that air intake by the intestinal submucosa occurs through a minute perforation. On the other hand in more than 85% of the cases there is an additional systemic disease. This case substantiates the view that PCI is a consequence of a perforation of the colonic wall.

Key words: Pneumatosis, intramural bags, intestinal submucosa, perforation.

N iño de 13 años de edad, admitido al Servicio de Urgencias por dolor abdominal difuso, malestar general, anorexia, vómito de alimentos precedido de estado nauseoso. El paciente se mostraba quejumbroso, alerta, con buen estado de hidratación, sin palidez de tegumentos; temperatura axilar de 37.5 °C, faringe y amígdalas normales. No había compromiso

en aparatos cardiovascular y respiratorio. Había dolor abdominal a la palpación profunda en todas las regiones, así como timpanismo; la peristalsis era normal (signo de Blumberg), signo de rebote dudoso; no se palparon masas. Estuvo hospitalizado bajo observación, en ayuno; recibió soluciones parenterales y ranitidina. Tras ocho horas de mala evolución fue valorado por un cirujano pediatra quien decidió realizar una laparotomía exploradora. Se hallaron asas de íleon hiperémicas y dilatadas; había dos arcos de induración con una perforación de menos de 1 cm, que se suturó con vycril 3-0. El paciente estuvo en el hospital tres días, durante los cuales tuvo dolor abdominal con las mismas características que a su ingreso, aunque menos intenso, estado nauseoso y escaso consumo de alimentos. Egresó con prescripción de ampicilina y paracetamol por diez días. Evolucionó mal y regresó tres semanas después, quejándose de dolor abdominal difuso, intermitente, que se exacerbaba a la ingerir alimentos líquidos; esto se acompañaba de náuseas y alteración de la función intestinal, con heces acintadas. Había perdido unos siete kilos de peso. Los estudios de laboratorio fueron normales. Una radiografía del tórax mostró una gran dilatación de la cámara gástrica; una radiografía simple de abdomen

- * Residente del primer año de la especialidad de Medicina Familiar. Unidad de Medicina Familiar #43 Gómez Palacio, Durango.
** Departamento de Medicina Interna. Hospital General de Zona #46 Gómez Palacio, Durango.
*** Coordinador del Departamento de Investigación y Educación en Salud Instituto Mexicano Del Seguro Social, Hospital General de Zona #46 Gómez Palacio, Durango.

Correspondencia: Dr. Jesús Pámanes-González. C. Cáceres # 522 Col. Ampliación La Rosita. C.P. 27250. Torreón, Coahuila, México
Recibido: abril, 2010. Aceptado: agosto, 2010.

Este artículo debe citarse como: Pámanes-González J, Moreno-Macias JA, Luna-Delgadillo J. Neumatosis colónica: a propósito de un caso y revisión de la literatura. Acta Pediatr Mex 2010;31(5):239-243.

www.nietoeditores.com.mx

mostró abundante materia fecal. El paciente se sometió a enema evacuante. Una nueva radiografía abdominal reveló imágenes aéreas alrededor de las asas intestinales (Figura 1). Un ultrasonido abdominal mostró abundante gas intestinal en meso e hipogastrio, dilatación de asas de colon derecho y engrosamiento de la pared; además, líquido libre entre las asas y supravescical. El hígado, el bazo y los riñones sin patología aparente.

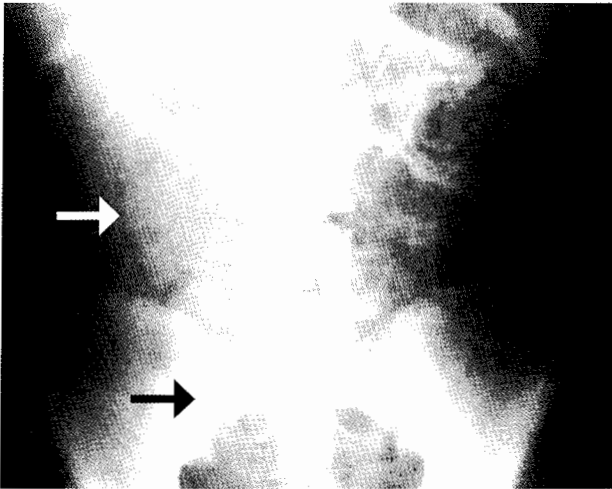


Figura 1. Placa simple de abdomen posterior al enema. Obsérvense contornos aéreos alrededor de las asas del colon (flechas).

Se decidió realizar una segunda laparotomía por el antecedente de una cirugía reciente, además de encontrar la causa de la mala evolución y del líquido libre interasa. Por medio de la laparotomía se pudieron apreciar múltiples quistes en la submucosa a todo lo largo del colon (Figura 2); se hizo el diagnóstico presunto de neumatosis intestinal. Se verificó que no existieran perforaciones, adherencias viscerales y demás causas que requirieran reparación quirúrgica. Se decidió tomar una muestra de líquido peritoneal, que a la tinción de Papanicolaou resultó negativo para malignidad. La biopsia peritoneal se interpretó como hemangioma cavernoso y reacción desmoplástica. Los estudios de ANA y anti-DNA fueron negativos. El paciente pasó tres días en el hospital y evolucionó favorablemente: sin dolor abdominal ni fiebre; toleró la ingestión de alimentos y tuvo buena función intestinal. Egresó del hospital y a los 10 días acudió a consulta; estaba en buenas condiciones.

DISCUSION

La neumatosis intestinal (NI) también conocida como quistes gaseosos del intestino, enfisema intestinal, neumatosis peritoneal, linfoneumatosis quística y enfisema bulloso intestinal¹, fue descrita en 1908 por Finney y cols. Aunque a decir de Berk¹, desde 1876 Bernhard Bang, médico danés, describió el primer caso de enfermedad humana bien documentado y comentó que los carniceros conocían un proceso similar en los cerdos. Shawn y cols. dividieron la etiología de la NI en seis mecanismos probables.³ El primero, los traumáticos y mecánicos, entre los que destacan el trauma abdominal⁴⁻⁶, las endoscopias⁷, los puentes ("bypass") yeyuno-ileales^{8,9}; la estenosis pilórica¹⁰⁻¹¹, la úlcera péptica¹², el vólvulo¹³⁻¹⁴, la invaginación intestinal¹⁵, el colon por enema¹⁶. El segundo grupo es el de los procesos autoinmunes o inflamatorios como la enfermedad inflamatoria intestinal¹⁰⁻¹², la diverticulitis⁸, la apendicitis¹⁷, el lupus eritematoso sistémico¹⁸⁻²⁰, la polimiositis²¹, la enfermedad mixta del tejido conectivo²²⁻²³. El tercer grupo incluye procesos infecciosos intestinales como los causados por *Clostridium difficile*²⁴, cryptosporidium²⁵, CMV, VIH²⁵, adenovirus, rotavirus, *Candida albicans* y enfermedad de Whipple²⁶. El cuarto grupo es el de patología pulmonar como el EPOC³, el asma y la fibrosis quística. En el quinto grupo están los fármacos y los químicos inmunosupresores^{3,15}, los corticoesteroides²⁷, el sorbitol, la lactulosa y el tricloroetileno. Por último, en el sexto grupo se engloban otros procesos que causan la enfermedad, como isquemia intestinal, enterocolitis necrosante^{18,27}, esclerodermia^{22,23}, sarcoidosis, enfermedad de Hirschsprung, hemodiálisis y la NI idiopática^{2,3}.

La patogenia de la NI es una solución de continuidad generalmente microscópica en el intestino, que es el sitio de entrada de aire para la formación de quistes²⁸. Es aquí donde se apoyan las diversas teorías sobre el origen de la enfermedad. La primera y la más aceptada es la teoría mecánica, iniciada por Kay-Butler^{1,30}, que considera al conjunto de las capas del colon como una estructura lineal capaz de albergar aire, y encapsularlo en forma de quistes en caso de permitir su entrada. Doub y Shea^{1,31} propusieron una probable rotura indolora, microscópica a nivel del alvéolo pulmonar como el sitio inicial de la entrada de aire, que viaja por los vasos hasta alojarse en el mesenterio y origina los quistes. Esta teoría sugiere que se debe elevar la presión intraabdominal¹⁻⁹, como sucede

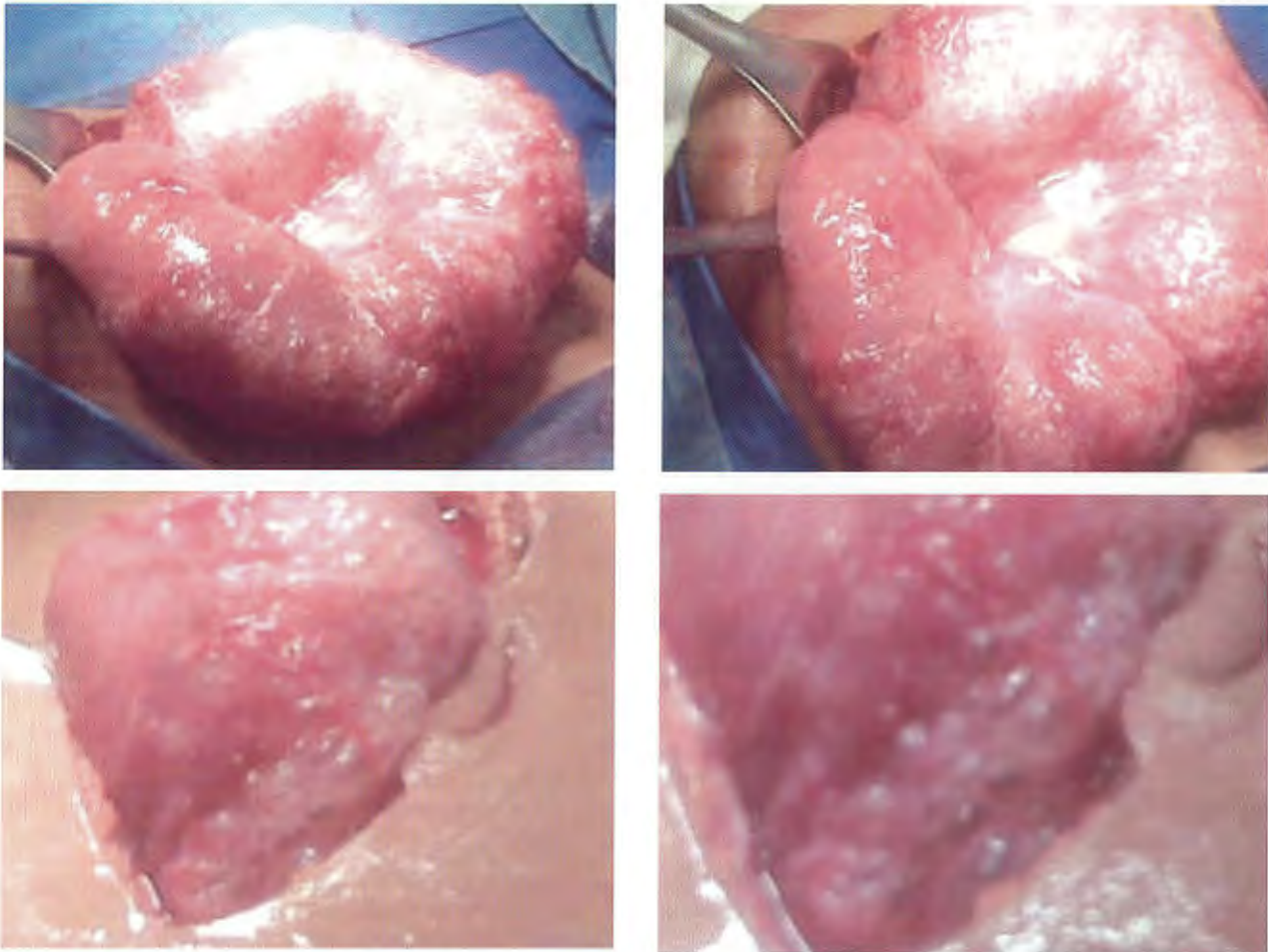


Figura 2. Imágenes de las asas de colon transverso en el transoperatorio. Obsérvense los múltiples quistes submucosos; no se ven lesiones hemorrágicas o de perforación.

en la hiperinsuflación pulmonar de pacientes con EPOC, o en tosedores crónicos.

En la infecciosa, intervienen factores como un incremento de la flora intestinal del tipo del *Clostridium* o *E. coli*³⁻²⁴; la inmadurez de la barrera intestinal en neonatos con enterocolitis necrosante o en prematuros, lo que permite la entrada de gas en la pared intestinal¹².

Shawn y cols. mencionan que en muchos casos coexisten varios factores para que se desarrolle la enfermedad, tales como una patología de fondo, v.g. lupus, más una instrumentación previa (como el colon por enema o la colonoscopia), lo que causaría inmuno-inflamación, acompañada de un factor mecánico³.

Clínicamente no existe un cuadro específico de NI. Las manifestaciones son vagas e inespecíficas que pueden

presentarse prácticamente en cualquier patología gastrointestinal, como dolor abdominal, diarrea o sangrado de tubo digestivo alto o bajo²⁸. A la exploración física no se encuentran datos orientadores; puede haber dolor a la palpación abdominal y cierto grado de timpanismo. Si los quistes son muy grandes puede haber masas palpables indoloras.

El diagnóstico solamente se realiza cuando se observan las lesiones macroscópicas típicas de múltiples quistes, que semejan un racimo de uvas y que son de textura suave²⁹, como en el paciente en estudio. O bien, el diagnóstico puede hacerse cuando el médico tiene suma perspicacia cuando observa en una imagen de ultrasonido, gas en la pared del colon. Es mucho más fácil el diagnóstico cuando se observan las lesiones por endoscopia.

Tratamiento. Se han utilizado con éxito terapias de inhalación de oxígeno a concentración hasta de 75% con flujo hasta de 8 L/min, para elevar la presión parcial de oxígeno arterial hasta en 300 mm Hg³. También se ha recomendado el empleo de metronidazol para erradicar la flora intestinal excesiva. También se aconseja evitar la ingestión de productos con lactosa y sorbitol (goma de mascar), que pueden propiciar la formación de gas por desdoblamiento enzimático, por aerofagia o por ambos hechos.

A pesar de ello, es una enfermedad de pronóstico impredecible; puede haber remisión espontánea, sin complicaciones, como el presente caso, o bien progresar a neumoperitoneo o gas portal hepático que ha sido la causa de muerte de algunos pacientes. Sin embargo, la morbimortalidad no ha sido bien establecida.

CONCLUSIÓN

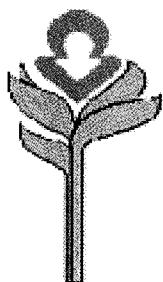
La perforación descrita en la primera cirugía del paciente, cuando no se encontraron los quistes y sí aparecieron en la segunda intervención, fue el inicio de la NI. Sin embargo, no se identificó la causa de la perforación. Tampoco se documentó una enfermedad primaria, como se ha descrito en la mayoría de los casos de NI. Un hecho a considerar es la edad de presentación de la enfermedad en este caso, ya que la mayoría de los pacientes padece la enfermedad durante la primera infancia o en el extremo opuesto, en la vejez, sin que exista una enfermedad concomitante.

Con esta publicación pretendemos dar a conocer más de la enfermedad, la cual es poco conocida por sus datos clínicos inespecíficos, aparente buen pronóstico y resolución espontánea.

REFERENCIAS

- Berk E, Haubrich W. Gastroenterología. 4a Edición, Barcelona, España: Salvat Editores; 1987. p. 2703-11.
- Heng Y, Schuffler MD, Haggitt RC, Rohrmann CA. Pneumatosis intestinalis: a review. Am J Gastroenterol 1995;90:1747-58.
- Shawn DP, Maher A. The spectrum of pneumatosis intestinalis. Arch Surg 2003;138:68.
- Shuck JM, Malan LJ, Hammar MD. Pneumatosis cystoides intestinalis due to blunt abdominal trauma. J Trauma 1974;14:435-40.
- Kelly BS Jr, Meyers P, Choe KA, Hurst J, Luchette FA. Traumatic pneumatosis cystoides intestinalis with portal venous air embolism. J Trauma 1997;42:112-4.
- Jona JZ. Benign pneumatosis intestinalis coli after blunt trauma to the abdomen in a child. J Pediatr Surg 2000;35:1109-11.
- Jensen R, Gutnik SH. Pneumatosis cystoides intestinalis: a complication of colonoscopic polypectomy. S D J Med 1991;44(7):177-9.
- Doolas A, Breyer RH, Franklin JL. Pneumatosis cystoides intestinalis following jejunioileal bypass. Am J Gastroenterol 1979;72:271-5.
- Meyers MA, Ghahremani GG, Clements JL Jr, Goodman K. Pneumatosis intestinalis. Gastrointest Radiol 1977;2:91-105.
- Koss GL. Abdominal gas-cysts (pneumatosis cystoides intestinorum hominis): an analysis with a report of a case and a critical review of the literature. Arch Pathol 1952;53:523-49.
- Lester PD, Budge AF, Barnes JC, Kirks DR. Gastric emphysema in infants with hypertrophic pyloric stenosis. Am J Roentgenol 1978;131:421-3.
- Gagliardi G, Thompson IW, Hershman MJ, Forbes A, Hawley PR, Talbot IC. Pneumatosis coli: a proposed pathogenesis based on study of 25 cases and review of the literature. Int J Colorectal Dis 1996;11:111-8.
- Azimuddin K, Bourne R. Pneumatosis cystoides intestinalis in a case of sigmoid volvulus. Br J Hosp Med 1997;57:468-9.
- Gillon J, Holt S, Sircus W. Pneumatosis coli and sigmoid volvulus: a report of 4 cases. Br J Surg 1979;66:802-5.
- Sugita M, Mori T, Shimada H, Shimasaki N, Morikawa Y, Takahashi T. Colocolic intussusception associated with pneumatosis cystoides intestinalis after cord blood stem cell transplantation. J Pediatr Gastroenterol Nutr 2004;38(5):549-51.
- Stuart M. Pneumatosis coli complicating carcinoma of the colon: report of a case. Dis Colon Rectum 1984;27:257-9.
- Parra JA, Acinas O, Bueno J, Madrazo C, Farinas C. An unusual form of pneumatosis intestinalis associated with appendicitis. Br J Radiol 1998;71:326-8.
- Decrop E, Ponette E, Baert AL, Verberckmoes R, Kerremans R, Geboes K. Preoperative radiological diagnosis of acute necrotizing enteritis in systemic lupus erythematosus. J Belge Radiol 1990;73:31-5.
- Laing TJ. Gastrointestinal vasculitis and pneumatosis intestinalis due to systemic lupus erythematosus: successful treatment with pulse intravenous cyclophosphamide. Am J Med 1988;85:555-8.
- Pruitt RE, Tumminello VV, Reveille JD. Pneumatosis cystoides intestinalis and benign pneumoperitoneum in a patient with antinuclear antibody negative systemic lupus erythematosus. J Rheumatol 1988;15:1575-7.
- Kuroda T, Ohfuchi Y, Hirose S, Nakano M, Gejyo F, Arakawa M. Pneumatosis cystoides intestinalis in a patient with polymyositis. Clin Rheumatol 2001;20:49-52.
- Pun YL, Russell DM, Taggart GJ, Barraclough DR. Pneumatosis intestinalis and pneumoperitoneum complicating mixed connective tissue disease. Br J Rheumatol 1991;30:146-9.
- van Leeuwen JC, Nossent JC. Pneumatosis intestinalis in mixed connective tissue disease. Neth J Med 1992;40:299-304.
- Schenk P, Madl C, Kramer L, et al. Pneumatosis intestinalis with *Clostridium difficile* colitis as a cause of acute abdomen after lung transplantation. Dig Dis Sci 1998;43:2455-8.
- Samson VE, Brown WR. Pneumatosis cystoides intestinalis in AIDS associated cryptosporidiosis: more than an incidental finding? J Clin Gastroenterol 1996;22:311-2.

26. Seaman WB, Fleming RJ, Baker DH. Pneumatosis intestinalis of the small bowel. *Semin Roentgenol* 1966;1:234-42.
27. Fenton LZ, Buonomo C. Benign pneumatosis in children. *Pediatr Radiol* 2000;30:786-93.
28. Fledman Mark. Enfermedades gastrointestinales y hepáticas. Sleisenger & Fordtran. Madrid, España: Panamericana; 2000.
29. Koreishi, Lauwers, Misdraji Y. Pneumatosis intestinalis. *Am J Surg Pathol* 2007;31:1469-75.
30. Kay-Butler JJ. Interstitial emphysema of the caecum. *Gut* 1962; 3:267-8.
31. Doub HP, Shea JJ. Pneumatosis cystoides intestinalis. *JAMA* 1960; 172:1238-42.



*Una enfermedad
del cuerpo y de
la mente*

ASOCIACIÓN MEXICANA DE LA ENFERMEDAD DE HUNTINGTON IAP

La Asociación Mexicana de la Enfermedad de Huntington (AMEH) es la primera y única institución que brinda apoyo y asistencia a pacientes y familiares que viven con este padecimiento.

¿Sabe qué servicios asistenciales brinda la AMEH?

- | | | |
|----------------------|------------------|---------------------|
| *Terapia ocupacional | *Fisioterapia | *Psicoterapia |
| *Terapia de lenguaje | *Terapia musical | *Terapia espiritual |
| *Servicio médico | *Terapia de yoga | *Cuidador |

- * Alimentación a los que asistan a terapias a la AMEH
- * Distribución de medicamentos, pañales y suplementos alimenticios
- * Apoyo con equipo (camas de hospital, colchones de agua, etc.)
- * Información, orientación y apoyo psicológico sobre la enfermedad de Huntington
- * Ayuda con pasajes para asistir a terapias en la Asociación
- * Entrega de una despensa mensual por paciente

Informes:

Tesoreros 97 esquina Cuauhtémoc,
Col. Toriello Guerra, Del. Tlalpan, CP 14050
Tel.: (55) 5424-3325. Fax: (55) 5424-3189