



Biopsia en los errores innatos del metabolismo

Dra. Cecilia Ridaura-Sanz

I. INTRODUCCION

Los errores innatos del metabolismo (EIM) se refieren a una gran variedad de enfermedades ocasionadas por defectos genéticos que se traducen en la producción anormal de proteínas sean estructurales o que intervienen en el metabolismo intermediario. Pueden presentarse con manifestaciones clínicas muy diversas que involucran prácticamente a todas las especialidades pediátricas. Algunas de estas enfermedades se expresan clínicamente por afección multisistémica, mientras que otras suelen afectar un solo órgano. Por esta última razón, muchos de los capítulos precedentes de la serie llamada LA BIOPSIA EN EL DIAGNÓSTICO DE LA ENFERMEDAD PEDIÁTRICA, han incluido dentro de la biopsia de un órgano específico, la utilidad para el diagnóstico de una enfermedad metabólica (véase biopsia de médula ósea, biopsia de nervio periférico, biopsia hepática, biopsia cerebral etc.)

Estas enfermedades pueden presentarse a cualquier edad aunque su presentación habitual es en el periodo neonatal y hasta la edad preescolar. Los métodos actuales de tamizaje neonatal han permitido la detección oportuna de más de cien enfermedades en una sola muestra de sangre. Dado que estas enfermedades son genéticas, su frecuencia varía según la población estudiada. Se han descrito más de 500 EIM con distribución geográfica distinta y aunque los casos

aislados son poco frecuentes hay que tener en cuenta que el diagnóstico de un caso es el diagnóstico de una familia.

El diagnóstico específico de los EIM se establece con la determinación de metabolitos anormales, cuantificación de la enzima defectuosa, y estudios moleculares de DNA cuando se conoce el gen anormal. Sin embargo, casi todas estas pruebas son costosas y no están al alcance de la mayoría de los centros de atención pediátrica, por lo que la sospecha clínica no se confirma y por lo tanto la frecuencia real de estos padecimientos metabólicos en la población mexicana está subestimada.

Algunas enfermedades por EIM tienen alteraciones tisulares características que permiten su identificación con el examen histopatológico del tejido afectado. En el Cuadro 1 se señalan las enfermedades con alteraciones estructurales diagnósticas o sugestivas. Aunque la biopsia, ha sido desplazada por la tecnología moderna, tiene su lugar dentro de las estrategias alternativas para el diagnóstico y es un apoyo extremadamente valioso que no se debe ignorar.

El presente capítulo pretende orientar al clínico sobre la conducta diagnóstica de estas enfermedades, la utilidad del estudio histológico y las bases morfológicas que permiten su identificación.

II. INDICACIONES Y MANEJO DEL TEJIDO

El estudio de células y tejidos obtenidos a través de una biopsia ha sido particularmente útil en la caracterización de las enfermedades por errores innatos del metabolismo. Este procedimiento diagnóstico tiene los siguientes objetivos:

1. Determinación bioquímica de metabolitos
2. Material para cultivo "in vitro" y subsecuente análisis bioquímico
3. Técnica de biología molecular para detección del gene defectuoso
4. Análisis morfológico

Los tejidos para estudios bioquímicos enzimáticos que más se utilizan son el hígado y el músculo estriado

Departamento de Patología
Instituto Nacional de Pediatría

Correspondencia: Dra. Cecilia Ridaura-Sanz. Instituto Nacional de Pediatría. Insurgentes Sur 3700-C. Col. Insurgentes Cuicuilco. México 04530 D.F. Tel. 10840900.
Recibido: septiembre, 2010. Aceptado: octubre, 2010.

Este artículo debe citarse como: Ridaura-Sanz C. Biopsia en los errores innatos del metabolismo. Acta Pediatr Mex 2010;31(6):317-323.

www.nietoeditores.com.mx

Cuadro 1. Enfermedades por errores innatos del metabolismo

<i>Alteraciones estructurales diagnósticas</i>	<i>Organo</i>	<i>Alteraciones Estructurales Sugestivas</i>	<i>Organo</i>
Glucogenosis I y IV	Hígado	Glucogenosis III, VI, VIII, IX	Hígado
Glucogenosis II	Hígado y músculo	Glucogenosis VII	Músculo
Glucogenosis V	Músculo (Histoquímica)	Tangier	Médula ósea
Enf. de Wolman	Hígado. Yeyuno	Enf. de Fabry	Piel
Abetalipoproteinemia	Yeyuno	Galactosemia	Hígado
Enf. de Gaucher	Médula ósea. Hígado	Tirosinemia	Hígado
Enf. de Krabbe	Nervio periférico, SNC	Intol. a la fructosa	Hígado
Gangliosidosis GM2	Recto	Enf. de Wilson	Hígado
Gangliosidosis GM1	Hígado. Recto. Riñón	Enf. de Lafora	Hígado
Mucopolisacaridosis	Sangre periférica. Médula ósea	Fibrosis quística	Hígado. Recto
Leucodistrofia metacromática	Nervio periférico	Defectos de utilización de lípidos	Hígado
Enf. de Niemann Pick	Médula ósea. Hígado		
Dubin Johnson	Hígado		
Def. α -1-antitripsina	Hígado		
Amiloidosis	Recto. Nervio. Riñón		

Se requieren de 10 a 20 mg de tejido fresco obtenido por una biopsia abierta. Los fragmentos deben congelarse inmediatamente en nitrógeno líquido y conservarse en congelación a -70°C

2. El material para cultivo suele ser de fibroblastos de la piel. Se requieren al menos dos biopsias de un diámetro de 3 mm obtenidas en condiciones estériles, una del brazo y otra de la pierna. Estos tejidos se introducen directamente en medio de cultivo para la siembra y análisis subsecuente.

3. Para estudios genéticos generalmente se utiliza sangre periférica, aproximadamente 20 mL en una jeringa con heparina. De esta muestra se pueden hacer estudios cromosómicos y extracción de DNA También se puede utilizar sangre seca en papel filtro (tarjeta de Guthrie) y también puede ser útil tejido fijado e incluido en parafina siempre y cuando el tiempo de fijación no haya sido muy prolongado para no desnaturalizar el DNA.

4. Para el análisis morfológico se debe procesar el tejido tanto para estudio histológico de rutina en fragmentos fijados en formol e incluidos en parafina, como para permitir estudios especiales de microscopía electrónica, inmunohistoquímica, histoquímica enzimática en tejido congelado y técnicas histológicas especiales (Figura 1).

La interpretación morfológica de las alteraciones en las células y en los tejidos se expresa a continuación.

III. INTERPRETACION

Pueden reconocerse tres patrones de alteraciones morfológicas en las enfermedades por errores innatos del metabolismo:

- A) ENFERMEDADES CON DEPÓSITO ANORMAL DE SUSTANCIAS
- B) ENFERMEDADES CON ALTERACIÓN DE LAS ESTRUCTURAS SUBCELULARES
- C) ENFERMEDADES CON MARCADORES HISTOLÓGICOS SUGESTIVOS -

A) ENFERMEDADES CON DEPÓSITO ANORMAL DE SUSTANCIAS

Las enfermedades con depósito anormal de sustancias por lo general son alteraciones de proteínas enzimáticas. Entre ellas están las enfermedades lisosomales que son un grupo de padecimientos ocasionados por deficiencias de enzimas hidrolíticas normalmente presentes en estos organelos.

Cuando una enzima que interviene en una cadena metabólica es deficiente o defectuosa, el metabolito terminal disminuye y el sustrato sobre el que normalmente actúa se acumula al no poder degradarse o se desvía hacia otras vías metabólicas (Figura 2).

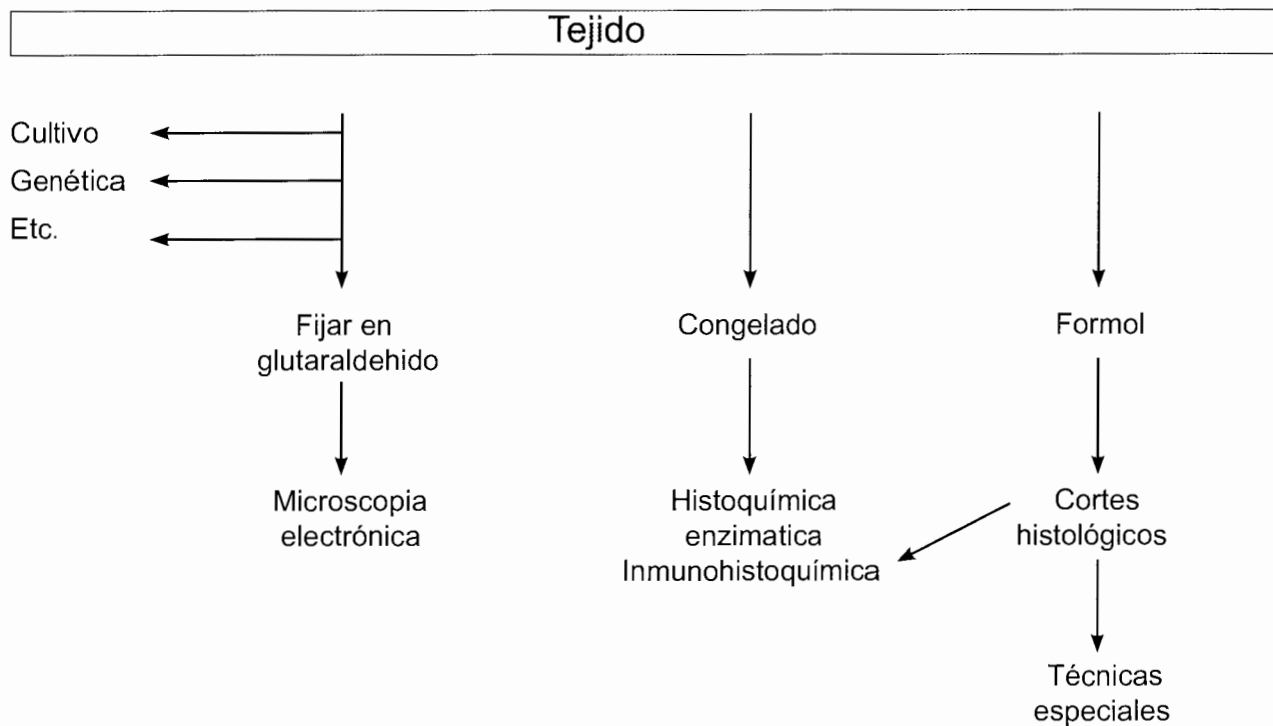


Figura 1. Biopsia electiva en el diagnóstico de enfermedad metabólica.

Si este metabolito precursor es insoluble o está dentro de compartimentos como las lisosomas, se acumula dentro del citoplasma de la célula. El diagnóstico se basa en: a) la identificación del material acumulado y b) el tipo de célula afectada.

a) **Identificación del material acumulado.** La identificación del metabolito acumulado se logra con técnicas histológicas especiales por lo general disponibles en la mayoría de los laboratorios de patología y con la morfología ultraestructural. En el Cuadro 2 se señalan las técnicas que permiten la identificación bioquímica del material atesorado.

El análisis ultraestructural es muy útil ya que puede identificar depósitos anormales en varias células en un pequeño fragmento de tejido. En el Cuadro 3 se describe la morfología ultraestructural de las células que contienen estas sustancias anormales.

Hay enfermedades metabólicas con depósito de cristales de morfología característica, tales como cistinosis, gota, oxalosis y otras que depositan pigmentos como en el síndrome de Dubin Johnson. En la cistinosis los cristales

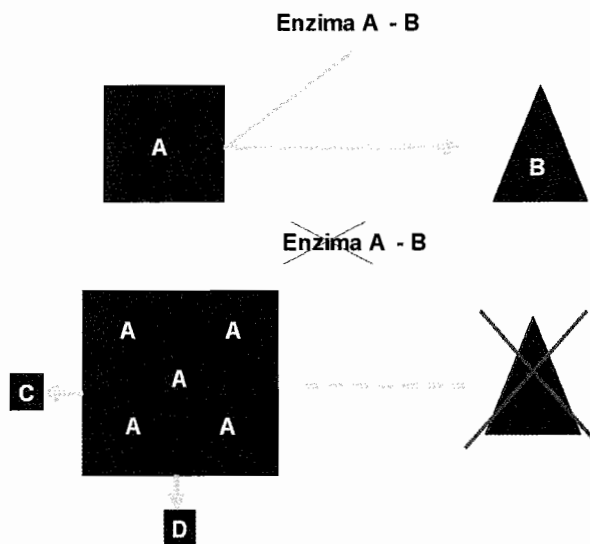


Figura 2. Esquema del defecto metabólico de una enzima. La enzima AB actúa sobre el sustrato A para la conversión a metabolito B. Cuando la enzima AB falta o es defectuosa, el sustrato A se acumula y se desvía a otros metabolitos C y D al mismo tiempo que disminuye el metabolito B.

Cuadro 2. Identificación del material acumulado. Histoquímica

Material	Metodo histoquímico
Glucógeno	PAS
Amilopectina	PAS-Diastasa. Azul alciano
Colesterol y grasas neutras	Rojo oleoso. Sudan negro. Refringencia
Cerebrósido	Luxol Fast Blue. Rojo oleoso. Autofluorescencia. PAS-Diastasa
Gangliósido	Luxol Fast Blue. PAS-Diastasa Rojo oleoso
Sulfátidos	Metacromasia
Mucopolisacáridos	PAS-Diastasa. Azul anciano. Metacromasia
Lipofuchina-Ceroide	PAS-Diastasa, Luxol Fast Blue Rojo oleoso Autofluorescencia Zhiel-Neelsen

Cuadro 3. Identificación del material acumulado. Microscopia electrónica

Material	Morfología
Glucógeno	Gránulos electrodensos
Colesterol y grasas neutras	Estructuras amorfas osmiofílicas densas homogéneas
Cerebrósido	Estructuras tubulares
Gangliósido	Estructuras laminares membranosas concéntricas y paralelas (cuerpos de cebra)
Esfingomielina	Láminas concéntricas en hojas de cebolla (cuerpos de mielina)
Mucopolisacáridos	Material fibrilo-granular en lisosomas gigantes vacuoladas
Lipofuchina-Ceroide	Estructuras pleomórficas en gránulos densos, cuerpos curvilíneos y arreglos en huellas dactilares

depositados en lisosomas son solubles en formol y soluciones ácidas, por lo que si el tejido se procesa, se pierden. Sin embargo, el diagnóstico se basa en la huella que dejan como estructuras electrolucientes de perfiles cuadrados. El diagnóstico se establece en la biopsia de médula ósea.

Varias enfermedades del metabolismo cursan con elevación de ácido úrico que se deposita en la piel formando los llamados “tofos gotosos”. Estas enfermedades incluyen el síndrome de Lesh-Nyhan y la glucogenosis tipo I (enfermedad de VonGierke).

En lo referente a pigmentos, se pueden identificar en cortes histológicos de rutina. El único pigmento específico es el de Dubin Johnson, que comparte características de melanina y lipofuchina. Es negativo para hierro y positivo con el Zhiel Neelsen. El sitio de elección para el diagnóstico es la biopsia hepática.

b) *Topografía de la lesión (células o tejidos afectados).*

Hay enfermedades metabólicas que sólo afectan un tipo de células o sistemas, tal como ocurre con la enfermedad de Tay-Sachs (deficiencia de N-actyl hexosaminidasa A) que sólo daña neuronas, la enfermedad de Mac Ardle (deficiencia de miofosfolirasa) que afecta músculo estriado, las glucogenosis hepáticas que sólo atesoran los hepatocitos, etc. Otras enfermedades afectan varios órganos, por lo que es necesario decidir cuál es el sitio idóneo de la biopsia. La decisión del sitio de la biopsia es fundamental para un correcto diagnóstico y debe tomarse en función de los siguientes criterios: el sitio menos invasivo (sangre periférica, médula ósea), el sitio con la sintomatología predominante (neurológica, ictericia, diarrea crónica, etc) y en ocasiones hay que decidirlo en base al método disponible. En el Cuadro 4 se señala dónde buscar.

Cuadro 4. Dónde Buscar.

- Sangre Periférica: Linfocitos vacuolados
- Aspirado de médula ósea: Macrófagos espumosos
- Biopsia de piel o conjuntiva: Microscopía electrónica
- Biopsia hepática: Hepatocitos y/o células de Kupffer
- Biopsia de intestino: Mucosa y plexos mientéricos

1. Sangre Periférica. Muchas EIM presentan linfocitos vacuolados en sangre periférica (Cuadro 5). A pesar de su sencillez es necesario contar con material concentrado por centrifugación diferencial ya que los linfocitos circulantes suelen ser muy escasos y no todos expresan la alteración. Las características de las vacuolas, la ultraestructura y la integración del cuadro clínico permiten llegar a un diagnóstico específico.

Cuadro 5. Linfocitos vacuolados en sangre periférica

- Aspartilglucosaminuria
- Enfermedad de Austin
- Lipofuchinosis ceroide (Batten)
- Mucopolipidosis II (I-cell disease)
- Gangliosidosis GM1 (enf de Landing)
- Mucopolisacáridosis
- Niemann Pick Ia
- Enfermedad de Pompe
- Sialidosis
- Enfermedad de Wolman

2. Médula ósea. El aspirado de la médula ósea suele ser uno de los estudios iniciales, ya que muchas de estas enfermedades cursan con alteraciones hematológicas de diversa índole y el examen de la médula ósea es parte del estudio integral de estos pacientes. En el Cuadro 6 se señalan las enfermedades por errores congénitos del metabolismo que cursan con histiocitos espumosos en médula ósea.

Cuadro 6. Histiocitos espumosos en médula ósea

Enfermedad de Wolman
Enfermedad de Fabry
Sialidosis I y II
Gangliosidosis GM1 (Enf. de Landring) y GM2 (Tay-Sachs)
Hiperlipoproteinemia
Lipofuchinosis
Enfermedad de Tangier
Sialidosis
Fucosidosis
Manosidosis
Deficiencia de α -lipoproteinemia

3. Biopsia de conjuntiva o de piel para estudio con microscopía electrónica. En muchos laboratorios este es el procedimiento de elección ya que permite el análisis de células endoteliales, mesenquimatosas, estromales, epiteliales y nerviosas en un solo fragmento. Se requiere mucha paciencia y experiencia por parte del observador.

4. Biopsia hepática. Muchas enfermedades metabólicas se expresan por alteraciones funcionales hepáticas, hepatomegalia, o colestasis, que de suyo son indicaciones de biopsia de hígado por lo que suele ser un sitio favorecido para el diagnóstico de los EIM. Tiene la ventaja de contar con células epiteliales (hepatocitos) y células del sistema histiocítico macrofágico (células de Kupffer) que acumulan diversos metabolitos en forma diferencial. En el Cuadro 7 se señalan las enfermedades que afectan una o ambas células.

5. Biopsia de intestino. Numerosas enfermedades por errores innatos del metabolismo pueden diagnosticarse a través de una biopsia de intestino delgado o de recto obtenida por vía endoscópica o por laparoscopia. Las alteraciones específicas pueden encontrarse en la mucosa o en los plexos mientéricos. El Cuadro 8 muestra las enfermedades que cursan con alteraciones en estos compartimentos. La biopsia intestinal es el sitio de elección para el diagnóstico de abetalipoproteinemia, enfermedad

Cuadro 7. Biopsia hepática. Localización de material anormal

Enfermedad	Hepatocitos	Kupffer
Glucogenosis	+	-
Mucopolisacaridosis	+	++
Manosidosis/Fucosidosis	+	++
Sialidosis	+	++
Mucopolipidosis	+	++
Gangliosidosis GM1	++	++
Enf. de Gaucher	-	++
Enf. de Nieman Pick	++	++
Enf. de Wolman	+	++

Cuadro 8. Alteraciones del intestino en enfermedades con depósito anormal de sustancias

Enfermedad	Material anormal en histiocitos de lamina propia	Material anormal en neuronas de plexos mientéricos
Gangliosidosis GM1	SI	SI
Enfermedad de Niemann-Pick	SI	SI
Mucopolipidosis	SI	SI
Fucosidosis	SI	SI
Enfermedad de Fabry	SI	NO
Enfermedad de Gaucher	SI	NO
Enfermedad de Tangier	SI	NO
Enfermedad de Wolman	SI	NO
Enfermedad de Frerickson	SI	NO
Glucogenosis II (Pompe)	NO	SI
Hurler/Hunter	NO	SI
Gangliosidosis GM2	NO	SI
Lipofuchinosis ceroides	NO	SI

de Anderson, enfermedad de Tangier y amiloidosis. En la abetalipoproteinemia el dato histológico característico es la presencia de vacuolas de lípidos en la porción supranuclear de las células del epitelio superficial. Esta alteración es similar a la de otras enfermedades que afectan la formación de quilomicrones como sucede en la enfermedad de Andersen (retención de quilomicrones). En la enfermedad de Tangier (deficiencia familiar de lipoproteínas de alta densidad) se recomienda la exploración rectal ya que presenta placas de color naranja (similar a lo que se observa en amígdalas) y microscópicamente hay histiocitos espumosos en la mucosa y en la submucosa. En la amiloidosis tanto primaria como secundaria hay alteraciones del tubo digestivo. La biopsia rectal "poco

traumática” ha desplazado a la de riñón y la hepática, ya que en el 75% de los casos se pueden encontrar depósitos de amiloide en la membrana basal de la mucosa, en la pared vascular y entre las fibras del músculo liso

Los plexos nerviosos del recto tanto submucoso como mientérico se encuentran alterados en todos los padecimientos que cursan con depósito anormal en las neuronas aunque en ocasiones el material acumulado es muy escaso y solamente apreciable con microscopía electrónica. Sin embargo, siendo la práctica de la biopsia endoscopia por succión un procedimiento relativamente sencillo, es aconsejable que se practique antes de recurrir a métodos más invasivos como la biopsia cerebral.

B) ENFERMEDADES CON ORGANELOS SUBCELULARES ALTERADOS

1. Alteraciones mitocondriales

Algunas enfermedades del metabolismo presentan cambios en las mitocondrias. Estas enfermedades afectan la cadena respiratoria y la oxidación fosforilativa. Las miopatías mitocondriales y las encefalomiopatías son las mejor caracterizadas. Tanto el sistema nervioso central como el músculo estriado tienen alto requerimiento energético, por lo cual son particularmente susceptibles al daño mitocondrial. La alteración más característica son las fibras rojas rasgadas (red ragged fibers RRF) que se encuentran en la enfermedad de Kearns-Sayre, en MERF (mioclonus, epilepsia y RRF), y en MELAS (miopatía, acidosis láctica y “stroke”) Las fibras rojas rasgadas tienen gran cantidad de mitocondrias en la porción del subsarcolemma, con formas abigarradas y frecuentemente con inclusiones cristaloides.

2. Alteraciones de peroxisomas

Comprenden dos tipos de alteraciones: las que muestran defectos estructurales, disminución en el número y deficiencias enzimáticas múltiples y las que tienen estructura normal de los peroxisomas y con deficiencia de un sola enzima. En el primer grupo se encuentran el síndrome de Zellweger, la adrenoleucodistrofia neonatal, y la forma infantil de la enfermedad de Refsum. Ejemplos de defectos de una sola enzima son la pseudoZellweger y la adrenoleucodistrofia ligada al X. El sitio ideal para el diagnóstico es la biopsia hepática con el examen al microscopio electrónico o con inmunohistoquímica para las enzimas asociadas a peroxisomas.

C) ENFERMEDADES CON MARCADORES HISTOLÓGICOS SUGESTIVOS

1. *Fibrosis quística o mucoviscidosis.* El diagnóstico de esta enfermedad se basa en la determinación de electrólitos en el sudor y en la detección del gen defectuoso por técnicas moleculares. El sustrato anatómico de esta enfermedad es la presencia de tapones densos de material mucoso en la luz de las glándulas acinares del páncreas con atrofia del epitelio, dilatación quística y fibrosis. La alteración del moco también se encuentra en otros sitios que pueden examinarse en una biopsia para fines diagnósticos. La biopsia de recto muestra alteraciones sugestivas con hiperplasia de las células mucoproducidas; las criptas están dilatadas, llenas de moco espeso laminado y la porción superior abierta. Las lesiones del hígado también son características con fibrosis portal segmentaria irregular, proliferación de conductos y material mucoso en la luz mezclado con bilis. Se acompaña de esteatosis de gota gruesa.

Deficiencia de α -1-antitripsina. Se caracteriza por la presencia de glóbulos hialinos PAS positivos resistentes a diastasa en el interior de los hepatocitos. Este material está constituido por agregados de asialo-antitripsina y puede ser identificado con inmunohistoquímica. El diagnóstico definitivo se establece con la determinación de los niveles de α -1-antitripsina en el suero.

Enfermedad de Wilson. El diagnóstico de certeza se establece con la determinación de ceruloplasmina en el suero y niveles elevados de cobre. En el hígado pueden encontrarse alteraciones sugestivas como núcleos desnudos y los cuerpos de Mallory. Estas estructuras de filamentos intermedios en el citoplasma de hepatocitos son características de la hepatitis alcohólica (el llamado hialino-alcohólico) y se encuentran también en la cirrosis infantil de la India.

Enfermedades con defectos en la utilización de Lípidos. En la deficiencia de cadenas medianas de acilCoA deshidrogenasa y la deficiencia de palmitil transferasa hay vacuolas finas de grasa distribuidas uniformemente en el citoplasma sin desplazar al núcleo, similar a la observada en la enfermedad de Reye.

CONCLUSIONES

Aunque carece de la sensibilidad y especificidad de los estudios bioquímicos, enzimáticos y moleculares, la inter-

pretación de las alteraciones morfológicas de los tejidos obtenidos por biopsia sigue siendo un excelente método de diagnóstico.

Es un recurso barato, accesible para centros con un laboratorio de patología.

La comunicación entre el patólogo y el clínico eleva la utilidad del procedimiento en lo que se refiere a la selección del método y del sitio de la biopsia, las limitaciones del estudio morfológico, el manejo del tejido para su óptima utilización y el uso de técnicas auxiliares o complementarias que propicien un diagnóstico correcto.

En el abordaje diagnóstico de varios síndromes pediátricos (hepáticos, neurológicos, hematológicos, etc.) la biopsia orienta hacia la etiopatogenia de la lesión, por lo cual el patólogo tiene que estar familiarizado con la histopatología de las EIM porque puede ser el primero en sugerir ese diagnóstico.

El diagnóstico de las enfermedades por errores innatos del metabolismo además de la importancia epidemiológica, es vital para el consejo genético y el diagnóstico prenatal ya que actualmente para muchas de ellas, hay

tratamientos específicos que previenen sus complicaciones y secuelas.

LECTURAS RECOMENDADAS

1. Vela AM, Belmont ML, Fernández LC, Ramírez FC, Ibarra GI. Frecuencia de enfermedades metabólicas congénitas susceptibles de ser identificadas por el tamiz neonatal. *Acta Pediatr Mex* 2009;30(3):156-62.
2. Ridaura SC, De Leon BB, Belmont ML, Vela AM. Enfermedad de Pompe forma infantil (glucogenosis tipo II). Informe de dos casos en niños mexicanos descubiertos por autopsia. *Acta Pediatr Mex* 2009;30(3):142-7.
3. Ridaura Sanz C. The pathologist's approach to the diagnosis of metabolic disease. *Path Res Pract* 1994;190:1109-22.
4. Ridaura-Sanz C. La biopsia en el diagnóstico de los errores congénitos del metabolismo con acumulo anormal de sustancias. *Patología (MEX)* 1993;31:119-21.
5. Carrillo Farga J, Ridaura-Sanz C, Del Castillo V, Mendoza Ramond G, Rondan Zarate A. Alteraciones morfológicas de las células plasmáticas en el síndrome de Sanfilippo. *LAB-ACTA* 1993;5:139-42.
6. Wenger DA, Coppola, Liu SL. Lysosomal storage disorders: diagnostic dilemmas and prospects for therapy. *Genet Med* 2002;4(6):412-9.
7. Matern D. Newborn screening for lysosomal storage disorders. *Acta Paediatrica* 2008;97(457):33-7.

