

Condiciones clínicas y funcionales a largo plazo de pacientes operados de interposición colónica

DR. GERARDO SAGOLS MÉNDEZ,* DR. MIGUEL VARGAS GÓMEZ,** DR. JAIME RAMÍREZ MAYANS,*
DR. ROBERTO CERVANTES BUSTAMANTE,* DR. NORBERTO MATA RIVERA,* DRA. FLORA ZÁRATE MONDRAGÓN,*
DR. PEDRO MUNGUÍA VANEGAS*

RESUMEN

Introducción: En 1911, Kelling y Vulliet propusieron la interposición colónica (IC) como una excelente alternativa en la sustitución esofágica. En el Instituto Nacional de Pediatría (INP), en México, este procedimiento se realiza desde 1973. El objetivo fue evaluar las condiciones clínicas y funcionales a largo plazo de los pacientes con IC. **Material y métodos:** Se revisaron los expedientes clínicos de pacientes operados en el INP de 1985 a 1996. Se incluyeron sólo pacientes con cinco o más años de operados de IC que contaran con determinación intracolónica continua del pH por 24 h (ICpH), estudios radiográficos, manometría y endoscopia con toma de biopsia del colon interpuesto. **Resultados:** Se seleccionaron 14 pacientes. Los motivos de la intervención quirúrgica fueron atresia esofágica, en siete; estenosis esofágica secundaria a ingesta de cáusticos, en cuatro; estenosis secundaria a reflujo gastro-

ABSTRACT

Background: In 1911 Kelling and Vulliet proposed colon interposition (CI) as an excellent alternative for substitution of the esophagus. In the Instituto Nacional de Pediatría (INP) in Mexico this procedure has been performed since 1973. The aim was to evaluate the long-term clinical and functional conditions of children operated with CI. **Material and methods:** We reviewed the medical records of children operated with CI from 1985 to 1996. We selected only patients with 5 or more years since the CI whose intracolonic continuous 24 h pH measured in (ICpH), and who had been studied by X rays, motility and endoscopy of the interposed colon. Colonic biopsies were obtained during endoscopy. **Results:** We selected 14 patients. Indications for CI were esophageal atresia in 7 patients; stricture secondary to caustic injury of esophagus in 4; stricture secondary to gastroesophageal reflux in 3; 58% had good

INTRODUCCIÓN

La necesidad de sustituir el esófago como consecuencia de alguna alteración estructural congénita o adquirida, representa un gran reto para la mayoría de los cirujanos¹. La interposición colónica (IC) propuesta por Kelling² y Vulliet³ en 1911 surgió como una exce-

lente alternativa para la sustitución del esófago dañado. Desde entonces la IC es ampliamente usada a nivel mundial^{4,5}. Las principales complicaciones a largo plazo son la estenosis de alguna de las anastomosis quirúrgicas, la redundancia del colon interpuesto, el reflujo gastro-colónico y el retardo del crecimiento^{6,7}.

En el INP se realiza este procedimiento desde hace 28 años⁸.

El presente trabajo tiene por objeto determinar las condiciones clínicas y funcionales a largo plazo de niños operados de IC en el INP para sustituir el esófago.

MATERIAL Y MÉTODOS

Se revisaron los expedientes clínicos de pacientes operados de IC entre 1985 y 1996. Se seleccionaron

* Departamento de Gastroenterología y Nutrición.

** Servicio de Cirugía Pediátrica.
Instituto Nacional de Pediatría

Correspondencia: Dr. Jaime Ramírez Mayans, Dr. Miguel Vargas Gómez. Instituto Nacional de Pediatría, Insurgentes Sur 3700-C, Col. Insurgentes Cuicuilco, México, 04530, DF. Correo electrónico: gsagols@prodigy.net.mx, mivargas43@yahoo.com, jramay1@yahoo.com

Recibido: abril, 2001. Aceptado: julio, 2001.

esofágico, en tres. El 58% presentó adecuado estado nutricional, ninguno presentó desnutrición de tercer grado. El principal síntoma fue la disfagia. La DICpH fue positiva a reflujo gastroesofágico en el 28% de los casos. La endoscopia mostró inflamación en ocho pacientes y fue corroborada por histopatología en cinco. Ninguno presentó cambios metaplásicos. **Conclusiones:** La IC continúa siendo una adecuada alternativa para la sustitución esofágica con aceptables condiciones clínicas y funcionales a largo plazo.

Palabras clave: Interposición colónica, disfagia, desnutrición, reflujo gastroesofágico, endoscopia.

nutritional state. No patient had severe malnutrition. The main symptom was dysphagia; 28% of the children were symptom free. The ICDpH was positive for gastro-colonic reflux in 28%. Endoscopy showed colitis in 8 patients; confirmed by histology in 5. No patient had metaplastic changes. **Conclusion:** The CI is an excellent surgical alternative for the substitution of the esophagus with acceptable long-term clinical and functional results.

Key words: Colon interposition, dysphagia, malnutrition, gastroesophageal reflux, endoscopy.

únicamente los que tuvieran un tiempo de evolución postoperatoria de cinco o más años y que contaran con los siguientes estudios: determinación intracolónica continua de pH por 24 h (DICpH) (figura 1), radiográficos contrastados, manometría y endoscopia con toma de biopsia del colon interpuesto. Las variables del estudio fueron edad, género, motivo de la intervención quirúrgica, tiempo de evolución postoperatoria, presencia de síntomas como disfagia, regurgitación, rumiación, tos persistente, halitosis, estado nutricional y principales hallazgos en radiografías contrastadas, DICpH, manometría, endoscopia y biopsia del colon interpuesto. El estado nutricional se determinó de acuerdo con la clasificación de peso/talla de Waterloo⁷.

La DICpH se realizó con un equipo Synectics Digitrapper MK III con sondas de antimonio semi-desechables de un sensor, calibradas con buffer de 7.0 y 1.1. El sensor se dejó a 3 cm por arriba de la unión gastro-colónica. La DICpH se interpretó de acuerdo con los criterios de Boyle^{8,9}. La manometría se realizó con equipo Sandhill SamartLab Motility System, sondas de estado sólido de tres canales, con separación de 5 cm y 5 mm de diámetro.

RESULTADOS

De 1985 a 1996 se operaron 62 pacientes de IC; se seleccionaron 14 de acuerdo con los criterios de inclusión. Diez pacientes fueron del sexo femenino. La

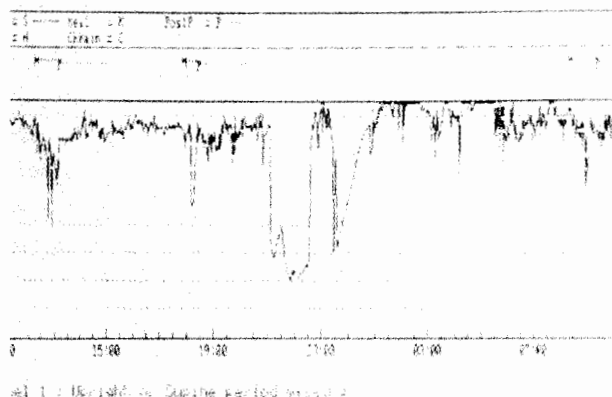


Figura 1. Determinación intracolónica continua del pH por 24 horas.

edad promedio al momento del estudio fue de 11 años seis meses. Los motivos de la intervención quirúrgica fueron atresia esofágica, en siete; estenosis esofágica secundaria a ingesta de cáusticos, en cuatro; y estenosis esofágica secundaria a reflujo gastroesofágico, en tres. La técnica quirúrgica empleada fue ortotópica, en 11; retroesternal, en dos; intratorácica, en uno. A 13 se les realizó técnica antirreflujo anterior y a uno antirreflujo posterior. El tiempo promedio de evolución postquirúrgica fue de siete años, ocho meses. Seis pacientes tuvieron desnutrición: tres de primer grado y tres de segundo. Los principales síntomas fueron disfagia a sólidos, en siete; regurgitación, en cuatro, tos persistente, en tres; rumiación, en dos y halitosis, en dos. Cuatro pacientes estaban asintomáticos, seis tenían un síntoma y cuatro presentaron tres.

Los estudios radiográficos contrastados mostraron reflujo gastrocolónico en cuatro niños y datos indirectos de retardo en el vaciamiento del colon interpuesto al estómago, en siete. La DICpH fue positiva a reflujo gastrocolónico en cuatro niños; predominaron, de acuerdo con los criterios de Boyle, una fracción de tiempo con pH menor de 4 (índice de reflujo) y presencia de un evento de reflujo mayor a 20 min. Tres de los cuatro pacientes con DICpH (75%) presentaron reflujo gastrocolónico en los estudios radiográficos contrastados.

La manometría de colon interpuesto mostró ausencia de respuesta peristáltica al estímulo de la deglución en todos los casos. La endoscopia indicó inflamación de la mucosa colónica (colitis) en ocho pacientes que se confirmó, en cinco, por estudio histológico de la biopsia. Ningún paciente tuvo cambios metaplásicos. Por endoscopia se observó la presencia de residuos de alimentos en seis pacientes. Los resultados aparecen en el cuadro 1.

DISCUSIÓN

La IC es el procedimiento quirúrgico de elección para sustituir el esófago. En el INP este procedimiento se ha empleado desde hace 28 años.

En la presente serie predominaron las alteraciones congénitas como motivo de IC; sobre todo, la atresia esofágica tipo 1; aún cuando el mayor número de casos operados de IC en el INP son por estenosis esofágica secundaria a ingesta de cáusticos. La estenosis esofágica secundaria a reflujo gastroesofágico afortunadamente se ve cada vez con menor frecuencia en el INP.

Llamó la atención que diez pacientes (71%) se encontraran asintomáticos o presentaran sólo un síntoma, lo que sugiere que, en ausencia de alguna complicación como la estenosis de alguna de las anastomosis quirúrgicas o redundancia del colon interpuesto, la IC es un procedimiento bien tolerado.

La disfagia, como en otras series,^{7,12,13} es el síntoma más frecuente de los pacientes operados de IC. Importa mencionar que en nuestros niños fue sólo a sólidos y no limitó la integración de los pacientes a una dieta familiar.

La disfagia puede explicarse por la ausencia de peristalsis propulsiva del colon interpuesto documen-

tada en los estudios de motilidad. El colon normalmente presenta contracciones peristálticas aisladas, por lo que, en este caso, los alimentos son transportados únicamente por gravedad^{14,15}. No obstante, el 57% de los pacientes tenía un adecuado estado nutricional y ninguno presentó desnutrición de tercer grado, lo que demuestra que, a pesar de los problemas de motilidad propios del colon, estos niños pueden ingerir cantidades suficientes de nutrimentos para alcanzar un crecimiento normal.

Los síntomas sugestivos de reflujo gastrocolónico como la regurgitación, la tos persistente y la rumiación, se presentaron en pocos pacientes. La DICpH confirmó la presencia de reflujo gastrocolónico sólo en el 28%. El reflujo gastrocolónico puede causar inflamación de la mucosa colónica encontrada en los estudios histológicos y, contrariamente a lo que se podría esperar, mejora la motilidad colónica. Existen informes que refieren que la administración de alimentos con pH bajo mejora el tiempo de vaciamiento del colon interpuesto hacia el estómago¹².

Los estudios radiográficos contrastados del colon interpuesto mostraron datos indirectos de reflujo gastrocolónico en cuatro pacientes, lo que se correlacionó con la DICpH sólo en el 75%. La pHmetría es el estándar de oro en el diagnóstico de reflujo gastroesofágico ya que se trata de un estudio dinámico y fisiológico que detecta la presencia de reflujo en las diferentes horas del día y es capaz de relacionarlo con cambios de posición, alimentación y presencia de síntomas gastrointestinales y extraintestinales. Por eso, consideramos que la DICpH por 24 h también es el método diagnóstico de elección para valorar objetivamente el reflujo gastrocolónico en los operados de IC.

Los estudios radiográficos contrastados continúan siendo necesarios pues sólo con éstos se puede valorar la morfología del colon interpuesto y se detectan complicaciones como estenosis de las anastomosis quirúrgicas, fístulas y redundancia del colon interpuesto, entre otras.

La inflamación de la mucosa del colon interpuesto observada en el estudio histológico de la biopsia por endoscopia pudiera deberse a reflujo gastrocolónico (colitis péptica) y no sólo al efecto irritativo de los residuos de alimentos que se acumulan a este nivel^{7,12,16},

hecho similar a lo que ocurre en pacientes con enfermedad por reflujo gastroesofágico, en quienes aproximadamente el 40 al 50% presenta esofagitis¹⁷. Este hecho es relevante pues indica la necesidad de algún tratamiento médico, como el uso de bloqueadores H₂, para prevenir dicha inflamación y la aparición de cambios metaplásicos.

La ausencia de inflamación severa en los estudios histológicos sugiere que la mucosa colónica con producción de mayor cantidad de moco, a diferencia del esófago, puede ser más resistente al efecto irritativo de un pH ácido.

En conclusión, la IC continúa siendo una adecuada alternativa para la sustitución esofágica con aceptable evolución clínica y funcional a largo plazo.

REFERENCIAS BIBLIOGRÁFICAS

1. Huang MH, Sung CY, Hsu HK, Huang BS, Hsu WH, Chien KY. Reconstruction of the esophagus with the left colon. *Ann Thorac Surg* 1989;48:660-4
2. Kelling G. Oesophagoplastik mit Hilfe des Querkolon. *Zentralblatt Chir* 1911; 38:1209-12
3. Vulliet H. De l'oesophagoplastie et des diverses modifications. *Semaine Med* 1911;31:529-34
4. Mitchell IM, Goh DW, Roberts KD, *et al.* Colon interposition in children. *Br J Surg* 1989;76:681-6
5. Wain JC, Wright CD, Kuo EY, *et al.* Long-segment colon interposition for acquired esophageal disease. *Ann Thorac Surg* 1999;67:313-8
6. German JC, Waterston DJ. Colon interposition for the replacement of the oesophagus in children. *J Pediatr Surg* 1976;11:227-34
7. Khan AR, Stiff G, Mohammed AR, Alwafi A, Ress BI, Lari J. Esophageal replacement with colon in children. *Pediatr Surg Int* 1998;13:79-83
8. Vargas GM. Esophageal replacement in patients under 3 months of age. *J Pediatr Surg* 1994;29:487-91
9. Waterlow JC. Classification and definition of protein caloric malnutrition. *Br Med J* 1972;3:565
10. Ramírez MJ, Mata RN, Rivas S, Cervantes BR, Zárate MF. pHmetría intraesofágica en niños: técnica e indicaciones. *Acta Pediatr Mex* 1999;20:199-202
11. Colletti R, Christie D, Orenstein S. Indications for pediatric esophageal pH monitoring. *J Ped Gastroenterol Nutr* 1995;21:253-62
12. DeMeester TR, Johansson KE, Franze I, *et al.* Indications, surgical technique and long-term functional results of colon interposition of bypass. *Ann Surg* 1988;208:460-74
13. Cerfolia RJ, Allen MS, Deschamps C, *et al.* Esophageal replacement by colon interposition. *Ann Thorac Surg* 1995;59:1382-4
14. Wilkins EW Jr. Long-segment colon substitution for esophagus. *Ann Surg* 1980;192:722-5
15. Kao CH, Wang SJ, Chen CY, Chen CL, Yeh SH. The motility of interposition in patients with esophageal carcinoma after reconstructive esophageal surgery. *Clin Nucl Med* 1993;18:782-5
16. Lindhal H. Long-term endoscopic and flow cytometric follow-up of colon interposition. *J Pediatr Surg* 1992;27:859-61
17. Orenstein S. Gastroesophageal reflux. *Pediatr in Review* 1992;13:174-82

Consulte Acta Pediátrica de México en Internet:

www.imbiomed.com.mx

www.intramedglobal.net

www.actapediatrmex.entornomedico.org