



## Colelitiasis en neonato prematuro. ¿Colecistectomía o manejo conservador?

Dr. Pedro Salvador Jiménez-Urueta,\*\* Dr. Arturo Ponce-Rosas,\* Dr. Víctor Jesús Sánchez-Michaca,\*\*\*\* Dra. Edith González-Mora,\*\*\* Dr. Ramón Alfredo Castañeda-Ortiz\*\*

### RESUMEN

**Introducción.** La colelitiasis rara vez ocurre en neonatos; es de origen multifactorial. La formación de cálculos de la vía biliar tiene factores de riesgo como sepsis, hemólisis, nutrición parenteral total (NPT), resección de ileon, deshidratación. La disfunción hepatobiliar ocurre durante la utilización de NPT, suele ser reversible en recién nacidos. El diagnóstico puede hacerse con ultrasonido.

**Informe del caso.** Neonato masculino de 2,940 g y 35 semanas de edad gestacional. Antecedente de polihidramnios. Desde su nacimiento se le instituyó nutrición parenteral. En las primeras 24 horas de vida presentó distensión abdominal, se diagnosticó atresia intestinal del ileon por lo que se usó NPT. Se sometió a laparotomía por atresia tipo I de ileon y para anastomosis intestinal. Después de las primeras cuatro semanas apareció ictericia, con bilirrubina total de 12 mg/dL. Un ultrasonido abdominal mostró estasis biliar y litiasis vesicular. La nutrición se restableció a través de la vía enteral. Se procedió a realizar una colecistectomía.

**Discusión.** La colelitiasis en el neonato prematuro se ha tratado con colecistectomía. Nuestro paciente además de prematuro, tuvo otros factores de riesgo como la nutrición parenteral y sepsis que contribuyeron a la formación del cálculo. La resección de la vesícula es el tratamiento más recomendado; sin embargo, se ha señalado que el manejo conservador puede ser suficiente.

**Palabras clave:** Colelitiasis, prematuro, colecistectomía, estasis biliar, ictericia.

### ABSTRACT

**Introduction.** Cholelithiasis is an unusual finding in neonates. Gallstones and common bile ducts stones develop in neonates with risk factors for cholestasis such as prematurity, sepsis, hemolysis, total parenteral nutrition, dehydration. Hepatobiliary dysfunction occurs during parenteral nutrition. Usually reversible in newborns. The pathogenesis of cholestasis is multifactorial. Diagnosis is made with abdominal ultrasonography.

**Case report.** A 2,940 g boy was born at 35 weeks of gestation. The prenatal history was significant for polihidramnios. The neonate initially receiving total parenteral nutrition. During the first 24 hours of life, he presented with abdominal distention; there were radiographic evidence of ileon atresia. The patient had surgery to correct the ileon atresia with an intestinal anastomosis. Four weeks after surgery jaundice appeared (total bilirubin 12.0 mg/dL). Abdominal ultrasonography revealed evidence of cholestasis and cholelithiasis, jaundice was presumed to be result of total parenteral nutrition-induced cholestasis. Intestinal continuity was reestablished to facilitate enteral feeding. cholecystectomy was performed.

**Discussion.** Cholelithiasis in the premature neonate presents several problems. The patient had complications of prematurity leading. Cholelithiasis, multiple risk factors for calculus formation were present including parenteral nutrition and sepsis.

**Key words:** Cholelithiasis, premature neonate, cholecistectomy, jaundice, cholestasis.

\* Residente segundo año Cirugía Pediátrica CMN 20 de Noviembre ISSSTE.

\*\* Médico adscrito Cirugía Pediátrica CMN 20 de Noviembre ISSSTE.

\*\*\* Médico Adscrito Servicio Neonatología CMN 20 de Noviembre ISSSTE.

\*\*\*\* Pediatra Escuela Médico Militar. Centro Médico Nacional 20 de Noviembre ISSSTE.

Correspondencia: Dr. Arturo Ponce-Rosas. CMN 20 de Noviembre, ISSSTE. Félix Cuevas 540 Col. del valle. México 03100 D.F.  
 Recibido: octubre, 2006. Aceptado: marzo, 2007.

La versión completa de este artículo también está disponible en internet: [www.revistasmedicasmexicanas.com.mx](http://www.revistasmedicasmexicanas.com.mx)

Una de las complicaciones de la nutrición parenteral es la formación de cálculos en la vía biliar. No es un problema común; ocurre cuando este tipo de nutrición se administra por largos periodos con el consecuente ayuno del paciente. Los cálculos en la vía biliar son infrecuentes en la edad pediátrica y más aún en la etapa neonatal. La colecistitis neonatal generalmente no se acompaña de cálculos; puede deberse a cuadros de sepsis, anomalías congénitas de los conductos biliares extrahepáticos y a nutrición parenteral. Aun cuando la etiopatogenia no es muy conocida

se piensa que las calorías de la nutrición parenteral<sup>1</sup> son excesivas.

La mayoría de los autores recomienda la colecistectomía en estos neonatos.<sup>3,6,9</sup> Sin embargo, también se puede optar por el tratamiento conservador: tratamiento con coleréticos, colecistostomía con lavado mecánico de la vesícula y la vía biliar y extracción del cálculo. La cirugía en el neonato puede ser difícil sobre todo cuando existe coledocolitiasis.<sup>2</sup> No se sabe qué problemas habrá a largo plazo en los prematuros sometidos a colecistectomía.<sup>3</sup>

### PRESENTACIÓN DEL CASO

Pretérmino masculino de 35 semanas de edad gestacional, de un embarazo que cursó con polihidramnios y sufrimiento fetal. Al nacimiento pesó 2,940 g. Por los datos de obstrucción intestinal presentes, se colocó una sonda orogástrica la cual drenó material gastrobiliar; además había distensión abdominal. La radiografía de abdomen mostró imagen de triple burbuja, niveles hidroaéreos, ausencia de aire distal. Se sometió a laparotomía exploradora con diagnóstico de atresia intestinal. Se encontró atresia ileal tipo I. Se inició NPT después de la cirugía. Se realizó anastomosis término-terminal. La evolución postoperatoria fue lenta. Hubo intolerancia a la vía oral. Al décimo día apareció ictericia. Por persistencia de intolerancia a la vía oral e ictericia se continúa durante un mes la NPT. Un estudio de tránsito intestinal mostró paso de medio de contraste a porciones distales del íleon en forma lenta, pero se corroboró su permeabilidad. Se insistió en la vía oral y se aceptó. Un ultrasonido abdominal al mes de edad mostró lodo biliar con litiasis vesicular (figura 1). Se realizó colecistectomía y se tomó una biopsia hepática. El estudio patológico informó vesícula biliar con inflamación crónica inespecífica y lodo biliar, cálculo de 4 mm x 3 mm; hepatitis neonatal de células gigantes. No se realizó estudio bioquímico del cálculo. Se retiró la NPT a los 60 días. Posteriormente hubo buena tolerancia a la vía oral. Egresó en buenas condiciones. La evolución y el seguimiento a seis meses fueron satisfactorias.

### DISCUSIÓN

La colecistitis litiasica es muy rara en el neonato prematuro. La prevalencia en la población pediá-

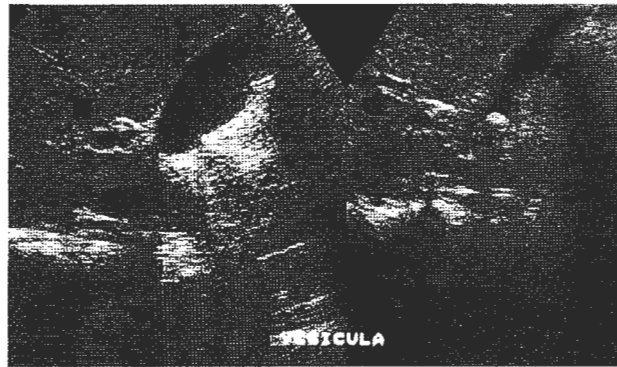


Figura 1. Se observa cálculo en la vesicular biliar.

trica es de 0.15 a 0.22%. Los cálculos en la vía biliar en la etapa neonatal son de origen multifactorial: la sepsis, anomalías de los conductos biliares,<sup>1,2</sup> nutrición parenteral total (NPT),<sup>7</sup> etc. En este caso se acompañaba de una disminución probable del calibre del cístico así como colestasis biliar debida a una malformación intestinal tipo atresia que originó la disfunción intestinal.

La anastomosis fue bien realizada, pues el paciente finalmente toleró la vía oral. La nutrición parenteral que requirió durante dos meses sugiere que fue el factor que acompañado de otros dio lugar a la formación del cálculo biliar. Todos los factores predisponentes para la formación de litiasis en el prematuro, como se refiere en la literatura por Wesdorp et al<sup>3</sup> estaban presentes en nuestro paciente: anomalías intestinales, hepatitis neonatal, sepsis, prematurez y NPT. La colangiografía transoperatoria no mostró anomalías en los conductos biliares extrahepáticos. Sólo existía la disminución del calibre del cístico. Castañeda y cols.<sup>9</sup> publicaron un caso de hidrocolecisto con anomalía del cístico, que corría paralelo al colédoco y desembocaba prácticamente en la unión de éste con el páncreas; esto ocasionó flujo unidireccional. El paciente fue sometido a colecistectomía. No encontramos bibliografía en la literatura nacional de litiasis vesicular en el neonato.

Las anomalías de los conductos biliares extrahepáticos son un factor predisponente. El tratamiento óptimo de estos pacientes en la etapa neonatal inicialmente era la resección quirúrgica, ya que se consideraba como un factor de infección que predisponía o perpetuaba la sepsis.<sup>5</sup> Las nuevas modalidades del tratamiento han tendido a ser conservadoras. Ishitani<sup>2</sup> manejó en

forma conservadora a su paciente con coledocolitiasis. Odonell y Puri<sup>10</sup> han señalado que "la conservación de la vesícula influye en el funcionamiento del esfínter de Oddi,<sup>8,11</sup> favorece el reflujo gastroesofágico,<sup>12,13</sup> provoca diarrea por alteración de la motilidad".

El corto número de estos pacientes en la etapa neonatal y su seguimiento a largo plazo inclinan a optar por un tratamiento conservador. El hecho de tratar de ser conservadores se debe sólo a que la cirugía de recién nacidos tiene riesgos. Nuestro paciente ha evolucionado bien; al año de edad pesa 10 Kg y está en buenas condiciones. La colangiografía transoperatoria permite reconocer anomalías inesperadas en la vía biliar, como dilatación de los conductos cístico y colédoco, cálculos del colédoco, anomalías congénitas de los mismos. Los cálculos en las etapas pediátricas tempranas son suaves y friables lo que ha sido en parte la base de la conducta conservadora.<sup>6</sup> La evidencia actual no es suficiente para predecir las posibles complicaciones a largo plazo. Tampoco existen estudios suficientes en recién nacidos que aclaren los problemas inmediatos. La mayoría de los estudios sobre la función del esfínter de Oddi, el reflujo gastroesofágico y alteraciones de la motilidad se han hecho en escolares o adolescentes por lo que no se pueden extrapolar estos datos a la etapa neonatal. Concluimos que debe confirmarse siempre la existencia o no de malformaciones de la vía biliar en el prematuro antes de optar por una conducta conservadora. Por el momento la tendencia más firme es realizar colecistectomía

#### BIBLIOGRAFÍA

1. Tomar BS. Hepatobiliary abnormalities and parenteral nutrition (Review). *Indian Jour Ped* 2000;67(9):695-701.
2. Ishtani MB, Shau Donal. Choledocholithiasis in a premature neonate. *J Pediatr* 1996;125:3-5.
3. Ganesh R, Muralinath Sankaranarayanan VS, Sathiyasekaran M. Prevalence of cholelithiasis in children. *Indian J Gastroenterol* 2005;4:85-6.
4. Wesdorp I, Diederik B, Aafke dG, Daniel A, Frits VB, Jan T. Clinical presentation and predisposing factors of cholelithiasis and Sludge in children. *JPGN* 2000; 31:411-7.
5. Shafer EA, Walker WA, Durie PR, Hamilton JR, et al. Gallbladder disease. *Ped Gast Dis* 1996;pp:1399-421.
6. Roques SJ, Gutierrez C, Zamudio C, Trujillo A, Aranda G. Tratamiento quirúrgico de la colelitiasis en el niño. El papel de la colecistectomía. *Cir Ped* 2003;16:186-8.
7. Kéller MS, Markie BM, Laffey PA, Chawla HS, Jasar N, Frank JL. Spontaneous resolution of cholelithiasis in infants. *Radiology* 1985;157:345-8.
8. Angelico M, Della GP. Hepatobiliary complications associated with total parenteral nutrition (review). *Pharmac* 2000;14(suppl 2):54-7.
9. Castañeda OR, Jiménez UP, Alvarado GR. Hidrocolecisto en el recién nacido. Presentación de un caso y revisión de la literatura. *Acta Pediatr Mex* 2003;24(4):261-3.
10. O'Donnell B, Puri P. Long-term results of simple removal of pigment gallstones in childhood. *Prog Ped Surg* 1977;10:121-7.
11. Dessautels SG, Slivika A, Hutson WR, Chun A, Mitrani C, Dilorenzo W, Wald A. Postcholecystectomy pain syndrome: pathophysiology of abdominal pain sphincter of Oddi type III. *Gastroenterology* 1999;116(4):900-5.
12. Jazrawi S, Walsh TN, Byrne PJ, Hill AD, Li H, Lawlor P, Hennessy TP. Cholecystectomy and oesophageal reflux: a prospective evaluation. *Br J Surg* 1993;80(1).
13. Abdel Wahab M, Abo EA, Fathy O et al. Does cholecystectomy affect antral mucosa. Endoscopic, histiopathologic and DNA flow cytometric study. *Hepatogastroenterology* 2000;47(33):621-5.

Consulte Acta Pediátrica de México en Internet:

[www.imbiomed.com.mx](http://www.imbiomed.com.mx)

[www.actapediatrismex.entornomedico.org](http://www.actapediatrismex.entornomedico.org)

[www.intramed.net](http://www.intramed.net)

E-mail:

[actapediatrismex@entornomedico.org](mailto:actapediatrismex@entornomedico.org)