



Fimosis en balón. Informe de un caso

Dr. Rafael Valenzuela-López,* Dr. Juan Osvaldo Cuevas-Alpuche,** Dr. José Luis Olivera-Vázquez,***
Dr. Roberto Aguilar-Anzures,*** Dra. Leticia Bornstein-Quevedo****

RESUMEN

Generalidades. El prepucio es una estructura compuesta de tejido mucocutáneo que recubre al glande o al clítoris. En la mayoría de los neonatos existe una fimosis fisiológica y hasta el 90% de los prepucios están liberados a los tres años de edad, por crecimiento del pene y acumulación de epitelio entre el glande y el prepucio, por lo que los ejercicios de retracción del prepucio o una circuncisión sólo se justifican en casos seleccionados. La circuncisión se realiza entonces como un procedimiento de carácter social, religioso o estético.

Objetivo. Relatar el caso de un paciente de 13 años de edad, con antecedentes de mielomeningocele, hidrocefalia y fimosis verdadera o en balón.

Caso clínico. Paciente masculino de 13 años de edad que fue operado a los 15 días de vida, para cierre del mielomeningocele. Su padecimiento tenía cuatro meses de evolución, era un prepucio redundante, globoso, de 12 cm de diámetro, que contenía en su interior 300 mL de orina fétida y turbia; el problema se debía a una fimosis puntiforme. Se realizó una circuncisión; el prepucio redundante pesaba 85 g.

Discusión. La "fimosis verdadera" o en balón es una patología rara, que puede provocar retención de orina; se acompaña de balanitis xerótica obliterante y se resuelve con circuncisión.

Conclusiones. La exploración física en niños debe identificar una fimosis; esto permite diferenciar entre un estado fisiológico y uno patológico a fin de evitar que la fimosis se acentúe o en caso contrario para evitar circuncisiones innecesarias.

Palabras clave: Incontinencia urinaria por rebosamiento, fimosis en globo, circuncisión, balanitis xerótica, prepucio redundante.

ABSTRACT

Generals. The prepuce is a composite structure of mucocutaneous tissue which corbes the glans penis or the clitoris. In the most neonates there exist a physiologic phimosis and it normally up to 90% of the prepuces are released at three years of age as a result of growth of the penis and of the accumulation of epithelium between the glans and the prepuce. For this reason medical indication for prepuce retraction exercises or a circumcision are indicated in selected cases. A circumcision is then performed for aesthetic, religious or social reasons.

Objectives. A 13 year old patient is presented, with a history of myelomeningocele, hydrocephalus and severe phimosis.

Clinical case. A 13 year old male patient with a history of myelomeningocele and hydrocephalus operated at 15 days of age. His present illness started four months before characterized by redundant prepuce, globe form (12 cm of diameter) containing 300 cc of fetid and turbid urine, secondary to true phimosis. Circumcision was practiced, the redundant prepuce weighted 85 g.

Discussion. The true phimosis or ballon type is a rare condition, it can cause urine retention; it is associated with balanitis xerotica obliterans and it can be solved with a circumcision.

Conclusions. It is important to practice a physical examination of children in order to identify phimosis and to differentiate physiological state from a pathological one to avoid undesired progressions of the phimosis and the unnecessary circumcision.

Key words: Urinary incontinence, phimosis, ballon type, circumcision, balanitis xerotica obliterans, redundant prepuce.

* Adscrito al Servicio de Urología. Hospital Dr. Gonzalo Castañeda. ISSSTE.

** Jefe del Servicio de Urología Pediátrica.

*** Adscrito al Servicio de Urología Pediátrica.

**** Adscrito al Departamento de Patología. Instituto Nacional de Pediatría.

Correspondencia: Dr. Juan Osvaldo Cuevas-Alpuche. Paseo de Magnolias No. 14. Paseos de Taxqueña. México 04250 D.F. Tel 56 70 86 09.

Recibido: marzo, 2007. Aceptado: abril, 2007.

La versión completa de este artículo también está disponible en internet: www.revistasmedicasmexicanas.com.mx

El prepucio es una estructura de tejido mucocutáneo, que recubre el pene o el clítoris. Es similar a la de los párpados, labios, labios menores y ano.¹ Histológicamente se compone de epitelio mucoso escamoso, lámina propia (corion), músculo dartos, dermis y piel.¹

Se forma en el embrión a partir de la octava semana de gestación y su desarrollo total es dependiente de la formación de la uretra glandular. A la semana 16 del desarrollo embrionario no existe evidencia de

separación entre el prepucio y el glande; ésta se presenta desde la vida gestacional hasta el nacimiento por descamación de ambos epitelios, lo que permite la separación de ambas estructuras y la formación del saco prepucial.²

La mayoría de los neonatos tiene una fimosis fisiológica o imposibilidad para retraer el prepucio. Durante los primeros tres a cuatro años de vida, el crecimiento del cuerpo del pene, la acumulación del epitelio descamado y las erecciones, separan al prepucio del glande y permiten la dilatación de su extremo distal y su retracción. El 90% de los prepucios puede ser retraído a los tres años de edad en varones europeos.^{2,3}

Durante la infancia, un prepucio no retráctil puede causar obstrucción relativa y formación de una dilatación sacular que semeja un balón; esto se hace más evidente durante la micción, por la distensión del prepucio causada por la fimosis. Esta condición, generalmente se autolimita y se resuelve espontáneamente conforme el prepucio se hace progresivamente más retráctil y elástico, por lo que no constituye una indicación quirúrgica, a menos que provoque gran obstrucción al flujo urinario, hidronefrosis o infección local.²

En los EE. UU. la circuncisión se realiza con mucha frecuencia por razones de tipo social, religioso o de higiene; el 60% de los varones están circuncidados a edades tempranas. Kleinteich en 1992 en Alemania, realizó un estudio para conocer si los padres de niños que requerían circuncisión tenían conocimiento sobre este procedimiento. El 61% de los padres no tenía idea precisa acerca de la circuncisión.^{4,5} En Inglaterra la circuncisión sólo se realiza por indicación médica.⁵

Existen informes en los que se señala que la circuncisión previene la infección urinaria, el cáncer de pene, el cáncer cervicouterino, la balanitis, la fimosis, la para fimosis y la balanitis xerótica obliterante.⁵ Las infecciones de vías urinarias son más frecuentes en niños que en niñas durante el primer año de vida y en niños no circuncidados hay 75% de posibilidades de presentarlas.⁵

La balanopostitis es una inflamación del prepucio y del glande que usualmente se autolimita; sin embargo, los ataques repetidos provocan cicatrización del prepucio con dificultad ulterior para su retracción. Este problema puede deberse al estreptococo, a virus del

herpes o a virus del papiloma humano y se caracteriza por síntomas irritativos locales.⁵

La balanitis xerótica obliterante es una liquenificación esclerótica del prepucio; ocurre principalmente en adultos y se la considera como lesión premaligna.⁶

El linfedema del pene es otra patología que ocurre en jóvenes; afecta el prepucio y también las extremidades inferiores. Es de causa desconocida, de evolución rápida y aparatosa y no es posible su prevención. En la fase aguda hay eritema inflamatorio lo que puede confundirse con una balanopostitis. En un periodo de semanas o meses, la inflamación se resuelve, la piel se vuelve dura y arrugada, disminuye el edema y se vuelve firme. Algunos casos muestran datos histológicos de sarcoidosis, sin otras lesiones sistémicas. Se asocia a enfermedad de Crohn. En algunos pacientes es necesario realizar la liberación quirúrgica del prepucio para facilitar la micción.²

OBJETIVO

Se presenta el caso clínico de un paciente con diagnóstico de vejiga neurogénica, incontinencia urinaria secundaria y fimosis "en balón".

CASO CLÍNICO

Paciente de 13 años de edad. Acudió al Servicio de Urología Pediátrica del Instituto Nacional de Pediatría, por incontinencia urinaria. Antecedentes higiénico dietéticos deficientes, estrato socioeconómico y cultural pobres. Nació con mielomeningocele lumbosacro; fue operado para su cierre y colocación de válvula ventriculoperitoneal a los 15 días de vida. No recibió atención médica posterior.

Examen físico. Paciente parapléjico, en silla de ruedas. Refiere incremento en la dificultad para la micción e incontinencia urinaria desde cuatro meses antes de su visita a consulta. Abdomen blando, depresible, no doloroso; no se palpa globo vesical. El prepucio era redundante, fimótico con un orificio puntiforme, edematoso y globoso de aproximadamente 12 cm de diámetro. El extremo del prepucio se veía hipocrómico y era doloroso a la palpación (figura 1). Se dilató parcialmente el anillo fimótico y se obtuvieron 300 mL de orina turbia y fétida. Se hizo un corte dorsal del

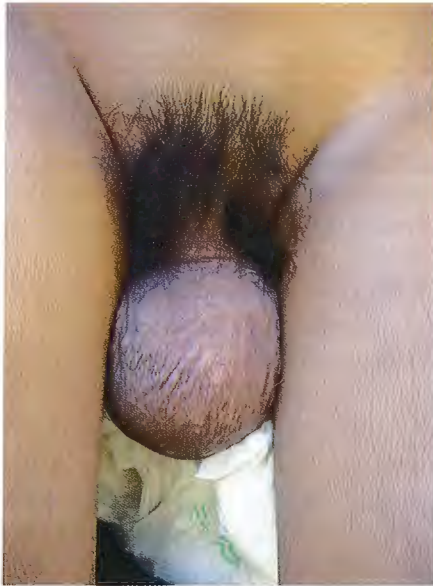

Figura 1. Paciente con fimosis en balón, con 300 mL de orina en su interior.

prepuce y se colocó una sonda de Foley transuretral para drenaje vesical. Dos semanas después se realizó circuncisión (figuras 2 y 3). El prepuce extirpado pesó 85 g (figura 4). Histopatológicamente el tejido tenía datos de inflamación crónica, sin datos de malignidad.

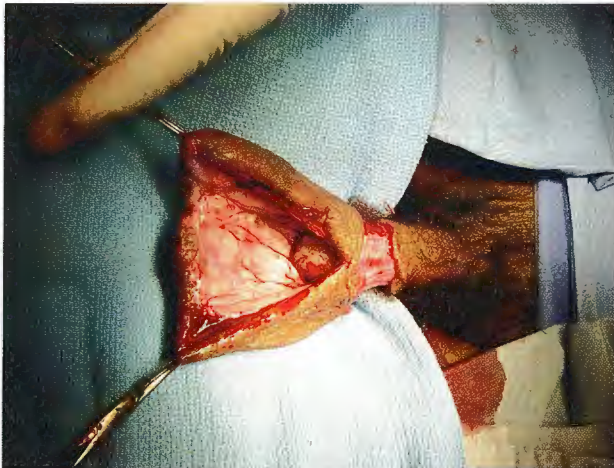


Figura 2. Circuncisión.

DISCUSIÓN

El término “fimosis verdadera” fue acuñado por Gairdner, quien publicó un caso caracterizado por un

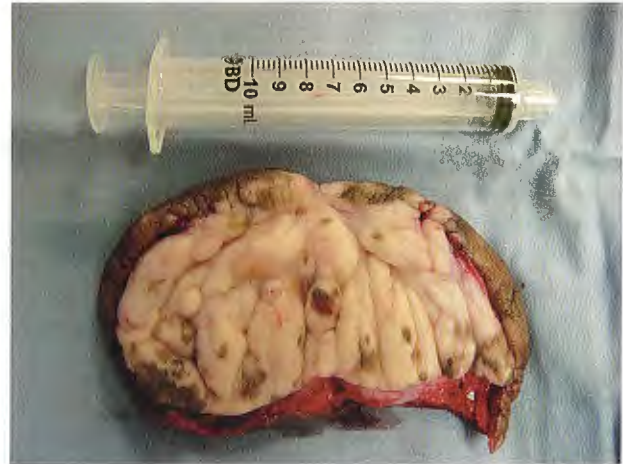

Figura 3. Prepuce redundante de 80 g.

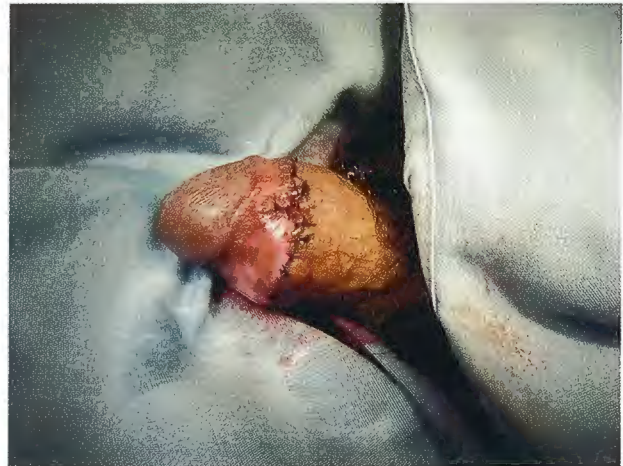

Figura 4. Pene posterior a la circuncisión, sin datos clínicos de malignidad.

orificio prepucial con la piel hipocrómica, cicatrizado e indurado, sin retracción del prepuce. Según Oster, la frecuencia de este problema es de 0.8 a 1.5% en jóvenes púberes. Este problema puede cursar con irritación local, sangrado del orificio del prepuce, disuria, retención aguda de orina, rara vez retención crónica o complicaciones de la vía urinaria superior.²

Los cambios histológicos del orificio del prepuce muestran características de una balanitis xerótica obliterante, hiperqueratosis, atrofia del estrato de Malpighi, degeneración hidrópica de células basales y hialinosis.² El tratamiento es la circuncisión.⁵

El presente caso muestra datos que podrían influir en los cambios histológicos del extremo del prepuce,

como los malos hábitos higiénicos, asociados a incontinen- cia urinaria debida a una vejiga neurogénica no tratada. La evolución de la fimosis fue desfavorable por la irritación crónica, hasta presentar una fimosis verdadera con retención voluminosa de orina. Esta patología es rara; en la literatura sólo hay casos anecdóticos. Se presenta en este tipo de pacientes, de estrato socioeconómico y cultural pobre, con la misma sintomatología descrita, incluso con hidronefrosis e insuficiencia renal aguda o crónica.

El paciente curó con una circuncisión.

CONCLUSIONES

La fimosis verdadera o en balón es una patología rara, que frecuentemente es causa de infecciones locales repetidas. Puede cursar con retención aguda o crónica de orina, reflujo vesicoureteral, hidronefrosis o insuficiencia renal aguda o crónica.

La exploración física de los genitales es fundamen- tal en pacientes pediátricos, para recomendar medidas higiénicas adecuadas que eviten infecciones locales. No es recomendable la retracción forzada del prepu- cio porque habitualmente la fimosis es un fenómeno temporal que se resuelve espontáneamente.

REFERENCIAS

1. Cold CJ, Taylor JR. The prepuce. Br J Urol Inter 1999;83(suppl 1):34-44.
2. Rickewood AM. Medical indications for circumcision. Br J Urol Inter 1999;83(suppl 1):45-51.
3. Kayaba H, Tamura H, Kitajima S, et al. Analysis of shape and retractability of the prepuce in 603 Japanese boys. J Urol 1996;156(5):1813-5.
4. Dunsmuir WD, Gordon EM. The history of circumcision. Br J Urol 1999;83(suppl 1):1-12.
5. Harbinson M. The arguments for and against circumcision. J Urol 1997;11(32):42-7.
6. Depasquale P, Bracka A. The treatment of balanitis xerotica obliterans. Br J Urol 2000;86:459-65.

