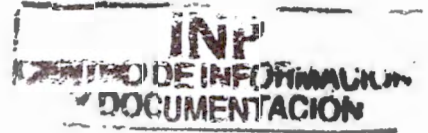



# UNIVERSIDAD NACIONAL AUTONOMA DE MEXICO

---

FACULTAD DE ODONTOLOGIA  
DIVISIÓN DE ESTUDIOS DE POSGRADO E INVESTIGACIÓN  
SECRETARIA DE SALUD.  
INSTITUTO NACIONAL DE PEDIATRIA.

USO DE TERAPIA FUNCIONAL EN EL TRATAMIENTO  
POSTOPERATORIO DE LA ANQUILOSIS  
TEMPOROMANDIBULAR EN PACIENTES  
PEDIÁTRICOS.



**T E S I S**  
**QUE PRESENTA**  
FRANCISCO BELMONT LAGUNA  
PARA OBTENER EL DIPLOMA DE  
**E S P E C I A L I S T A E N:**  
ESTOMATOLOGÍA PEDIATRICA.

TUTOR:  
DR. EDUARDO DE LA TEJA ANGELES.

México D, F.

2007.



**HOJA DE APROBACION.**

USO DE TERAPIA FUNCIONAL EN EL TRATAMIENTO  
POSTOPERATORIO DE LA ANQUILOSIS  
TEMPOROMANDIBULAR EN PACIENTES  
PEDIÁTRICOS.



---

**DR. JOSÉ REYNES MANZUR.**  
DIRECTOR DE ENSEÑANZA.



---

**DRA. MIRELLA VÁZQUEZ RIVERA.**  
JEFA DEL DEPARTAMENTO DE PRE Y POSGRADO.



---

**DR. EDUARDO DE LA TEJA ANGELES.**  
PROFESOR TITULAR DEL CURSO DE ESTOMATOLOGÍA PEDIÁTRICA.

## AGRADECIMIENTOS

A dios por la bendiciones que me ha  
dado y por continuar con mi labor.

A mis padres por el  
apoyo que me han brindado  
siempre.

A Mirella que por su amistad y paciencia

A mis pacientes que atiendo en este  
gran hospital

**USO DE TERAPIA FUNCIONAL EN EL TRATAMIENTO  
POSTOPERATORIO DE LA ANQUILOSIS  
TEMPOROMANDIBULAR EN PACIENTES  
PEDIATRICOS**

\*Dr. Francisco Belmont Laguna , \*\*Dra. Lucía Sánchez Matus,

\*\*\* Dr. Jorge Téllez Rodríguez \*\*\*\* Dra. Hilda Ceballos Hernández

---

\* Ortodoncista adscrito al Servicio de Estomatología Pediátrica

\*\* Ex Residente de Estomatología Pediátrica

\*\*\* Cirujano Maxilofacial Adscrito al Servicio de Estomatología Pediátrica

\*\*\*\*Estomatólogo Pediatra Adscrito al Servicio de Estomatología Pediátrica

## **RESUMEN**

La anquilosis temporomandibular es una alteración que en la infancia provoca graves trastornos funcionales, orgánicos y de armonía facial. Debe ser tratada por especialistas en una labor multi e interdisciplinaria. Una parte fundamental del tratamiento es la terapia funcional con aparatos, que debe iniciarse 24 horas después de la corrección de la anquilosis, para evitar una recidiva. La terapia consiste en realizar movimientos de apertura, cierre, y lateralidad; en una etapa subsiguiente se corrigen algunas secuelas. El objetivo de este artículo es establecer en el Instituto Nacional de Pediatría las bases para la rehabilitación de los pacientes postoperados de anquilosis temporomandibular, con aparatos ortopédicos adecuados a las características de cada paciente.

**Palabras clave:** Anquilosis, Articulación Temporomandibular, Aparatos ortopédicos, armonía facial, trastornos funcionales .

## **SUMMARY**

Temporomandibular joint ankylosis in infants results in a dysfunction which provokes during infancy functional, organic and facial problems. Treatment should be carried out by a team of specialists. An important aspect is the functional therapy 24 hours after surgery, in order to avoid re-ankylosis. Early opening, closing and lateral movements are mandatory. Sequelae should be corrected promptly.

The object of this paper is to propose in Pediatric's National Institute guidelines for postoperative rehabilitation on surgery patients with temporomandibular ankylosis by means of functional orthopedic appliances according to each patient's characteristic.

**Key words:** Ankylosis, Temporomandibular joint, orthopedics appliances, facial harmony.

## INTRODUCCIÓN

Anquilosis temporomandibular es la fusión total o parcial de los componentes de una articulación. En la anquilosis temporomandibular se fusionan el cóndilo mandibular, fosa glenoidea y la eminencia articular del hueso temporal, que impide una apertura bucal y limita los movimientos mandibulares normales. Esto interfiere con el crecimiento y desarrollo de la mandíbula, provocando graves trastornos funcionales, orgánicos y alterando la armonía facial. De ahí la importancia de un diagnóstico y tratamiento quirúrgico oportunos.<sup>1</sup>

La anquilosis temporomandibular puede deberse a un traumatismo craneoencefálico, facial, sobre todo del mentón.<sup>1</sup> Los pacientes jóvenes sufren con mayor frecuencia fracturas del cuello del cóndilo generalmente en tallo verde. Si no se diagnostican o si se tratan en forma incorrecta se produce anquilosis, principalmente en niños menores de diez años de edad.<sup>2</sup>

La causa más frecuente son los accidentes automovilísticos, actividades deportivas o violencia.<sup>3</sup> La anquilosis temporomandibular también puede ocurrir como secuela de infecciones a nivel del oído medio, infecciones de la mastoides que se extienden a la articulación por contigüidad, afectan las superficies articulares y causan la fusión con el hueso temporal; por osteomielitis del cuerpo de la mandíbula debida una infección dental; por enfermedades sistémicas que afecten a las articulaciones como la artritis reumatoide juvenil. La de tipo congénito es muy difícil de determinar; es causada ocasionalmente por mal uso de forceps al momento del parto.<sup>4</sup>

Es importante conocer la etiología para prevenir las secuelas de la anquilosis. Se requiere además un control clínico y radiológico ya que el seguimiento de estos pacientes no sólo es durante el período de consolidación de la fractura,

sino también durante todo el período de crecimiento del niño hasta que presente una oclusión armónica y movimientos mandibulares de protrusión y lateralidad (cuadros 2 y 3) <sup>5</sup>

El objetivo del tratamiento de las fracturas de la articulación temporomandibular (ATM), es por un lado 1) Consolidar el sitio de la fractura, 2) Devolver la apertura bucal del paciente con sus movimientos de lateralidad restituyendo la funcionalidad de la articulación 3) Evitar una anquilosis ósea o fibrosa, 4) Prevenir alteraciones en el plano de la oclusión y algún desorden de la ATM. Todo esto, con un tratamiento oportuno y apropiado reduce el impacto que tendría en el crecimiento facial y en la oclusión, para evitar una alteración en la estética facial.

El diagnóstico se basa en la experiencia clínica para reconocer los signos y síntomas y en el uso de métodos auxiliares de diagnóstico como radiografías simples como la townes baja, la tomografía computada con reconstrucción tridimensional, la resonancia magnética y la estereolitografía para apoyar el diagnóstico y planear el tratamiento. (cuadro1).<sup>3,5-7</sup>

Es esencial un programa terapéutico para la correcta regeneración del cóndilo. Si se restaura la oclusión y la función se normaliza, la superficie articular puede regenerarse y remodelarse (cuadros 2 y 3). <sup>3,5-7</sup>

Es esencial un programa terapéutico para la correcta regeneración del cóndilo. Si se restaura la oclusión y la función se normaliza, la superficie articular puede regenerarse y remodelarse (cuadro 2y 3). <sup>3,5-7</sup>

Una fractura no atendida nos conduce a la anquilosis ósea o fibrosa. <sup>1,7</sup> Dependiendo del tiempo que dure la anquilosis puede originar los siguientes signos y síntomas. En el caso de ser unilateral presenta desviación a lado



afectado, desviación de la línea media, inclinación del plano oclusal y acortamiento de la rama anquilosada: hipertrofia de los músculos maseteros y disminución de los movimientos de lateralidad; un crecimiento vertical excesivo del lado no afectado y alteración en la oclusión, como mordida cruzada o telescópica. En los casos bilaterales se produce una retrognasia importante, un exceso vertical anterior (sonrisa de encía), con diferentes grados de hipoplasia del mentón.

Los objetivos del tratamiento de la anquilosis temporomandibular son: 1) Conseguir una apertura bucal máxima idónea por lo menos 30 mm, 2) movilidad y función satisfactoria de la articulación 3) obtener simetría facial con una oclusión armónica.<sup>8</sup>

Los buenos resultados se deben al manejo multidisciplinario donde cirujanos maxilofaciales, estomatólogos, ortodóncistas, anestesiólogos, pediatras, neumólogos, terapeutas de lenguaje, que abordan en distintas fases y en tal forma obtienen mejores resultados.

El tratamiento para la liberación de la anquilosis es quirúrgico, con la realización de la artroplastía, la colocación de injertos costochondrales autógenos para la reconstrucción mandibular tomando en cuenta el excelente potencial de crecimiento del niño, posteriormente la corrección quirúrgica de las deformidades secundarias en el maxilar y la mandíbula por medio de cirugía ortognática y/o distracción osteogénica.

El objetivo de este artículo es establecer un protocolo de atención con terapia funcional a los pacientes post-operados de anquilosis temporomandibular tratados en el Instituto Nacional de Pediatría.

## TERAPIA FUNCIONAL

Cuando el dolor post-operatorio ha disminuido el paciente es motivado para realizar ejercicios de apertura y cierre bucal, utilizar gomas de mascar o aparatos que se coloquen en la parte posterior para ejercitar con movimientos de apertura y cierre, provocando tensión sobre los ligamentos y músculos alrededor de la cápsula articular, para evitar la disminución de la apertura bucal y la re-anquilosis.<sup>1,9</sup> Los ejercicios de movimiento mandibular consisten en movimientos de apertura forzada con pinzas especiales y de excursión lateral se recomienda realizarlos frente al espejo.<sup>10</sup> En una revisión de la literatura se menciona que se debe de utilizar la fisioterapia inmediata después de la corrección quirúrgica de la anquilosis de ATM, y que debe usarse aparatología ortopédica pero no se describe la forma de realizarse. En el Instituto Nacional de Pediatría se ha abordado al paciente en sus distintas etapas de recuperación dividiéndola de la siguiente manera: 1) fisioterapia inmediata, 2) fisioterapia mediata y 3) corrección de secuelas. Antes de cualquier terapia funcional se toma en cuenta la edad del paciente, cooperación en el tratamiento, estado de salud bucal al momento de la cirugía y secuelas que existan. Estos factores influyen en el tipo de ejercicios a realizar, en el diseño y tipo de aparato que utilizará el paciente.

La primera etapa tiene por objeto lograr que la apertura bucal obtenida con la cirugía no se reduzca. El tratamiento se inicia con fisioterapia inmediata después de 24 horas del tratamiento quirúrgico. Cuando el dolor post-operatorio ha disminuido, permitirá realizar movimientos de apertura y cierre con apoyo de pinzas o abre bocas tipo Molt durante 20 minutos 4 o 5 veces al

día según sea el caso. Se pueden utilizar gomas de mascar entre cada ejercicio y también realizar movimientos de lateralidad en forma forzada con ayuda de familiar, para evitar que la cicatrización del hueso forme una reanquilosis. Inicia la primera semana del post-operatorio y continuará de acuerdo a las características del paciente.

La segunda etapa, se inicia cuando termina el periodo agudo de recuperación y el paciente coopera más y está motivado para utilizar un aparato funcional. Primero se realiza la rehabilitación bucal del paciente restaurando todos sus órganos dentarios, se continúa con la fisioterapia, para estimular el crecimiento y remodelación de la rama utilizando el Spring Bite Woodside que estimula la apertura y cierre en la zona posterior favoreciendo la autorotación mandibular.

Los dispositivos denominados pistas planas asimétricas clase II, pueden usarse simultáneamente o en forma individual; estimulan los movimientos de lateralidad y mejoran la propulsión mandibular y el crecimiento vertical de la rama afectada; así se logra nivelar el plano oclusal.

Las impresiones para el "spring bite", se toman al final del procedimiento quirúrgico, y cuando el paciente todavía está bajo efecto de la sedación y tiene la mayor apertura bucal. ( figura 1, 2 y 3).

El paciente con anquilosis de temporomandibular tiene malas condiciones bucales; su rehabilitación es larga y en ocasiones requiere extracciones dentarias. Estos hechos determinan el diseño del aparato, que puede ser superior o inferior (figura 4).

Su uso se inicia una semana después tratamiento quirúrgico y conforme se rehabilita el paciente se modifica o sustituye por otro. Inicialmente se utilizan alambres de acero de calibre .032 o .036 de acuerdo a la edad del paciente

para diseñar los resortes, las retenciones pueden ser con el mismo alambre o con retenciones de acrílico extendido hacia los dientes anteriores, lo que evita el desplazamiento del aparato. Se utilizan durante 20 minutos 4 veces al día. Asimismo se intercalan los ejercicios de la etapa anterior para que la fisioterapia sea aún más vigorosa. Modificaciones y activaciones del aparato se realizan cada mes para dar tratamiento a alguna de las secuelas de la anquilosis, como inicio de un tratamiento correctivo que continuará con la tercera etapa.

**PISTAS PLANAS ASIMÉTRICAS.** Su uso estimula la remodelación de la rama mandibular, mejora la asimetría facial y la línea media dental, estimula los movimientos de lateralidad, hasta nivelar el plano oclusal. Se usan pistas planas Clase II asimétricas, 3 mm más elevadas del lado afectado; esto propicia un estímulo de propulsión mandibular y aumento de los movimientos de lateralidad. Un mes más tarde se elimina el acrílico que contornea los dientes de la pista superior del lado afectado para favorecer la extrusión dentaria y la remodelación alveolar; de esta forma se nivela el plano oclusal.

Se puede agregar acrílico a la pista del lado afectado hasta corregir totalmente el plano oclusal, teniendo cuidado que las dos pistas hagan contacto en toda su extensión y permitan los movimientos de lateralidad.

Durante este periodo se combinan los ejercicios en la etapa anterior y los aparatos de forma individual o en forma alterna.

La edad del paciente, el grado de cooperación y las secuelas que tenga determinan en muchas ocasiones la duración y el tipo de tratamiento.

En la tercera etapa se eligen los procedimientos ortopédico-maxilares para favorecer el desarrollo miofuncional mandibular y para obtener la alineación de

los arcos dentarios. Se emplean aparatos para la corrección de las secuelas en la mandíbula y el maxilar. Se puede utilizar el expansor palatino rápido Bionator y el Twin Block o el Frankel asimétrico modificados con bloques de mordida. (Fig.5).<sup>11</sup>

El Bionator y el Frankel se utilizan mediante una mordida constructiva para corregir la asimetría facial provocada por la anquilosis. En los casos unilaterales se debe utilizar un bloque de mordida más alto del lado no afectado para favorecer la extrusión dentaria de la hemiarcada superior del lado afectado. Se recomienda para un mejor control colocar bloques de mordida en ambos lados, más alto del lado no afectado y hacer desgastes selectivos del acrílico del lado opuesto; en esta forma se favorece la corrección selectiva del plano oclusal. En los casos donde haya cierta hipotonía muscular se indica los Frankel asimétricos con pantallas más separadas del lado afectado.

Gran parte del éxito depende de la cooperación del paciente y padres o tutores quienes deben entender y aplicar adecuadamente el tratamiento.

La reconstrucción de la articulación afectada y la corrección de secuelas representan un gran reto que en la actualidad está siendo alcanzado por técnicas como la cirugía ortognática y la distracción Osteogénica<sup>12,13</sup> complementando con el uso de aparatos ortopédicos y ortodoncia.<sup>14,15</sup>

## **DISCUSION**

La anquilosis de la articulación temporomandibular durante la infancia crea secuelas como desviación mandibular, asimetría, maloclusión dental, limitación de la apertura bucal, sobrecrecimiento de la apófisis coronoides, micrognatia, sobremordida horizontal, inclinación del plano oclusal exceso vertical maxilar

en los casos bilaterales, caries extensa, enfermedad periodontal , disminución de la talla y peso corporal.<sup>1-6</sup>

Kimura<sup>1</sup> en un estudio retrospectivo de 52 casos de tres hospitales del Instituto Mexicano del Seguro social encontró que 42 de sus casos son niños y adolescentes entre 2-16 años de edad, 25 casos de sexo masculino 27 femenino, siendo la etiología mas frecuente el trauma directo en la mandíbula, coincide con otros autores en la utilización de fisioterapia y aparatos funcionales para prevenir las secuelas.

Kaban<sup>16</sup>, Behnia<sup>17</sup> y otros autores recomiendan utilizar fisioterapia agresiva (movilización temprana) y aparatos activadores de la apertura bucal para evitar una reanquilosis, también como parte del tratamiento correctivo de secuelas.<sup>6,10,18,21</sup> Munro<sup>18</sup> y Morey<sup>19</sup> en pacientes rehabilitados de anquilosis de ATM utilizando técnicas de artroplastía y distracción de tejidos blandos, no utilizaron ningún material para la reconstrucción condilar, ya que consideran que si existen entre 1.5 y 3 cm., entre la base del cráneo y la mandíbula y se instaura fisioterapia temprano no es necesario interponer ningún material. Mencionan también que la fisioterapia temprana es esencial en estos pacientes, pudiendo iniciar los ejercicios de rehabilitación inmediatamente después de la cirugía<sup>20</sup>. Siendo de gran importancia para un resultado exitoso a largo plazo. Los ejercicios incluyen movimientos de apertura, excursión lateral y estiramiento manual frente al espejo.<sup>6</sup> Watanabe utiliza un ejercitador bucal conformado por guardas oclusales superior e inferior unidas extraoralmente por ligas para crear ejercicios de tensión, para evitar la disminución en la apertura bucal aunque no menciona las indicaciones de uso.<sup>5</sup> Pensler diseño un protocolo post-quirúrgico con técnicas de movilización manual de la

articulación para promover el movimiento, comenzando suavemente, movimientos de lateralidad, el uso de gomas de mascar sin azúcar, este protocolo se realiza por tiempo indefinido.<sup>21</sup> Behnia concluye en su análisis de 13 casos de anquilosis tratados con injertos costocondrales y aparatos activadores con una movilización temprana, que los pacientes rehabilitados de esta forma tuvieron mejores resultados a largo plazo, a diferencia de otros que no colocaron aparatos ortopédicos y tuvieron complicaciones como desviación mandibular, asimetría y reanquilosis.

## **CONCLUSIONES**

Se han descrito protocolos y proyectos integrales de tratamiento de anquilosis temporomandibular como los realizados por Kaban y Kimura donde ya se menciona la importancia de la movilización temprana y la fisioterapia vigorosa, así como los procedimientos ortopédico-maxilares para la corrección de secuelas.

Aunque no se describen los métodos de estas terapias ya que el procedimiento quirúrgico es sólo la mitad del tratamiento, es indispensable un programa de fisioterapia post-operatoria, por lo que en este artículo se describieron las guías para la utilización de la terapia funcional (figura 6) y así poder obtener mejores resultados a largo plazo y evitar complicaciones como disminución de la apertura, reanquilosis, así como las secuelas funcionales y estéticas.

1. Kimura FT. Resultados del tratamiento quirúrgico de 52 casos de anquilosis temporomandibular. *Cir ciruj* 2003; 71(1): 12-21.
2. Ahmad QG, Siddiqui RA, Khan AH, Sharma SC. y cols. Interposición arthroplasty in temporomandibular joint ankylosis. *Indian journal of otolaryngology and head and neck surgery* 2004;56(1):5-8
3. DeFabianis P. TMJ fractures in children and adolescents: treatment guidelines. *The Journal Clinical Pediatric dentistry*. 2003;27(3):191-8
4. Faerber TH, Ennis RL, Allen GA. Temporomandibular Joint Ankylosis following mastoiditis. *J Oral Maxillofac Surg* 1990;48:866-870
  
5. DeFabianis P. TMJ fractures in children: clinical management and follow-up. *The Journal of Pediatric Dentistry*. 2001;25(3):203-8
6. Defabianis P. Treatment of condylar fractures in children and youths: the clinical value of the occlusal plane orientation and correlation with facial development (case reports). *The Journal of Clinical Pediatric Dentistry*. 2002;26(3):243-50
7. DeFabianis P. Rational and Philosophic basis for a functional approach to TMJ fractures in children. *The Functional Orthodontist*. 2000 Summer. 20-24
8. García-Aparicio L, Parri FS, Sancho MA, Serget R, Morales L. Anquilosis de la articulación temporomandibular (ATM) en la edad pediátrica. *Cir Pediatr* 2000; 13(2):62-63
9. Watanabe Y. Surgical correction of ankylosis of the temporomandibular joint. *Oral and maxillofacial Surgery clinic* 1968;1527-1539
10. Schobel G Ankylosis of the temporomandibular joint. Follow up of thirteen patients. *Oral Surg Oral Med oral Pathol* 1992 ;74 (1):7-14
11. Jefferson Y. Aparatología funcional y reguladores de la función. *J Orthopedics-Orthodontics and Pediatric Dentistry*. 1999;4(4):13-22
12. Kisnisci R, Dolanmaz D, Tüz H. Reconstruction of temporomandibular joint using distraction osteogenesis: a case report. *Turk J Med Sci*. 2001;31:569-72
13. Rodríguez TJ, Carvalho TD, Belmont LF. Osteogenic distraction and orthognatic surgery to correct sequelae of ankylosis of the temporomandibular joint: a case report. *Int J Adult Orthod Orthognath Surg*. 2002;17(4):291-6.
14. Tehranchi A, Behnia H. Treatment of mandibular asymmetry by distraction osteogenesis and orthodontics: a report of four cases. *Angle Orthod*. 2000;70(2):165-73
15. Kirk WS, Ferrar JH. Early surgical correction of unilateral TMJ ankylosis and improvement in mandibular asymery with use of an orthodontic functional appliance, A case report. *J Craniomandib Pract*. 1993;11:308
16. Kaban LB. Acquired abnormalities of the temporomandibular joint . Kaban LB; *Pediatric Oral and Maxillofacial Surgery*. Philadelphia, PA, Saunders, 1990; pp319-341
17. Behnia H, Motamedi M, Tehranchi A. Use of activator appliances in pediatric patients treated with costochondral grafts for temporomandibular joint ankylosis. Analysis of 13 cases. *J Oral Maxillofac Surg*; 1997;55(12):1408-14
18. Munro J, Chen YR, Park BY. Simultaneous total correction of temporomandibular joint ankylosis and facial asymmetry. *Plast Reconstr Surg*. 1986;77:517-27



19. Morey MMA, Biayna C, Ortabe I, Quiróz AP, Pozo PA, Corteza-Rey. Tratamiento de anquilosis temporomandibular en la infancia mediante artroplastia y distracción de tejidos blandos. *Rev Esp Cirug Oral y Maxilofac* 2004;26:240-44
20. Topazian RG. Gap versus interposition arthroplasty for ankylosis of the temporomandibular joint. *Oral Surg Oral Med Oral Pathol Oral Radiol Endod* 2001;91:388
21. Pensler JM, Christopher RD, Bewyer DC. Correction of micrognathia with ankylosis of the temporomandibular joint in childhood. *Plast Reconstr Surg*.1992;91(5):799-805

#### 1º ETAPA Terapia Funcional Inmediata

- Las impresiones se toman cuando el paciente se encuentra todavía bajo sedación
- Se inicia a las primeras 24 horas
- Utilizar pinza o abre bocas Tipo Molt 4 veces al día durante 20 minutos
- Los ejercicios son apertura y cierre y movimientos de lateralidad

## 2° ETAPA Terapia Funcional Mediata

- Se inicia a los 7 días del tratamiento quirúrgico
- Se utilizan aparatos como el spring bite o las pistas planas modificadas a las características del paciente. Su uso debe ser mínimo de 15 minutos durante 4 veces al día
- Se continúan ejercicios de la etapa anterior

**3º ETAPA Corrección de Secuelas y Continuación de la  
Terapia Funcional**

- Procedimientos ortopédico-maxilares para favorecer el desarrollo miofuncional mandibular y alineación de los arcos dentarios
- Se utilizan aparatos como el Bionator y Twin Block modificados para este uso o Frankel asimétrico
- Ortodoncia
- Cirugía ortognática
- Distracción osteogénica

**3º ETAPA Corrección de Secuelas y Continuación de la  
Terapia Funcional**

- Procedimientos ortopédico-maxilares para favorecer el desarrollo miofuncional mandibular y alineación de los arcos dentarios
- Se utilizan aparatos como el Bionator y Twin Block modificados para este uso o Frankel asimétrico
- Ortodoncia
- Cirugía ortognática
- Distracción osteogénica

**TABLA 1. DIAGNOSTICO DE FRACTURAS  
DE ARTICULACION  
TEMPOROMANDIBULAR**

**Signos Y Síntomas**

**Dolor**

Esponáneo, al movilizar la mandíbula, a la palpación articular

**Lesiones en tejidos blandos**

Laceración, hematomas, en el mentón

**Reducción de la movilidad de la ATM**

Limitación a la apertura

Desviación a la apertura y cierre.

**Diagnóstico**

**Radiografías para la ATM**

Radiografía panorámica

Towne Baja

Proyección antero posterior

Tomografía computada

Tomografía lineal

Resonancia magnética

Tabla 2.	
Signos y síntomas	Tratamiento
Lesión moderada de tejidos	Fármacos analgésicos y anti-inflamatorios
Dolor ligero	Dieta blanda por 30 días
Buena movilidad	
Sin alteraciones oclusales	descanso de la articulación por 10 días
	Tratamiento de las lesiones dentales
	Fisioterapia
	Ejercicios musculares
	Control de la postura y hábitos orales
Lesiones severas en los tejidos	Fármacos analgésicos y antiinflamatorios
Dolor espontáneo	Dieta líquida por 30 días
Limitación al movimiento	Interconsulta al
Alteraciones oclusales	maxilofacial
	Tratamiento de lesiones dentales
	Terapia con aparatos funcionales

Tabla 3 Criterios clínicos para la evaluación del seguimiento 5

Signos clínicos	Rehabilitación de la ATM	Buena	Regular	Mala
Apertura bucal	40 mm	30-40 mm	20-30 mm	<20 mm
Desviación de la línea media al cierre	0-1 mm	2-3 mm	3-4 mm	>4 mm
Desviación de la línea media a la apertura	0-2 mm	3-4 mm	4-5 mm	>5 mm
Movimientos protrusivos	10-12 mm	10-8 mm	8-6 mm	<6 mm
Movimientos de lateralidad	8-12 mm	8-6 mm	6-4 mm	<4 mm
Ruidos en la articulación	No	Si	Si	Si

Figura 1. Spring Bite- Woodside utilizado originalmente para intruir molares y provocar auto rotación anterior de la mandíbula

Figura 2. Vista frontal del Spring Bite modificado en el modelo para provocar rotación y translación de la ATM.


Figura 3. Debido a las características bucales del paciente después de la rehabilitación dental, se utilizó un diseño de placa superior

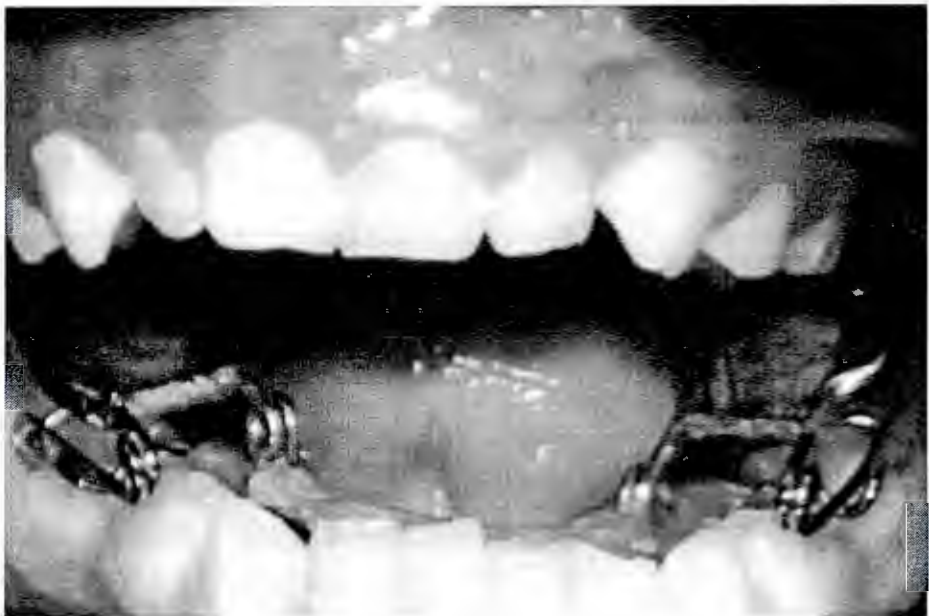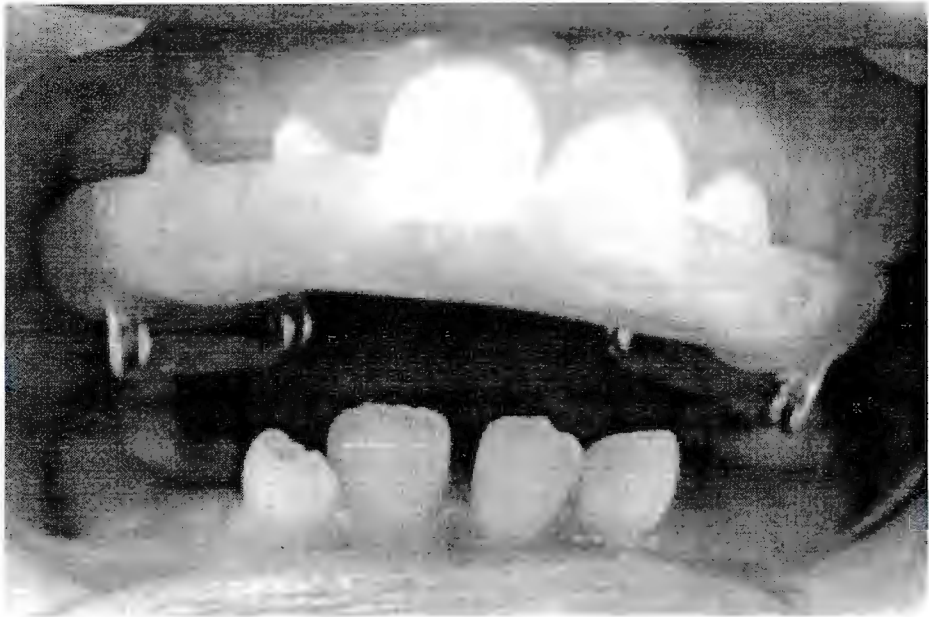
Figura 4. Spring Bite-Woodside colocado en el paciente. Los resortes estimularán la apertura y cierre

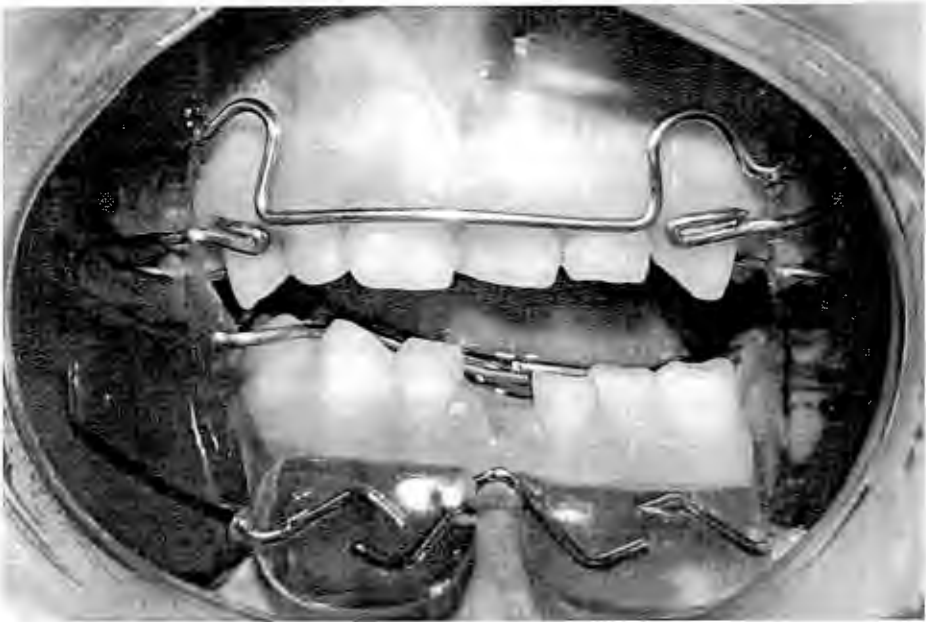
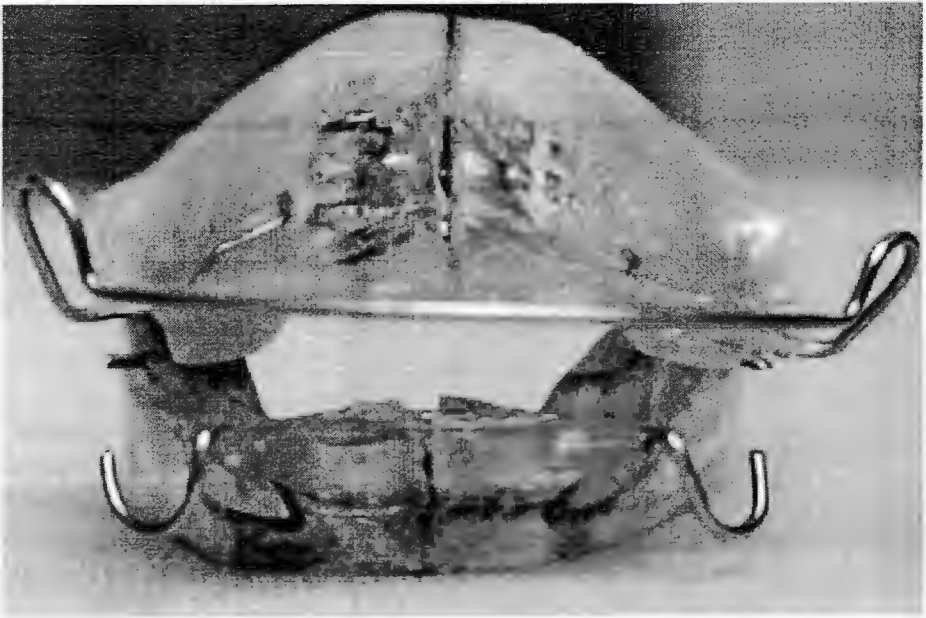
Figura 5. Pistas planas asimétricas fomentan la remodelación de la ATM, mejora en plano oclusal y fomenta los movimientos de lateralidad

Figura 6. El Frankel asimétrico con un bloque de mordida más alto del lado no afectado que fomente la erupción selectiva del lado afectado.









Volumen 28 Número 3  
Mayo-junio, 2007

ISSN 0007-1226

# Pediátrica



Órgano Oficial del Instituto Nacional de Pediatría

CILACS  
SSALUD

Grupo II. Clasificación de Revistas Médicas  
ARTEMISA, CENIDS  
EBSCO (MediLatina)

[www.revistasmedicasmexicanas.com.mx](http://www.revistasmedicasmexicanas.com.mx)  
[www.imbiomed.com.mx](http://www.imbiomed.com.mx), [www.eclaped.atrmex.entomomedico.org](http://www.eclaped.atrmex.entomomedico.org), [www.stramed.net](http://www.stramed.net)

CONTENIDO	CONTENTS
<b>EDITORIAL</b>	<b>EDITORIAL</b>
93 Hipertensión arterial en niños y adolescentes <i>Dr. Raymundo Rodríguez-Herrera</i>	93 Arterial hypertension in children and adolescents <i>Dr. Raymundo Rodríguez-Herrera</i>
<b>ARTÍCULOS ORIGINALES</b>	<b>ORIGINAL ARTICLES</b>
95 Infecciones faciales odontogénicas. Informe de un caso <i>Dra. Cristina I. García-Villarmet, Dr. Eduardo de la Teja-Ángeles, Dra. Hilda Ceballos-Hernández, Dr. Juan Carlos Ordaz-Favila</i>	95 Facial odontogenic infection. Report of a case <i>Dra. Cristina I. García-Villarmet, Dr. Eduardo de la Teja-Ángeles, Dra. Hilda Ceballos-Hernández, Dr. Juan Carlos Ordaz-Favila</i>
101 Reflujo gastroesofágico patológico (RGE) en pacientes con vórices esofágicas <i>Dr. Roberto Cervantes-Bustamante, Dr. Dante Bacarreza-Nogales, Dr. José Fernando Menéndez-Sandoval, Dra. Ericka Montijo-Barrios, Dr. Jaime Ramírez-Mayans</i>	101 Pathological gastroesophageal reflux (PGER) in patients with esophageal varix <i>Dr. Roberto Cervantes-Bustamante, Dr. Dante Bacarreza-Nogales, Dr. José Fernando Menéndez-Sandoval, Dra. Ericka Montijo-Barrios, Dr. Jaime Ramírez-Mayans</i>
104 Colelitiasis en neonato prematuro. ¿Colectectomía o manejo conservador? <i>Dr. Pedro Salvador Jiménez-Urueta, Dr. Arturo Ponce-Rosas, Dr. Víctor Jesús Sánchez-Michaca, Dra. Edith González-Mora, Dr. Ramón Alfredo Castañeda-Ortiz</i>	104 Cholelithiasis in a premature neonate. Cholecystectomy or conservative management <i>Dr. Pedro Salvador Jiménez-Urueta, Dr. Arturo Ponce-Rosas, Dr. Víctor Jesús Sánchez-Michaca, Dra. Edith González-Mora, Dr. Ramón Alfredo Castañeda-Ortiz</i>
107 Teratoma presacro. Algunas observaciones clínicas <i>Dr. Carlos Baeza-Herrera, Dr. Ulises Darío Medellín-Sierra, Dr. Luis Velasco-Soria, Dr. Arturo Hermilo Godoy-Esquivel</i>	107 Presacral teratoma. Clinical findings <i>Dr. Carlos Baeza-Herrera, Dr. Ulises Darío Medellín-Sierra, Dr. Luis Velasco-Soria, Dr. Arturo Hermilo Godoy-Esquivel</i>
<b>ARTÍCULOS DE REVISIÓN</b>	<b>REVIEW ARTICLES</b>
111 Terapia funcional en el postoperatorio de la anquilosis temporomandibular en pacientes pediátricos (1ª parte) <i>Dr. Francisco Belmont-Laguna, Dra. Lucía Sánchez-Matus, Dr. Jorge Téllez-Rodríguez, Dra. Hilda Ceballos-Hernández</i>	111 Postoperative functional therapy in temporomandibular joint ankylosis in children (part 1) <i>Dr. Francisco Belmont-Laguna, Dra. Lucía Sánchez-Matus, Dr. Jorge Téllez-Rodríguez, Dra. Hilda Ceballos-Hernández</i>
<b>INFORME DE UN CASO INTERESANTE</b>	<b>REPORT OF AN INTERESTING CASE</b>
118 Fimosis en balón. Informe de un caso <i>Dr. Rafael Valenzuela-López, Dr. Juan Osvaldo Cuevas-Alpuche, Dr. José Luis Olivera-Vázquez, Dr. Roberto Aguilar-Anzures, Dra. Leticia Bornstein-Quevedo</i>	118 Balloon type phimosis. Report of a case <i>Dr. Rafael Valenzuela-López, Dr. Juan Osvaldo Cuevas-Alpuche, Dr. José Luis Olivera-Vázquez, Dr. Roberto Aguilar-Anzures, Dra. Leticia Bornstein-Quevedo</i>
122 REVISIÓN BIBLIOGRÁFICA	122 BIBLIOGRAPHIC REVIEW

## Terapia funcional en el postoperatorio de la anquilosis temporomandibular en pacientes pediátricos (1ª parte)

\* Dr. Francisco Belmont-Laguna,\* Dra. Lucía Sánchez-Matus,\*\* Dr. Jorge Téllez-Rodríguez, \*\*\* Dra. Hilda Ceballos-Hernández\*\*\*\*

### RESUMEN

La anquilosis temporomandibular es una alteración en la infancia que causa graves trastornos funcionales, orgánicos y de armonía facial. Debe ser tratada por especialistas en una labor multi e interdisciplinaria. Una parte fundamental del tratamiento es la terapia funcional con aparatos, que debe iniciarse 24 horas después de la corrección de la anquilosis, para evitar una recidiva. La terapia consiste en realizar movimientos de apertura, cierre y lateralidad; en una etapa subsiguiente se corrigen algunas secuelas. El objetivo de este artículo es establecer en el Instituto Nacional de Pediatría las bases para la rehabilitación de los pacientes postoperados de anquilosis temporomandibular, con aparatos ortopédicos adecuados a las características de cada paciente.

**Palabras clave:** Anquilosis, articulación temporomandibular, aparatos ortopédicos, armonía facial, trastornos funcionales.

### ABSTRACT

Temporomandibular joint ankylosis in infants results in a disfunction wich provokes during infancy functional, organic and facial problems. Treatment should be carried out by a team of specialists. An important aspect is the functional therapy 24 hours after surgery, in order to avoid re-ankylosis. Early opening, closing and lateral movements are mandatory. Sequeae should be corrected promptly. The object of this paper is to propose guidelines for postoperative rehabilitation on surgery patients with temporomandibular ankylosis by means of functional orthopedic appliances according to each patient's characteristics.

**Keys words:** Ankylosis, temporomandibular joint, functional appliances.

**A**nquilosis es la fusión total o parcial de los componentes de una articulación. En la anquilosis temporomandibular se fusionan el cóndilo mandibular, la fosa glenoidea y la eminencia articular del hueso temporal, lo que impide la apertura bucal y limita los movimientos mandibulares normales. Esto interfiere con el crecimiento y desarrollo de la mandíbula, provocando graves trastornos funcionales, orgánicos y alterando

la armonía facial. De ahí la importancia de un diagnóstico y tratamiento quirúrgico oportunos.<sup>1</sup>

La anquilosis temporomandibular puede deberse a un traumatismo craneoencefálico, facial, principalmente mandibular sobre todo del mentón.<sup>1</sup> Los pacientes jóvenes sufren con mayor frecuencia fractura del cuello del cóndilo generalmente en tallo verde. Si no se diagnostican o si se tratan en forma incorrecta se produce anquilosis, principalmente en niños menores de diez años de edad.<sup>2</sup>

La causa más frecuente son los accidentes automovilísticos, los deportes o la violencia.<sup>3</sup> La anquilosis temporomandibular también puede ocurrir como secuela de infecciones del oído medio, infecciones de la mastoides que se extienden a la articulación por contigüidad, afectan las superficies articulares y causan la fusión con el hueso temporal; por osteomielitis del cuerpo de la mandíbula debida una infección dental; por enfermedades sistémicas que afecten las articulaciones como la artritis reumatoide juvenil. La de tipo congénito es muy difícil de determinar; es

\* Ortodoncista adscrito al Servicio de Estomatología Pediátrica.  
\*\* Ex Residente de Estomatología Pediátrica.  
\*\*\* Cirujano Maxilofacial adscrito al Servicio de Estomatología Pediátrica.  
\*\*\*\* Estomatólogo Pediatra adscrito al Servicio de Estomatología Pediátrica.

Correspondencia: Dr. Francisco Belmont-Laguna. Instituto Nacional de Pediatría. Insurgentes Sur 3700-C. Col. Insurgentes Cuicuilco. México 04530 D.F.

Recibido: diciembre, 2006. Aceptado: abril, 2007.

La versión completa de este artículo también está disponible en internet: [www.revistasmedicasmexicanas.com.mx](http://www.revistasmedicasmexicanas.com.mx)

causada ocasionalmente por mal uso de forceps al momento del parto.

Es importante conocer la etiología para prevenir las secuelas de la anquilosis. Se requiere además un control clínico y radiológico ya que el seguimiento de estos pacientes no sólo es durante el periodo de consolidación de la fractura, sino durante todo el periodo de crecimiento del niño, hasta que haya una oclusión armónica y movimientos mandibulares de protrusión y lateralidad (cuadros 2 y 3).<sup>5</sup>

El objetivo del tratamiento de las fracturas de la articulación temporomandibular (ATM), es por un lado, consolidar el sitio de la fractura y por otro, devolver la apertura bucal del paciente con sus movimientos de lateralidad; así se logra la funcionalidad de la articulación y se evita una anquilosis ósea o fibrosa, las alteraciones en el plano de la oclusión y algún otro desorden de la ATM. Todo esto, con un tratamiento oportuno y apropiado reduce el impacto que tendría en el crecimiento facial y en la oclusión, para evitar una alteración en la estética facial.

El diagnóstico se basa en la experiencia clínica para reconocer los signos y síntomas y en el uso de métodos auxiliares de diagnóstico radiográficos. Implés como la towne baja, la tomografía computada con reconstrucción tridimensional, la resonancia magnética y la esterolitografía para apoyar el diagnóstico y planear el tratamiento (cuadro 1).<sup>3,7</sup>

Es esencial un programa terapéutico para la correcta regeneración del condilo. Si se restaura la oclusión y la función se normaliza, la superficie articular puede regenerarse y remodelarse (cuadros 2 y 3).<sup>3,7</sup>

Una fractura no atendida conduce a la anquilosis ósea o fibrosa.<sup>7</sup> Dependiendo del tiempo que dure la anquilosis puede originar los siguientes signos y síntomas. En el caso de ser unilateral se presenta desviación al lado afectado, desviación de la línea media, inclinación del plano oclusal y acortamiento de la rama anquilosada; hipertrofia de los músculos maseteros y disminución de los movimientos de lateralidad; un crecimiento vertical excesivo del lado no afectado y alteración en la oclusión, como mordida cruzada o telescópica. En los casos bilaterales se produce una retrognasia importante, un exceso vertical anterior (sonrisa de encía), con diferentes grados de hipoplasia del mentón.

**Cuadro 1.** Diagnóstico de fracturas de la articulación temporomandibular

**Signos y síntomas**

- Dolor. Espontáneo al movilizar la mandíbula y a la palpación articular
- Lesiones en tejidos blandos. Laceración, hematomas generalmente en el mentón
- Reducción de la movilidad de la ATM. Limitación de la apertura bucal. Desviación mandibular a la apertura y el cierre

**Diagnóstico**

- Radiografías para la ATM
  - Radiografía panorámica
  - Towne baja
  - Proyección antero posterior
  - Tomografía computada
  - Tomografía lineal
  - Resonancia magnética

**Cuadro 2.** Tratamiento de los signos y síntomas

Signos y síntomas	Tratamiento
Lesión moderada de tejidos	Fármacos analgésicos y antiinflamatorios
Dolor ligero	Dieta blanda por 30 días
Buena movilidad	Descanso de la articulación por diez días
Sin alteraciones oclusales	Fijación intermaxilar 2-3 semanas Tratamiento de las lesiones dentales Fisioterapia Ejercicios musculares Control del crecimiento cada seis meses
Lesiones severas	Fármacos analgésicos y antiinflamatorios
Dolor espontáneo	Dieta líquida por 10 días
Limitación de movimientos	Interconsulta a Cirugía Maxilofacial Tratamiento de lesiones dentales
Alteraciones oclusales	Fijación intermaxilar 2-3 semanas Fisioterapia Ejercicios musculares Control de la postura y hábitos orales Terapia con aparatos ortopédicos funcionales

Los objetivos del tratamiento de la anquilosis temporomandibular son: conseguir una apertura bucal máxima idónea; lograr movilidad y función satisfactorias de la articulación; obtener simetría facial con oclusión armónica.<sup>8</sup> Los buenos resultados se deben al manejo multidisciplinario por cirujanos maxilofaciales, estomatólogos, ortodoncistas, anestesiólogos,

**Cuadro 3** Criterios clínicos para la evaluación del seguimiento

Signos clínicos	Rehabilitación de la ATM	Buena	Regular	Mala
Apertura bucal	4-7 mm	3-6 mm	2-3 mm	<2 mm
Desviación de la línea media al cierre	0-1 mm	2-3 mm	3-4 mm	>4 mm
Desviación de la línea media a la apertura	0-2 mm	3-4 mm	4-5 mm	>5 mm
Movimientos protrusivos	10-12 mm	10-8 mm	8-6 mm	<6 mm
Movimientos de lateralidad	8-12 mm	8-6 mm	6-4 mm	<4 mm
Ruidos en la articulación	No	Si	Si	Si

pediatras neumólogos, terapistas de lenguaje, quienes abordan el tratamiento en distintas fases y en tal forma obtienen mejores resultados.

El tratamiento para la liberación de la anquilosis es quirúrgico; se realiza una artroplastia, se colocan injertos costochondrales autógenos para reconstruir la mandíbula tomando en cuenta el excelente potencial de crecimiento del niño. Posteriormente se corrigen las deformidades secundarias en el maxilar y la mandíbula con cirugía ortognática, distracción osteogénica o con ambos métodos.

En este artículo se expone un protocolo de atención con terapia funcional a los pacientes postoperados de anquilosis temporomandibular tratados en el Instituto Nacional de Pediatría.

**TERAPIA FUNCIONAL**

Cuando el dolor postoperatorio ha disminuido se pide al paciente que haga ejercicios de apertura y cierre bucal, con ayuda de goma de mascar o con aparatos que se colocan en la parte posterior para hacer movimientos de apertura y cierre y provocar tensión sobre los ligamentos y los músculos que rodean la cápsula articular. Así se evita la disminución de la apertura bucal y la reanquilosis.<sup>14</sup>

Los ejercicios de movimiento mandibular consisten en movimientos de apertura forzada con pinzas especiales y de excursión lateral; se recomienda realizarlos frente a un espejo.<sup>15</sup>

En el Instituto Nacional de Pediatría se ha abordado el problema en base a las distintas etapas de

recuperación: 1) fisioterapia inmediata; 2) fisioterapia mediata; 3) corrección de secuelas (cuadro 4). Antes de cualquier terapia funcional se toma en cuenta la edad del paciente, su cooperación en el tratamiento, el estado de salud bucal al momento de la cirugía y secuelas que existan. Estos factores influyen en el tipo de ejercicios a realizar, así como en el diseño y tipo de aparato que utilizará el paciente.

**Cuadro 4** Etapas de recuperación

- 1ª Etapa. *Terapia funcional inmediata*
  - Las impresiones se toman cuando el paciente se encuentra bajo sedación o en los primeros días del postoperatorio
  - Se inicia en las primeras 24 horas
  - Utilizar pinza o abre bocas tipo Molt cuatro veces al día durante 20 minutos
  - Los ejercicios son apertura y cierre y movimientos de lateralidad en forma forzada
- 2ª Etapa. *Terapia funcional mediata*
  - Se inicia a los siete días del tratamiento quirúrgico
  - Se utiliza el *Spring bite* durante 20 minutos cuatro veces al día o las pinzas planas modificadas a las características del paciente
  - Se continúan ejercicios de la etapa anterior
- 3ª Etapa. *Corrección de secuelas y continuación de la terapia funcional*
  - Procedimientos ortodóncos maxilares para favorecer el desarrollo miofuncional mandibular y la alineación de los arcos dentarios
  - Se utilizan aparatos como Expansores, Bionator, Twin Block, Frankel asimétrico,
  - Ortodoncia prequirúrgica
  - Ortopedia prequirúrgica
  - Injerto costochondral
  - Cirugía ortognática
  - Distracción osteogénica

La primera etapa tiene por objeto lograr que la apertura bucal obtenida con la cirugía no se reduzca. El tratamiento se inicia con fisioterapia inmediata y agresiva después de 24 horas de la cirugía. Cuando el dolor postoperatorio ha disminuido, permitirá realizar movimientos de apertura y cierre con apoyo de pinzas o abre bocas tipo Molt durante 20 minutos cuatro o cinco veces al día. Se puede utilizar goma de mascar entre cada ejercicio; también se deben realizar movimientos de lateralidad en forma forzada con ayuda de un familiar, para evitar una reanquilosis. Esto se inicia la primera semana del postoperatorio y continúa de acuerdo a las características del paciente



La segunda etapa se inicia cuando termina el periodo agudo de recuperación y el paciente coopera más y está motivado para utilizar un aparato funcional. Primero se realiza la rehabilitación bucal del paciente restaurando todos sus órganos dentarios, se continúa con la fisioterapia, para estimular el crecimiento y remodelación de la rama, utilizando el Spring Bite Woodside que estimula la apertura y cierre y favorece la autorrotación mandibular.

Los dispositivos denominados pistas planas asimétricas clase II, pueden usarse simultáneamente o en forma individual; estimulan los movimientos de lateralidad y mejoran la propulsión mandibular y el crecimiento vertical de la rama afectada; así se logra nivelar el plano oclusal.

Las impresiones para el "spring bite", se toman al final del procedimiento quirúrgico, cuando el paciente todavía está bajo efecto de la sedación y tiene la mayor apertura bucal (figuras 1, 2 y 3).



Figura 1. Dispositivos Spring Bite-Woodside utilizado para activar los movimientos de apertura y cierre para provocar autorrotación anterior de la mandíbula.

El paciente con anquilosis temporomandibular tiene malas condiciones bucales; su rehabilitación es larga y en ocasiones requiere extracciones dentarias. Estos hechos determinan el diseño del aparato, que puede ser superior o inferior (figura 4).

Su uso se inicia una semana después del tratamiento quirúrgico y conforme se rehabilita el paciente se modifica o sustituye por otro. Inicialmente se utilizan




Figura 2. Vista lateral del Spring Bite modificado en el modelo para provocar rotación y translación de la ATM.

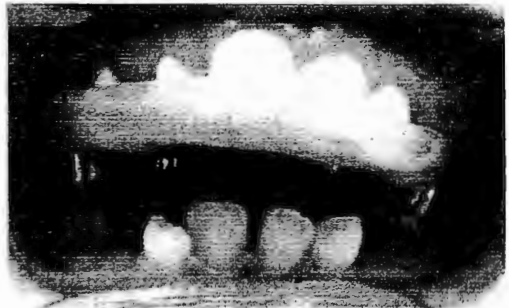

Figura 3. Debido a las características bucales del paciente después de la rehabilitación dental, se utilizó un diseño de placa superior.

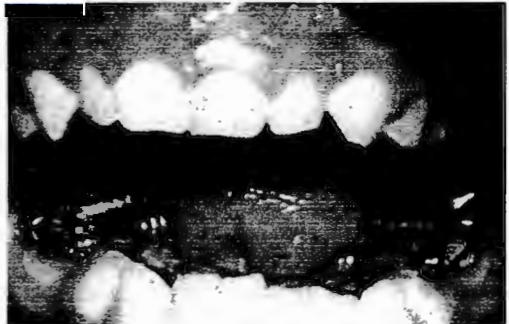

Figura 4. Spring Bite-Woodside colocado en el paciente. Los resortes estimularán la apertura y el cierre.

alambres de acero de calibre .032 o .036 de acuerdo a la edad del paciente para diseñar los resortes. Las partes del aparato llamadas retenciones pueden ser del mismo alambre o de acrílico que se extiende hacia los dientes anteriores, lo que evita el desplazamiento del aparato. Se utiliza durante 20 minutos cuatro veces al día. Asimismo, se intercalan los ejercicios de la etapa anterior para que la fisioterapia sea aún más vigorosa.

Las modificaciones y activaciones del aparato se realizarán cada mes para dar tratamiento a alguna de las secuelas de la anquilosis, al principio del tratamiento correctivo, que continuará con la tercera etapa.

#### Pistas planas

Su uso estimula la remodelación de la rama mandibular, mejora la asimetría facial y la línea media dental y estimula los movimientos de lateralidad, hasta nivelar el plano oclusal. Se usan pistas planas Clase II asimétricas, 3 mm más elevadas del lado afectado; esto propicia un estímulo de propulsión mandibular y aumento de los movimientos de lateralidad. Un mes más tarde se elimina el acrílico que contornea los dientes de la pista superior del lado afectado para favorecer la extrusión dentaria y la remodelación alveolar; de esta forma se nivela el plano oclusal.

Se puede agregar acrílico a la pista del lado afectado hasta corregir totalmente el plano oclusal, teniendo cuidado que las dos pistas hagan contacto en toda su extensión.

Durante este periodo se combinan los ejercicios de la etapa anterior y los aparatos de forma individual o en forma alterna.

La edad del paciente, su grado de cooperación y las secuelas que tenga, determinan en muchas ocasiones la duración y el tipo de tratamiento.

En la tercera etapa se eligen los procedimientos ortopédico-maxilares para favorecer el desarrollo miofuncional mandibular y para obtener la alineación de los arcos dentarios. Se emplean aparatos para la corrección de las secuelas en la mandíbula y el maxilar. Se puede utilizar el expansor palatino rápido, Bionator y el Twin Block o el Frankel asimétrico con bloques de mordida (figura 5).<sup>11</sup>

El Bionator y el Frankel se utilizan mediante una mordida constructiva para corregir la asimetría facial

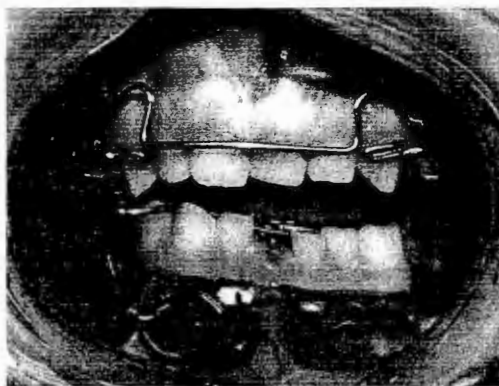


Figura 5. Pistas planas asimétricas que fomentan la remodelación de la ATM y los movimientos de lateralidad; nivelan el plano oclusal.

provocada por la anquilosis. En los casos unilaterales se debe utilizar un bloque de mordida más alto del lado no afectado para favorecer la extrusión dentaria de la hemiarcada superior afectada. Se recomienda para un mejor control colocar bloques de mordida en ambas hemiarquadas, más alto del lado no afectado y hacer desgastes del acrílico del lado opuesto; en esta forma se favorece la corrección selectiva del plano oclusal. En casos de cierta hipotonía muscular se emplean los Frankel asimétricos con pantallas más separadas del lado afectado.

Gran parte del éxito depende de la cooperación del paciente y sus padres o tutores quienes deben entender y aplicar adecuadamente el tratamiento.

La reconstrucción de la articulación afectada y la corrección de secuelas son un gran reto que en la actualidad se logra con cirugía ortognática y distracción osteogénica<sup>12,13</sup> complementadas con el uso de aparatos ortopédicos y ortodoncia.<sup>14,15</sup>

#### DISCUSIÓN

La anquilosis de la articulación temporomandibular durante la infancia deja secuelas: desviación mandibular, asimetría, maloclusión dental, limitación de la apertura bucal, sobrecrecimiento de la apófisis coronoides, micrognatia, sobremordida horizontal, inclinación del plano oclusal, exceso vertical maxilar


en los casos bilaterales, caries extensa, enfermedad periodontal, disminución de la talla y peso corporal.<sup>1-6</sup>

Kimura estudió 52 casos de tres hospitales del IMSS; 42 de ellos eran niños y adolescentes entre 2 y 16 años de edad, 25 masculinos, 27 femeninos. La causa más frecuente fue el trauma directo en la mandíbula. Coincide con otros autores en el uso de fisioterapia y aparatos funcionales para prevenir las secuelas.

Kaban,<sup>16</sup> Behnia<sup>17</sup> y otros autores recomiendan fisioterapia vigorosa y aparatos activadores de la apertura bucal para evitar una reanquilosis y también como parte del tratamiento correctivo de secuelas.<sup>6,10,18-21</sup> Munro<sup>18</sup> y Morey<sup>19</sup> en pacientes rehabilitados de ATM utilizaron técnicas de artroplastia y distracción de tejidos blandos, sin materiales para reconstrucción condilar; consideran que si hay entre 1.5 y 3 cm, entre la base del cráneo y la mandíbula y se inicia la fisioterapia temprano no se requiere interponer ningún material. Mencionan que la fisioterapia temprana es esencial y que se pueden iniciar los ejercicios de rehabilitación inmediatamente después de la cirugía,<sup>20</sup> lo que tiene gran importancia para un resultado satisfactorio a largo plazo. Los ejercicios incluyen movimientos de apertura, excursión lateral y estiramiento manual frente al espejo.<sup>6</sup> Watanabe utiliza un ejercitador bucal formado de guardas oclusales superior e inferior unidas extraoralmente por ligas para crear ejercicios de tensión, a fin de evitar la disminución en la apertura bucal.<sup>5</sup> Pensler diseñó un protocolo postquirúrgico con técnicas de movilización manual de la articulación para promover el movimiento, comenzando suavemente; movimientos de lateralidad; el uso de goma de mascar sin azúcar. Este protocolo se realiza por tiempo indefinido.<sup>21</sup> Behnia concluye en su análisis de 13 casos de anquilosis tratados con injertos costochondrales y aparatos activadores, con movilización temprana, que los pacientes rehabilitados de esta forma tuvieron mejores resultados a largo plazo, a diferencia de otros que no colocaron aparatos ortopédicos y tuvieron complicaciones como desviación mandibular, asimetría y reanquilosis.

## CONCLUSIONES

Se han descrito protocolos y proyectos integrales de tratamiento de anquilosis temporomandibular como



**Figura 6.** Dispositivo de Frankel asimétrico con un bloque de mordida más alto del lado no afectado que fomenta la erupción selectiva del lado afectado.

los de Kaban y Kimura que mencionan la importancia de la movilización temprana y la fisioterapia vigorosa, así como los procedimientos ortopédico-maxilares para la corrección de secuelas.

Aunque no se describen los métodos de estas terapias, ya que el procedimiento quirúrgico es sólo la mitad del tratamiento, es indispensable un programa de fisioterapia postoperatoria; por tal motivo este artículo describe las guías para el uso de la terapia funcional (figura 6) para poder obtener mejores resultados a largo plazo y evitar complicaciones como disminución de la apertura, reanquilosis, secuelas funcionales y estéticas.

Agradecimiento para todos los residentes que han contribuido a la atención de estos pacientes así como al Dr. Eduardo de la Teja Ángeles y Gerardo Elias Madrigal por sus observaciones para este trabajo.

## REFERENCIAS

1. Kimura FT. Resultados del tratamiento quirúrgico de 52 casos de anquilosis temporomandibular. *Cir Ciruj* 2003;71(1):12-21.
2. Ahmad QG, Siddiqui RA, Khan AH, Shama SC. Interposition arthroplasty in temporomandibular joint ankylosis. *Indian J Otolaryngol Head Neck Surg* 2004;56(1):5-8.
3. DeFabianis P. TMJ fractures in children and adolescents: treatment guidelines. *J Clin Pediatr Dent* 2003;27(3):191-8.
4. Faerber TH, Ennis RL, Allen GA. Temporomandibular joint ankylosis following mastoiditis. *J Oral Maxillofac Surg* 1990;48:866-70.

5. DeFabianis P. TMJ fractures in children: clinical management and follow-up. *J Pediatr Dent* 2004;25(2):203-9.
6. De Fabianis P. Treatment of condylar fractures in children and youths: the clinical value of the occlusal plane orientation and correlation with facial development (case reports). *J Clin Pediatr Dent* 2002;26(3):243-6.
7. DeFabianis P. Rational and philosophic basis for a functional approach to TMJ fractures in children. *Functional Orthodontist* 2000;20-4.
3. García-Aparicio L, Parr FS, Sancho MA, Serget R, Morales L. Anquilosis de la articulación temporomandibular (ATM) en la edad pediátrica. *Cir Pediatr* 2000;13(2):62-3.
9. Watanabe Y. Surgical correction of ankylosis of the temporomandibular joint. *Oral and Maxillofacial Surgery Lectures, surgical demonstrations and didactic program*. *W Arch Oral Surg Clin* 1968;1527-39.
10. Schobel G. Ankylosis of the temporomandibular joint. Follow up of thirteen patients. *Oral Surg Oral Med Oral Pathol* 1992;74(1):7-14.
11. Jefferson Y. Aparatología funcional y reguladores de la función. *J Orthoped-Orthod Pediatr Dent* 1999;4(4):13-22.
12. Kismisci R, Dolanmaz D, Tuz H. Reconstruction of temporomandibular joint using distraction osteogenesis: a case report. *Turk J Med Sci* 2001;31:569-72.
13. Rodríguez TJ, Carvalho TD, Belmont LF. Osteogenic distraction and orthognatic surgery to correct sequelae of ankylosis of the temporomandibular joint: a case report. *Int J Adult Orthod Orthognath Surg* 2002;17(4):291-6.
14. Tehranchi A, Behnia H. Treatment of mandibular asymmetry by distraction osteogenesis and orthodontics: a report of four cases. *Angle Orthod* 2000;70(2):165-73.
15. Kirk WS, Ferrar JH. Early surgical correction of unilateral TMJ ankylosis and improvement in mandibular asymmetry with use of an orthodontic functional appliance. A case report. *J Craniomandib Pract* 1993;11:308.
16. Kaban LB. Acquired abnormalities of the temporomandibular joint. In: Kaban LB. *Pediatric Oral and Maxillofacial Surgery*. Philadelphia, PA, Saunders, 1990;pp319-41.
17. Behnia H, Molamedi M, Tehranchi A. Use of activator appliances in pediatric patients treated with costochondral grafts for temporomandibular joint ankylosis. Analysis of 13 cases. *J Oral Maxillofac Surg* 1997;55(12):1408-14.
18. Munro J, Chen YR, Park BY. Simultaneous total correction of temporomandibular joint ankylosis and facial asymmetry. *Plast Reconstr Surg* 1986;77:517-27.
19. Morey MMA, Biayna C, Ortaño I, Quiróz AP, Pozo PA, Cortez-Rey. Tratamiento de anquilosis temporomandibular en la infancia mediante artroplastia y distracción de tejidos blandos. *Rev Esp Ciruj Oral y Maxilofac* 2004;26:240-4.
20. Topçalan RG. Gap versus interposition arthroplasty for ankylosis of the temporomandibular joint. *Oral Surg Oral Med Oral Pathol Oral Radiol Endod* 2001;91:388.
21. Fenster JM, Christopher RD, Bewyer DC. Correction of micrognathia with ankylosis of the temporomandibular joint in childhood. *Plast Reconstr Surg* 1992;91(5):799-805.

