



UNIVERSIDAD NACIONAL AUTÓNOMA DE MÉXICO

FACULTAD DE MEDICINA

INSTITUTO NACIONAL DE PEDIATRÍA

**UTILIDAD DE LA CIRUGÍA MÍNIMAMENTE INVASIVA EN EL
PIE DE LOS NIÑOS.**

REVISIÓN SISTEMÁTICA DE LITERATURA

TESIS QUE PRESENTA

VICTOR HUGO VELAZQUEZ PEDROZA

PARA OBTENER EL DIPLOMA DE LA SUBESPECIALIDAD

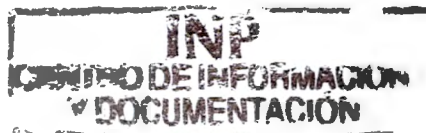ORTOPEDIA PEDIÁTRICA

**TUTOR: DR. ALBERTO LOPEZ MARMOLEJO
DR. AGUSTIN ISUNZA RAMIREZ**

ASESOR METODOLÓGICO: DR. IGNACIO MORA MAGAÑA







MÉXICO





MMIX

TITULO DE TESIS: EFICACIA DE LA CIRUGIA MINIMAMENTE
INVASIVA EN EL ANTEPIE DE LOS NIÑOS.





Dr. José N. Reynes Manzur
Director. De Enseñanza



Dra. Mirella Vázquez Rivera.
Jefe de Departamento de Pre y Postgrado



Dr. Agustín Isunza Ramírez.
Profesor Titular del Curso de Postgrado
de Ortopedia Pediátrica

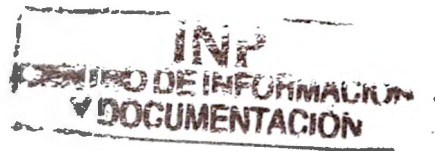

Dr. Alberto López Marmolejo
Tutor de tesis.



Dr. Ignacio Mora Magaña
Asesor Metodológico.





INDICE

**EFICACIA DE LA CIRUGIA MINIMAMENTE INVASIVA EN EL ANTEPIE DE
LOS NIÑOS**

RESUMEN.....1

INTRODUCCIÓN.....2

OBJETIVOS.....4

MATERIAL Y METODOS.....4

RESULTADOS.....9

DISCUSIÓN.....10

CONCLUSIONES.....11

BIBLIOGRAFIA.....12

ANEXOS.....14

EFICACIA DE LA CIRUGÍA MINIMAMENTE INVASIVA EN EL ANTE-PIE
DE LOS NIÑOS.

Víctor Hugo Velázquez Pedroza, * Alberto López Marmolejo, **Agustín Isunza Ramírez, **José Cortes
Gómez, ** Félix Gustavo Mora Ríos, *** Ignacio Mora Magaña.****

INSTITUTO NACIONAL DE PEDIATRIA

RESUMEN

Introducción. La cirugía mínima invasiva es un método quirúrgico que permite realizar intervenciones a través de incisiones mínimas sin exposición directa de los planos quirúrgicos.

Objetivo. Valorar la eficacia de la cirugía en los niños del Instituto Nacional de Pediatría y revisar los resultados.

Material y Métodos. Estudio observacional, descriptivo longitudinal en el que se realizó revisión de pacientes de marzo a diciembre del 2006.

Los criterios de inclusión: Pacientes que tenían deformidad distal del pie y que se sometieron a Cirugía.

Los criterios de exclusión: Expediente incompleto y abandono del tratamiento.

Resultados. El universo de estudio comprendió 18 casos: 15 femeninos y 3 masculinos con los diagnósticos 7 hallux valgus, 6 femeninos y 1 masculino; 8 dedos en garra, 6 femeninos y 2 masculinos; 1 exostosis de falange, 1 quinto dedo en garra y 1 dedo en martillo, estos últimos femeninos, con buenos resultados.

Discusión. Las deformidades mas frecuentes fueron los dedos en garra y para cuya corrección se utilizó tenotomía de flexores y extensores y así como osteotomía de los metatarsianos.

Conclusiones. La cirugía es una buena opción para resolver deformidades del ante-pie en los niños con mínimas cicatrices y sin lesión de la fisis.

Palabras Claves: cirugía, mínima, deformidad, pie, niño.

SUMMARY:

Introduction. The minimum surgery surgical method that allows to make interventions through minimum incisions without direct view of the surgical planes.

Objective. To value the efficacy of the surgery in children of the National Institute of Pediatrics and inspect the results.

Material and Methods. This was an observacional, descriptive patients.

Subjets: Patients whit distal deformity of the foot and whitch they were under surgery.

Exclusion Criteria: Incomplete file and leave the treatment.

Results. 18 cases: female 15 and masculine 3. 7 hallux valgus, 6 female; 8 fingers in claw, 6 female; 1 phalanx exostosis, 1 fifth finger in claw and 1 finger in hammer, these last females. All of this had good results

Discussion. The most frequent deformities were the fingers in claw and for whose correction was used tenotomy of flexores and extensors and as well as osteotomia of the metatarsians.

Conclusion. The surgery is a good option to solve deformity of the before-foot in the children with mini scars and without injuries of the fisis.

Key words: minimum, Surgery, deformity, foot, children.

* Residente de la sub-especialidad en Ortopedia Pediátrica en el Instituto Nacional de Pediatría

** Medico adscrito al Instituto Nacional de Pediatría

*** Medico adscrito al Hospital Regional Ignacio Zaragoza del ISSSTE.

Dirección para correspondencia

Dr. Alberto López Marmolejo

Calle Tuxpan 29-712 Col. Roma. Deleg. Cuahutemoc C.P. 06760. México D.F

Tel. 55 84 13 27 e-mail dr_lopez_marmolejo yahoo.com.mx

INTRODUCCIÓN:

La cirugía mínimamente invasiva o **MIS** (del inglés **M**inimal **I**ncisión **S**urgery), es un método quirúrgico que permite realizar intervenciones a través de incisiones mínimas sin exposición directa de los planos quirúrgicos, lo que condiciona un traumatismo mínimo de los tejidos vecinos que se apoya de un control radiológico o fluoroscopia durante la intervención para orientarnos en los procedimientos quirúrgicos.

La MIS ha evolucionado en los últimos años en el abordaje quirúrgico de toda una serie de patologías manifestadas en antepié, que afecta alrededor de un 70% de la población a lo largo de su vida, con mayor incidencia en mujeres.

En 1945 Morton Polokoff ^{1,2,3} introduce un sistema de cirugía usando instrumentos muy pequeños como escoplos, fresas y raspas similares a las utilizadas en cirugía plástica para la realización de rinoplastias iniciando así la cirugía sub-dérmica, estas ideas fueron utilizadas por más cirujanos como Edwin Proveer ^{4,5,6} quien describe técnicas más agresivas y continúa el impulso de la cirugía percutánea.

En 1965 Bernard S. Weinstok ^{7,8} comunica por primera vez la utilización de un motor eléctrico al que aplica unas pequeñas fresas diseñadas por él, que pueden ser esterilizadas y que permiten intervenciones con mínimo daño tisular a las estructuras vecinas, lo que llevo a Brown ⁹ en 1968 a utilizar estos motores para la exéresis del espolón calcáneo.

En los 70' Pritt y Hymes ^{10,11,12} impulsan la cirugía percutánea y realizan el primer curso de cirugía por mínima incisión en el Colegio de Medicina Podológica de Pensylvania en 1974.

El Dr. Stephen Isham ¹³ en las décadas de los 80 a 90 describe una técnica con abordaje mínimamente invasivo de hallux valgus modificando la técnica original de Reverdin, reportando resultados muy positivos en sus cirugías; siendo maestro de Mariano de Prado Serrano mismo que difunde la cirugía y en 1999 realizan una mesa redonda en el XXIII Congreso de la Asociación Española de Medicina y cirugía del pie titulada "Cirugía abierta frente a percutánea en la patología del antepié" e imparten posteriormente los cursos de Cirugía percutánea del antepié en el Departamento de Ciencias Morfológicas de la Universidad de Barcelona (Director del Departamento Prof. D. Ruano), bajo la Dirección de M. de Prado y P.L. Ripio y con la coordinación de R. Viladot y P. Golanó, dentro de los cursos realizados en esta Universidad con el título "Curso práctico sobre técnicas actuales en cirugía del pie". Mariao de Prado Serrano¹⁴ realizo el libro "Cirugía Percutánea del pie – Técnica Quirúrgicas, Indicaciones, Bases Anatómicas" que fue publicado en el año 2003.

Según Hymes ¹⁵ en los Estados Unidos alrededor de un 50% de las cirugías de ante pie se realizan por cirugía percutánea y día a día aumentan las indicaciones de esta técnica y se mejoran los instrumentos utilizados. En nuestro país se empezó a realizar la cirugía percutánea por Stephen Isham ¹³ el cual impartió cursos.

OBJETIVOS:

Valorar la utilidad de la cirugía mínimamente invasiva en los niños del Instituto Nacional de Pediatría y revisar los resultados obtenidos.

MATERIAL Y MÉTODOS:

El presente estudio es de tipo observacional, descriptivo y transversal en el que se realizó revisión de pacientes de marzo a diciembre del 2006.

Los criterios de inclusión: Pacientes de 8 a 17 años que tenían deformidad distal del pie y que se sometieron a MIS. *Los criterios de exclusión:* Expediente incompleto y abandonar el tratamiento.

MATERIAL

Un mango de bisturí para hojas tipo Beaver, Hoja de bisturí Beaver 64 y Beaver 67 MIS, Elevador de periostio, Cuatro raspas DPR. para cirugía percutánea (son de tamaño grande y pequeño), Dos pinzas de hemostasia curvas, de cirugía de la mano, Dos pinzas de hemostasia rectas de cirugía de la mano, Un porta agujas de cirugía de la mano, Pinzas de disección, Tijeras curvas

INSTRUMENTAL MOTORIZADO que permita realizar oscilaciones de 2.000 a 8.000 rpm con un máximo de hasta 30.000 rpm para el caso de bloqueo de la fresa de rapado fino y grueso dentro del hueso aumentar las rpm y destrabar la fresa, el rango de seguridad en la velocidad es de 2.000 a 8.000 rpm ya que si la velocidad supera los 10.000 rpm se producirán lesiones óseas y de las partes blandas por hipertermia perdiendo el control sobre las maniobras quirúrgicas que se desean realizar, ya que se tiene menor sensibilidad en la mano del cirujano lo que ocasiona mayor pérdida de hueso que el deseado o realizar una osteotomía sin la dirección deseada o planeada.

Para evitar que la fresa se trabe es necesario realizar movimientos de vaivén de la fresa suavemente y lento en la dirección de la osteotomía o resección de exostosis.

El sistema motorizado consta de una unidad central donde se encuentra el interruptor de encendido y apagado, el cual también tiene un pedal para controlar las revoluciones por minuto, el otro elemento es la pieza de mano la cual debe de ser de preferencia muy ligera para utilizar con gran libertad de movimiento y precisión a la vez, en la pieza de mano se deben de adaptar las fresas con un sistema

de bloqueo, esta pieza debe de ser esterilizada en cada paciente por métodos habituales en autoclave.

TÉCNICAS QUIRÚRGICAS

DEDOS EN GARRA

Tenotomía de extensores y flexores de los dedos: En estos pacientes se realiza una incisión cutánea con hoja de bisturí Beaver 64 MIS sobre el tendón en la articulación metatarsofalángica, en dirección paralelo al tendón extensor se realiza tensión del mismo y se realiza una rotación de 90° de la hoja de bisturí hasta cortar el tendón extensor por completo y se realiza la misma maniobra con el tendón flexor pero en región plantar.

Condiloectomía: Se realiza flexión del dedo a nivel de la articulación interfalángica proximal y se realiza cápsulotomía a través de una incisión con bisturí Beaver 64 MIS y se despega la cápsula en forma de abanico con las raspas a nivel del condilo en región dorsal en la cabeza de la falange proximal para realizar eliminación de la exostosis con las fresas tipo Isham corta.

Osteotomía de la falange proximal: Se realiza la osteotomía de la falange proximal de los dedos afectados mediante una incisión cutánea plantar proximal al pliegue cutáneo digito plantar y se introduce la raspa para desperiostizar, posteriormente con la Isham corta o larga según sea el caso se realiza la osteotomía completa.

Osteotomía de la falange media: Por una vía lateral y dorsal a nivel de la diafisis de la falange media del dedo con una hoja de bisturí Beaver 64 MIS profundizamos hasta el hueso de la falange, posteriormente se utiliza una rapa en forma de abanico para desperiostizar la cara dorsal de la diafisis de esta falange media y se procede a realizar la osteotomía con cuña dorsal con Isham corta (figura 1 y 2).

HALLUX VALGUS

Exostosectomía o resección del bunio: Se realiza una incisión de 0.05 a 1 cm, en la cara medial y plantar del primer metatarsiano, justo por detrás y encima del sesamoideo medial, se profundiza la incisión con un solo corte hasta el interior de la cápsula de la articulación metatarsofalángica del primer dedo, despegando toda la cápsula del bunio y se procede a realizar la exostosectomía con una fresa devastadora de 3.1 a 4.1 de Wedger, la cual se le debe aplicar una velocidad de

aproximadamente 2.000 a 6.000 rpm, para no producir necrosis ósea con una leve presión sobre la zona, de éstas se extrae el material óseo eliminado en forma de papilla ósea y también se utilizan las raspas ya que los restos óseos se pueden adherir a la cápsula, la resección del bunio deseada se controla con el fluoroscopio.

Osteotomía distal del primer metatarsiano con técnica de Reverdin- Isham: Por la misma incisión utilizada para exostosectomía se introduce la fresa Isham larga y se coloca aproximadamente a 45° sobre el eje del primer metatarsiano en dirección de distal dorsal a plantar proximal. El límite se sitúa en la cortical superior, inmediatamente por detrás de la superficie articular de la cabeza del metatarsiano y el inferior por detrás del sesamoideo medial, recordar que el corte se realiza a 2.000 a 8.000 rpm y tras la osteotomía iniciada en la cara medial con un leve movimiento de vaivén y con una rotación tomando como punto de pivote la incisión cutánea y cortando en primer lugar la cortical dorsal. Una vez alcanzada la cortical lateral, se retira ligeramente la fresa y a continuación se repite el paso de la fresa sobre la línea de osteotomía en su porción interna con el fin de fabricar una cuña de base medial que permita realizar una cuña y modificar la dirección de la carilla articular, con un movimiento fuerte de varización sobre el mismo cierra la cuña realizando la corrección.

Tenotomía del abductor del primer dedo y capsulotomía lateral: Se realiza una incisión en la cara dorsal y lateral de la articulación metatarsofalangica del primer dedo, por fuera de los tendones extensores se introducen en la piel la hoja de bisturí paralelo a los tendones extensores, junto a ellos discurre el nervio digital dorsal que podría lesionarse si se introdujera la hoja de bisturí perpendicular a los tendones extensores. Se introduce profundamente la hoja de bisturí en el interior de la articulación entre la superficie articular de la falange proximal y el metatarsiano hasta percibir el roce de la hoja sobre los cartílagos. A continuación se profundiza hasta alcanzar el ángulo infero externo de la base de la falange proximal del primer dedo, que es el punto de inserción del tendón del abductor del primer dedo (tendón muy fuerte) y, tras girar 90° la hoja del bisturí hacia el exterior, la desplazamos en dirección lateral teniendo como punto de pivote la entrada de la piel. De forma simultanea se desplaza el primer dedo en varo, con lo que se tensa el abductor del mismo facilitando su sección. Se completa la capsulotomía lateral metatarsofalangica respetando su mitad superior, para no desestabilizar

demasiado esta articulación (punto muy importante para evitar complicaciones de migración de la cabeza del primer metatarsiano después de su osteotomía).

Osteotomía de la base de la Falange Proximal: Se realiza una incisión localizada en la cara dorsal e interna de la base de la falange proximal del primer dedo por el interior de los tendones extensores se llega hasta el periostio de la falange que se despega levemente, mediante una raspa se desperiostiza toda la cara medial de la falange y se introduce la fresa de corte Isham larga que se coloca entre el periostio y el hueso para no lesionar el paquete neurovascular y se realiza la osteotomía perpendicular al eje de la falange proximal. Una vez iniciada la osteotomía con movimientos de giro hacia fuera con puntos de pivote en la incisión cutánea se completa la osteotomía de la cortical plantar. Si se presiona el dedo hacia varo mientras se mantiene la fresa con ligero movimiento oscilante que solo discurre en las dos terceras partes medial mente de la osteotomía, se fabrica la cuña interna deseada.

Tras la osteotomía de Akin es importante mantener algunos milímetros de la cortical lateral de la base de la falange proximal para que al colocar los vendajes postoperatorios los cuales mantenemos durante 4 a 6 semanas, para que no solamente se produzca el cierre de la cuña de la osteotomía sino que además se desplace toda la falange hacia medial. Así se aleja los cabos de sección del tendón abductor y de la cápsula y evitamos que se produzca una unión termino terminal que, tras la retracción cicatricial, tendencia a reproducir la deformidad en valgo de la falange proximal del primer dedo (figura 3).

EXOSTOSIS EN FALANGE

Se deben localizar los puntos óseos mediante rayos x con una marca metálica y por vía plantar bajo el nervio digital plantar propio y con hoja Beaver 64 MIS, se realiza una incisión mínima del tamaño de la hoja de bisturí así alcanzamos la exostosis y tras desperiostizarla y liberación de las partes blandas adyacentes, procedemos a eliminarla mediante una fresa Isham corta y posteriormente es necesario una limpieza exhaustiva de los restos óseos para evitar recidivas (figura 4).

DEDO EN MARTILLO

Al igual que los dedos en garra se realiza la misma técnica con *tenotomía de tendones extensores*, *tenotomía de tendones flexores*, *condilectomía*, *osteotomía de la falange proximal*, *osteotomía de la falange medial* (figura 5)

QUINTO DEDO EN GARRA

Se realiza tenotomía del extensor al igual que la técnica que los dedos en garra, capsulotomía dorsal y medial de la metatarsofalángica del quinto dedo: En esta deformidad se encuentra la cápsula retraída en su cara dorsal y medial y esta distendida en la cara plantar y lateral, es por ello que a través de la misma vía en la que se ha realizado la tenotomía del extensor se introduce el bisturí en la articulación y con movimiento de flexión del quinto dedo al tensar la cápsula, la incidimos seccionándola en toda su cara dorsal; del mismo modo se realiza la capsulotomía medial practicando un movimiento de valguización del dedo, osteotomía de la base de la falange proximal del quinto dedo

EXOSTOECTOMIA

Es la técnica percutánea más utilizada en el pie. Fue el origen de esta técnica y se utiliza en todos los puntos óseos del antepié. La incisión en la piel puede ser de 0,5 cm aproximadamente y perpendicular a la piel recordando que se realiza un trayecto único al centro de la exostosis que se desea eliminar, con la precaución de no lesionar los nervios, vasos y tendones. Es muy importante que las zona de corte de las fresas queden cubiertas por la piel y tomando como punto de pivote la incisión y con el bisturí despegar todas las partes blandas y periostio que rodean la exostosis en toda su superficie, así se crea un área de trabajo adecuada para realizar la eliminación del hueso sin lesionar los tejidos blandos o periostio. La velocidad debe de ser de 2.000 a 8.000 rpm teniendo precaución de no producir túneles, irregularidades óseas o eliminaciones incompletas, se realiza una presión moderada sobre el hueso que se va a ir eliminando y al mismo tiempo se practican movimientos oscilatorios de un extremo a otro, hasta conseguir la eliminación de la exostosis, retiras la fresa y realizas una presión en dirección a incisión para remover los restos óseos en forma de papilla y se utiliza las raspas para remover los resto óseos que no fueron removidos con la presión.

PARA FINALIZAR EL ACTO QUIRURGICO

Cierre de la incisión si la incisión es amplia mayor de 5 milímetros, presenta sangrado activo o una incisión con bordes irregulares y se realiza sutura con Nylon de 4-0 y aguja atraumática.

Después de la sutura es importante realizar un drenaje final del área si hubo una resección por erosión, se inyecta esteroide del tipo de Dexametasona en mínima cartida d en el área intervenida y

se coloca Adaptic o cualquier vendaje no adherente sobre la incisión para evitar la contaminación bacteriana.

Se realizan corbatas de gasas alrededor de los dedos dando la corrección deseada por ejemplo la corrección al Hallux Valgus y posteriormente se coloca el vendaje el cual mantiene la posición deseada, mismo que debe de ser suficiente como para prevenir contaminación, así como para proteger el área quirúrgica de traumas, la presión adecuada ligeramente oclusiva favorece la cicatrización y el edema del los dedos.

Al termino del vendaje se colocan los zapatos de suela rígida, que se debe utilizar de forma permanente las 3 primeras noches y días, posteriormente durante 2 semanas para deambular.

POST-OPERATORIO

El dolor es mínimo en muchos pacientes no necesitan tomar analgésico pero se receta en caso de dolor moderado o intenso, se utiliza antibiótico en forma profiláctica en todos los pacientes.

Cita en 7 días para vigilar las heridas, la corrección clínica y radiografías, se realiza curación al mismo tiempo que se le enseña al paciente como debe de realizar las curaciones en casa, la colocación del vendaje para mantener la corrección del los dedo.

Nueva cita en 7 días donde se realiza nueva valoración clínica y radiografías para indicarle que ya puede utilizar zapatos cómodos. Posteriormente cita en 3 semanas con nueva valoración clínica y radiografías, se indica retiro de los vendajes y se inicia la rehabilitación.

RESULTADOS:

Tenemos 18 casos: 15 femeninos y 3 masculinos (tabla 1) con los diagnósticos 7 hallux valgus, de estos 6 femeninos y 1 masculino; 8 pacientes con dedos en garra, 6 femeninos y 2 masculinos; 1 exostosis de falange, 1 quinto dedo en garra y 1 dedo en martillo, estos últimos femeninos (tabla 2), realizándose en todos MIS con buenos resultados, por haber obtenido corrección estructural de las deformidades del ante-pie, con dolor leve a moderado en la primera semana al realizar la marcha el cual fue disminuyendo y todos los pacientes a la cuarta semana sin dolor. Sólo una complicación con quemadura de primer grado, en uno de los abordajes la cual cicatriza sin infección agregada a las 3 semanas.

DISCUSIÓN:

Las deformidades mas frecuentes fueron los dedos en garra y para cuya corrección se utilizó tenotomía de flexores y extensores y en los casos que lo requerían capsulotomía, así como osteotomía y condilectomías parciales.

VENTAJAS DEL PROCEDIMIENTO.

La gran mayoría de los padecimientos del ante-pie pueden ser tratados con efectividad con la MIS sin dolor, ya que al realizar pequeñas incisiones en la piel no hay tanto daño en las terminaciones nerviosas de la piel porque al igual que en la mano, en los pies tenemos numerosas terminaciones nerviosas que nos proporcionan mayor sensibilidad en la planta de los pies, también en las cápsulas articulares contamos con terminaciones nerviosas que brindan información al cerebro sobre la posición de los dedos en el espacio.

Al ser menos traumática la cirugía las complicaciones disminuyen, al igual que la inmovilización. El periodo para iniciar la deambulación es más corto y el paciente puede regresar a su normalidad más rápido, el periodo de hospitalización es mas corto y evita el trauma del periodo de internamiento o de recibir anestesia general o raquídea, ya que con la MIS se utiliza la anestesia regional con muy buenos resultados evitando complicaciones secundarias.

Se puede realizar como cirugía ambulatoria por lo tanto el costo a los hospitales es menor.

No es necesario utilizar torniquete o manguito neumático por varias razones:

1. El sangrado facilita la salida de papilla ósea resultado del fresado del hueso.
2. El sangrado refrigera las zonas del hueso, el cual se realiza el corte con fresas que calientan los bordes del hueso y la piel ocasionando quemaduras, si no se vigilan las rpm del fresado.

COMPLICACIONES POTENCIALES

Dedos inflamados.-Los cirujanos saben que la curva de aprendizaje es larga y tediosa, conforme el cirujano realiza una cirugía y la analiza, mejora el procedimiento día con día por tal motivo realiza menor daño tisular, menos tiempo quirúrgico, lo cual disminuye la cascada de la inflamación, terminando con menos dedos inflamados y por lo tanto resultados mas favorables para el paciente, es importante mencionar que la colocación de gasa con antiséptico tipo adaptic ayuda prevenir la

contaminación bacteriana y posteriormente la colocación de venda elástica disminuye el proceso inflamatorio.

La aplicación de hielo es probablemente la mejor manera de eliminar el dolor y la inflamación. Hymes¹⁶ asegura que es uno de las mejores formas de manejar las quejas postoperatorias.

Dolor posoperatorio.- Se presenta entre el tercero y quinto día después de la cirugía el dolor es leve y tolerable se puede manejar con AINES y el uso de zapatos especial para esta cirugía¹⁸.

Infecciones.-En nuestro estudio no hubo presencia de infección. Los datos de infección son enrojecimiento, hinchazón y dolor punzante y continuo. El tratamiento indicado antibiótico de amplio especto, con limitación de la actividad, pie elevado y hielo local. Si la infección es severa toma de cultivo y antibiótico de amplio especto con curación diaria con antiséptico.

Dedos dolorosos.- Esto puede ser ocasionado por una compresión nerviosa y que con el tiempo cesara el dolor es recomendable disminuir la presión de el vendaje Hymes¹⁶.

Fragmentos óseos.- Es recomendable en el periodo quirúrgico se remuevan todos los fragmentos óseos y la papilla ósea pero si han quedado pequeños fragmentos óseos en los tejidos blandos una incisión quirúrgica de tamaño apropiado y una compresión adecuada de la zona debería solucionar este problema; sin embargo si los rayos X postoperatorios muestran fragmentos óseos de tamaño considerable en un lugar que reciban micro-traumas o presiones del zapato o en la articulación misma, este fragmento óseo debe ser removido quirúrgicamente.

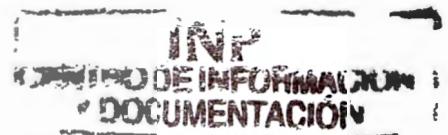En nuestros resultados tan solo una complicación se presento por realizar el procedimiento con mayores revoluciones por minuto lo que nos confirma que es importante realizar la cirugía con 2000 a 8000 rpm. No es recomendable realizar hiper-correcciones por que puede presentar recurrencia en la deformidad¹⁷

CONCLUSIONES:

La MIS es una excelente opción para resolver deformidades del ante-pie en los niños con mínimas cicatrices y sin lesión de la fisis. Deberán revisarse los resultados a largo plazo.

BIBLIOGRAFIA:

1. Polokoff, M.: Ingrown Toenail and Hypertrophied Nail Lip Surgery by Electrolysis. J. Am. Podiatric Med. Assoc. 1961; 51 p386-394.
2. Polokoff, M.: Negative Galvanic Nail Matrixectomy for Partial or Total Nail Correction Utilizing A New Electrode. J. Footsurg, 1975;14 p232-238.
3. Polokoff, M.: Raspectomy Reduction of Exostosis And Hypertrophied Condyles with Files and Rasps. J. Am. Podiatric Med Assoc. 1962; 52 p137-147.
4. Propper, E.: Color This Osteotripsy Too. Curr. Podiatr. 1971; 4 p32-41.
5. Propper, E.: Color This Osteotripsy Curr. Podiatr. 1970; 11 p12-21.
6. Propper, E.: Remodeling Bunions By Osteotriptic Procedure. Curr. Podiatr. 1972; 7 p9-14.
7. Weinstock, B., Ford, R., y Ellis, C. Evaluation of Electric Rasping in Digital Surgery. Curr Podiatr. 1965; 10 p9-16.
8. Weinstock, R.: Surgical Judgment in Metatarsal Surgery for Elimintation of Intractable Plantar Keratosis. J. Am. Podiatric Med Assoc. 1975; 65 p328-332.
9. Brown, A.: A Simplified Approach to Reduction of the Calcaneal Spur. J. Foot Surg. 1968; 7 p133-139.
10. Pritt, D.: Reduction of Hallux Valgus by Means of a Methos in ambulatory Surgery. Curr. 1975; 11 p43-47.



11. Pritt, D.: The Wedge or V-Osteotomy for Ambulatory Foot Surgery. *Curr. Podiatr.* 1974; 10 p14-29.
12. Pritt D.: Why Ambulatory Foot Surgery *Curr. Podiatr.* 1975; 10 p9-14.
13. Isham, S.: The Reverdin-Isham Procedure for The Correction of Hallux Abducto Valgus- A Distal Metatarsal Osteotomy Procedure. *Clin. Podiatr. Med Sur.* 1991; 8 p81-94.
14. De Prado M. Ripoll P.L. *Cirugía Percutánea Del Pie, Tecnicas quirurgicas Indicaciones, Bases Anatomicas.* Masson 2003 p3-14.
15. Hymes, L.: *Forefoot Minimum Incisión Surgery in Podiatric Medicine.* Futura Publishing Company. Inc. 1977.
16. Hymes, L.: Y Hymes, C.: "¿Usted lo garantiza?", *Pediatría Actual* 1975;24 p6.
17. Magnan, Bruno MD, Bortolazzi: Percutaneous Distal Metatarsal Osteotomy for correction of Hallux Valgus: Surgical Technique. *JBJS* 2005 vol. 87-A:1191-1199.
18. De Prado M., Ripoll P. L., Vaquero J., Tratamiento quirurgico percutaneo del hallux valgus mediante osteotomias multiples. *Rev Ortop Traumatol* 2003;47:406-416.

IN+
CENTRO DE INFORMACIÓN
Y DOCUMENTACIÓN

Fig. 1.- femenina de 17 años de edad con dedos en garra

Fig. 2.- masculino de 13 años de edad con dedos en garra

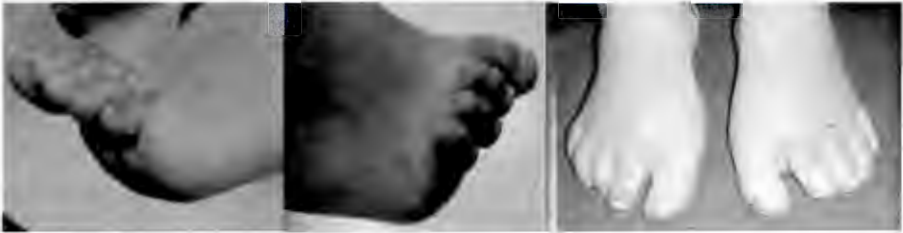Fig. 3.- femenina de 17 años con hallux valgus

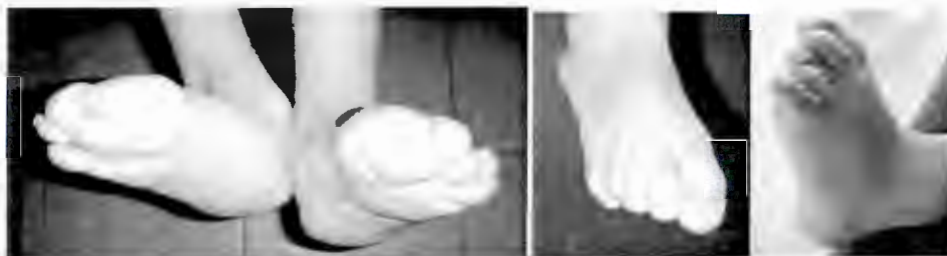Fig. 4.- femenina de 13 años exostosis en falange distal

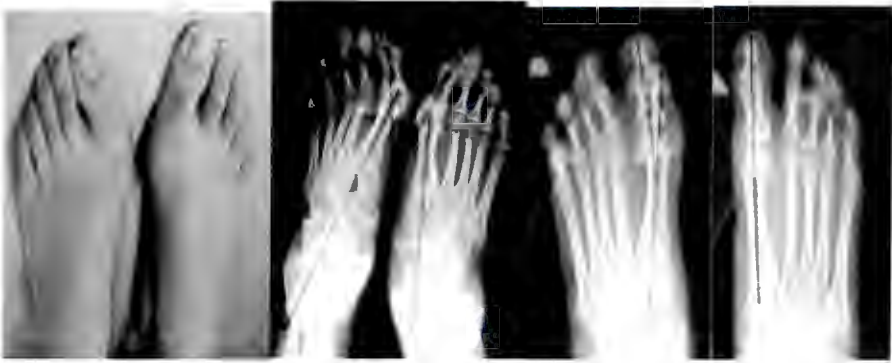Fig. 5.- femenina de 15 años dedo en martillo.

Tabla 1.- Diagnósticos porcentaje

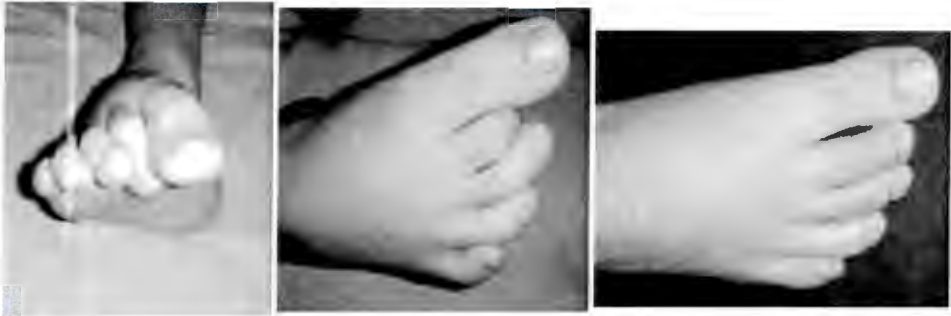Tabla 2.- edad, sexo y diagnósticos principales.











INP
CENTRO DE INFORMACION
DOCUMENTACION

DIAGNOSTICOS PORCENTAJE.

DIAGNÓSTICO	NÚMERO	PORCENTAJE	MASCULINOS	FEMENINOS
Hallux valgus	7	38.8	1	6
Dedos en garra	8	44.4	2	6
Exostosis de las falanges	1	5.6	0	1
Quinto dedo en garra	1	5.6	0	1
Dedo en martillo	1	5.6	0	1
Total	18	100%	3	15

EDAD, SEXO Y DIAGNÓSTICOS PRINCIPALES

EDAD	SEXO	DIAGNÓSTICO
8	f	Hallux Valgus
9	m	Hallux valgus
11	f	Hallux Valgus
11	f	Dedos en garra
13	f	Hallux valgus
13	m	Sec. De MMC Dedos en garra
13	f	Exostosis de primer dedo pie derecho
15	m	Dedos en garra
15	f	Dedo en martillo 2°
17	f	Dedos en garra bilateral
17	f	AR. Dedos en garra
17	f	Quinto dedo en garra
14	f	Hallux Valgus
15	f	Dedo en Garra
18	f	Hallux Valgus
12	f	Dedos en Garra
15	f	Hallux Valgus
17	f	Dedos en Garra