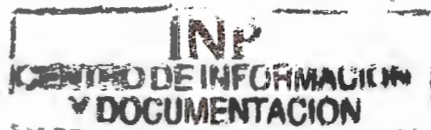

UNIVERSIDAD AUTONOMA DE MÉXICO
FACULTAD DE MEDICINA
DIVISIÓN DE ESTUDIOS DE POSGRADO E INVESTIGACIÓN
SECRETARIA DE SALUD
INSTITUTO NACIONAL DE PEDITRIA



**NEUMOCISTOSIS ATÍPICA EN PACIENTES
INMUNOCOMPROMETIDOS EN EL INSTITUTO NACIONAL DE
PEDIATRIA.
PRESENTACIÓN DE 5 CASOS**

TRABAJO DE FIN DE CURSO QUE PRESENTA EL

DR. CARLOS ZÚÑIGA SERRATOS

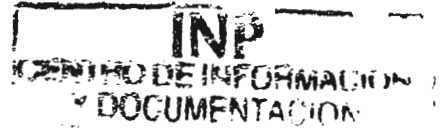PARA OBTENER EL DIPLOMA DE ESPECIALISTA EN

PEDIATRIA

TUTOR: DR. OSCAR VAZQUEZ TSUJI

INSTITUTO NACIONAL DE PEDIATRIA

SECRETARIA DE SALUD



**NEUMOCISTOSIS ATÍPICA EN PACIENTES
INMUNOCOMPROMETIDOS EN EL INSTITUTO NACIONAL DE
PEDIATRIA. PRESENTACION DE 5 CASOS**

**TRABAJO DE INVESTIGACIÓN
QUE PRESENTA
EL DR. CARLOS ZÓÑIGA SERRATOS
PARA OBTENER EL GRADO DE ESPECIALIDAD EN
PEDIATRIA**

MÉXICO D.F.

OCTUBRE DEL 2002

**NEUMOCISTOSIS ATÍPICA EN PACIENTES
INMUNOCOMPROMETIDOS EN EL INSTITUTO NACIONAL DE
PEDIATRÍA. PRESENTACION DE 5 CASOS**


**DR. PEDRO A. SANCHEZ MARQUEZ
DIRECTOR DE ENSEÑANZA Y
PROFESOR TITULAR DEL CURSO**

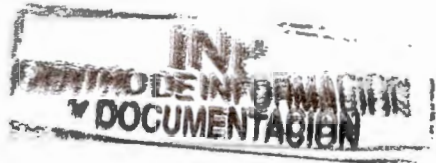

**DR. HESHIKI NAKANDAKARI
JEFE DEL DEPARTAMENTO DE ENSEÑANZA DE PRE
Y POSGRADO**



**DR. OSCAR VAZQUEZ TSUJI
JEFE DEL SERVICIO DE PARASITOLOGIA Y MICOLOGIA
Y ASESOR DE TESIS.**





INDICE

RESUMEN.....	7
INTRODUCCIÓN.....	8
AGENTE CAUSAL.....	9
DISTRIBUCIÓN MUNDIAL.....	10
PATOGENIA.....	11
CUADRO CLINICO.....	13
DIAGNOSTICO.....	15
DIAGNOSTICO DIFERENCIAL.....	17
TRATAMIENTO.....	18
PROFILAXIS.....	22
PREVENCION.....	24
PRONOSTICO.....	25
JUSTIFICACIÓN.....	26
OBJETIVOS.....	27
HIPÓTESIS.....	27
CLASIFICACION DE LA INVESTIGACIÓN.....	27
MATERIAL Y METODOS.....	28
CRITERIOS DE INCLUSIÓN.....	28

CRITERIOS DE EXCLUSION.....	29
VARIABLES DE ESTUDIO.....	29
ETICA.....	30
CRONOGRAMA.....	31
PRESENTACIÓN DE CASOS.....	32
DISCUSIÓN.....	42
GRAFICAS.....	45
BIBLIOGRAFÍA.....	56

DEDICATORIA:

A mi esposa e hija; Laura y Daniela; por las que estoy esforzándome diariamente.

A mis padres que se preocuparon por mi educación y hermanos por su apoyo proporcionado.

A maestros y amigos por su confianza y amistad desinteresada;

a todos ellos gracias.

Y en especial al Dr. Oscar Vázquez Tsuji por su gran ayuda.

RESUMEN

La neumocistosis es una enfermedad oportunista ocasionada por *Pneumocystis carinii*, parásito oportunista que aun no ha sido bien ubicado taxonómicamente, ya que comparte características con protozoos y hongos.

La neumocistosis se presenta como una entidad de evolución insidiosa caracterizada por la presencia de dificultad respiratoria que evoluciona hacia la insuficiencia respiratoria, con presencia de infiltrados de tipo intersticial bilaterales y ocasionalmente manifestaciones atípicas que dificultan el diagnóstico o sospecha clínica como son la presencia de atelectasia, derrame pleural y focos neumónicos. Cuando esta situación se presenta se considera a estos cuadros como atípicos, muchos de los cuales son diagnosticados en autopsia.

En el presente trabajo se presentan el abordaje diagnóstico y la evolución clínica de 5 casos de neumocistosis atípica, haciéndose énfasis en la importancia de reconocer esta entidad, ya que sus características clínicas dificultan su abordaje diagnóstico y retrasan el tratamiento de estos pacientes, aumentando la mortalidad.

INTRODUCCIÓN

La infección por *Pneumocystis carinii* fué la primera infección oportunista reconocida en pacientes con SIDA, constituyendo el índice de diagnóstico más común como manifestación inicial en el 50 a 60% de los casos, mientras que en el 5 a 10% de los pacientes se manifiesta como neumonía por *Pneumocystis carinii* y sarcoma de Kaposi. Aproximadamente el 80% de los casos con SIDA presentarán neumonía por *Pneumocystis carinii* al menos una vez en su vida.¹⁻³ La enfermedad en pacientes con SIDA puede ser fatal hasta en el 100% de los casos. De manera paralela los casos de neumonía por *Pneumocystis carinii* parecen ir en aumento con los casos de SIDA asociados a enfermedades malignas y otras enfermedades inmunosupresoras.⁴ Previa a la aparición de la forma epidémica de neumonía por *Pneumocystis carinii* en pacientes con SIDA; era una enfermedad conocida como propia de pacientes severamente inmunocomprometidos, con cáncer, síndromes de inmunodeficiencia congénita, trasplantados de órganos y otras entidades clínicas que afectan el sistema inmunológico.⁵

AGENTE CAUSAL

Pneumocystis carinii es un microorganismo de ubicación incierta dentro del árbol filogenético ya que existen argumentos para incluirlo dentro de los hongos como de los protozoos. Los criterios para incluirlo dentro de los hongos se basan en secuencias de DNA homólogas y en la comparación de su ARN ribosomal con el de hongos del género *Saccharomyces*, sin embargo, en contra; existen estudios posteriores en donde el análisis de ARN ribosomal lo muestran más relacionado con otros protozoos que con los hongos del género *Saccharomyces*, aunado a lo anterior, la comparación de ARN que incluía a *Pneumocystis carinii* dentro de los hongos ha perdido validez ya que algunos protozoos típicos como *Entamoeba histolytica* y *Giardia lamblia* también presentan similitud en su ARN con el de hongos y bacterias.⁶⁻⁷ El microorganismo presenta dos formas; la forma quística que mide de 4 a 8 μm de diámetro que en su interior presenta ocho esporozoitos. La otra forma la constituye el trofozoito; que corresponde al esporozoito desenquistado y mide de 1 a 5 μm .⁶

DISTRIBUCIÓN MUNDIAL

Pneumocystis carinii se presenta de manera natural en una amplia diversidad de mamíferos que incluyen gatos, perros, ratas, caballos, conejos y en muchos animales de granja y zoológico. La mayor parte de los estudios han reportado al microorganismo causante de infección tanto aguda como crónica; sin embargo también se han encontrado animales asintomáticos que albergan al microorganismo. Además de los animales mencionados, el hombre constituye el único reservorio de *Pneumocystis carinii*. En el mecanismo de transmisión parece estar implicada la transmisión de persona a persona a través de la vía aérea.⁸ La extensa distribución del microorganismo en la naturaleza hace altamente probable que la mayor parte de la población se encuentre infectada en algún momento de su vida. La presencia de anticuerpos contra *Pneumocystis carinii* encontrada en estudios seroepidemiológicos realizados en niños sanos, parece indicar la presencia de infección asintomática u oligosintomática a temprana edad y probablemente reactivación ante estados de inmunosupresión grave. En Estados Unidos y Holanda se han encontrado anticuerpos en el 75% de individuos aparentemente sanos.⁹

PATOGENIA

La mayoría de los casos de neumocistosis tienen enfermedad subyacente relacionada con diversos grados de compromiso inmunológico; aunque se han comunicado casos de neumocistosis en los que no se encontró enfermedad subyacente o factores predisponentes. Existe una larga lista de enfermedades subyacentes y factores predisponentes relacionados con la enfermedad que incluyen además del SIDA; prematuridad, desnutrición, leucemia, trasplante de órganos, alteraciones del sistema inmune, enfermedades de la colágena, enfermedad infecciosa, enfermedad renal y policitemia entre otros. ¹⁰

La disminución de la inmunidad mediada por células inducida por la desnutrición proteínico-calórica se encuentra fuertemente implicada en el funcionamiento de los linfocitos T en la prevención de las infecciones por *Pneumocystis carinii*. Esta premisa se encuentra apoyada por el tropismo que presenta el virus del SIDA por los linfocitos T4. ¹¹ Los pacientes con SIDA con o sin historia de neumonía por *Pneumocystis carinii* con poca frecuencia tienen anticuerpos contra el microorganismo, lo que sugiere un defecto en la inmunidad humoral posiblemente mediado por la deficiencia de linfocitos CD4. ¹² La infección se presenta raramente en pacientes con conteos de CD4 por arriba de 200 células por mm³. En el caso de las drogas inmunosupresoras; su papel puede ser difícil de

discernir debido al papel que juega la enfermedad subyacente por la que son utilizadas.

En la forma endémica infantil se observan abundantes organismos en los alvéolos en presencia de una extensa infiltración de células plasmáticas, marcadamente en el septo alveolar con invasión del intersticio. En los jóvenes y adultos se observa la presencia de quistes y trofozoitos, solamente en el septo alveolar con respuesta inflamatoria. En la enfermedad progresiva es más extensa la acumulación de quistes y trofozoitos, con descamación de células alveolares y un incremento de macrófagos que contienen organismos con una mínima respuesta inflamatoria del septo.

En la enfermedad severa, se observa alveolitis descamativa difusa con el alveolo lleno de organismos macrófagos e infiltración linfocítica y de neutrófilos, no se observa infiltración de células plasmáticas.¹³

CUADRO CLÍNICO

El cuadro de neumonía epidémica en niños es insidioso en sus inicios con presencia de taquipnea y cianosis. En esta etapa la exploración física puede ser normal y el niño puede o no presentar fiebre y tos. Aproximadamente a la semana de iniciado el cuadro el paciente puede presentar franca disnea con incremento en la taquipnea, evolucionando hacia la insuficiencia respiratoria. En este momento es posible auscultar estertores crepitantes. Los pacientes usualmente no presentan fiebre.

La neumonía por *Pneumocystis carinii* en pacientes con SIDA, cáncer u otros estados de inmunosupresión se manifiestan de manera similar con la presencia de taquipnea durante la primera semana de evolución en más de la mitad de los casos con cambios en la radiografía de tórax. Durante 2 a 3 semanas los pacientes presentan cianosis. La fiebre por lo general es superior a los 38°C.

Los hallazgos en la radiografía de tórax son menores que en los pacientes sin SIDA, los infiltrados se encuentran presentes en una minoría de los pacientes. En los pacientes con SIDA el inicio es insidioso con presencia de síntomas inespecíficos con fiebre moderada, tos no productiva, disnea de esfuerzo. Los pacientes pueden iniciar semanas antes con pérdida de peso, astenia, linfadenopatía y fiebre.

La infección subclínica parece ser rara, aunque se han encontrado infecciones subclínicas como hallazgo de autopsia. Existe un estudio

en el que mediante lavado broncoalveolar se demostró a *Pneumocystis carinii* en 11 de 18 pacientes después de trasplante cardiopulmonar; de estos, solo 5 casos tuvieron cuadro neumónico típico.

La neumocistosis puede presentarse como un cuadro atípico; sin anomalías en la placa de tórax, así como ausencia de disnea o hipoxia y presencia de tos como único síntoma o con síntomas respiratorios sutiles o hipoxia inducida por el ejercicio pero con una placa de tórax normal. Se ha reportado neumonía por *Pneumocystis carinii* presentándose simultáneamente con neumonitis por radiación o con neumonitis por citomegalovirus. La neumocistosis también puede manifestarse como enfermedad endobronquial más que como neumonitis.

La neumocistosis extrapulmonar es muy rara, se han reportado 29 casos; usualmente como complicación de la neumonía por *Pneumocystis carinii* y por lo general como hallazgo postmortem. La infección diseminada en pacientes sin SIDA

DIAGNÓSTICO

El diagnóstico definitivo de *neumocistosis* no es fácil; depende de la visualización del agente causal en especímenes tomados en el paciente, para lo cual es necesario obtener muestras apropiadas de buena calidad y ser examinadas por personal capacitado. Las muestras pueden ser de tejido pulmonar obtenido por biopsia o bronquioalveolar y se usa frecuentemente en pacientes con SIDA, así como el examen de esputo obtenido por inducción. Ocasionalmente, es factible obtener los organismos por aspirado de tráquea, hipofaringe o contenido gástrico.

Los especímenes deben ser remitidos al laboratorio lo más pronto posible. Las muestras recibidas por la tarde pueden refrigerarse (2 a 8°C) y ser procesadas a la mañana siguiente. Posteriormente, las muestras líquidas, como las obtenidas por lavado bronquioalveolar, se centrifugan a 1200 revoluciones por minuto, por cinco minutos, preparando frotis del sedimento. Si la muestra es muy espesa, debe realizarse mucolización con agentes mucolíticos, como la esputó lisina o ditiotreitól. Las preparaciones no deben hacerse muy concentradas, ya que se dificulta la observación microscópica.

Para observar con facilidad las estructuras de *Pneumocystis carinii* se han descrito diversas tinciones, tanto histoquímicas como inmunespecíficas; las primeras son de dos tipos: las que tiñen a la pared quística pero no colorean el contenido del interior del quiste, y las que tiñen a los trofozoítos y las estructuras intraquísticas, pero que

no colorean la pared del quiste. Las tinciones que se usan para la pared quística incluyen la de plata metenamina, azul de orto-toluidina, violeta de cresilo y Gram-Weigert, que en general permiten visualizar a los quistes que frecuentemente se encuentran agrupados. La dificultad se presenta cuando el número de quistes es mínimo pues resulta difícil diferenciarlos de levaduras en pacientes con SIDA o inmunocomprometidos, debido a que comúnmente presentan úlceras en la mucosa bucal y pseudohifas de Candida sp en el material de vía respiratoria, por contaminación de la orofaringe.

Para teñir trofozoítos y estructuras intraquísticas se usa el método de Giemsa y el de Wright, siendo mejor el primero porque colorea con más detalle tanto trofozoítos como otras estructuras.

Para el diagnóstico de neumonía por Pneumocystis carinii en pacientes inmunosuprimidos, se han utilizado pruebas serológicas para la detección de anticuerpos específicos, como la contrainmuno-electroforesis, doble difusión en agar y ensayo inmunoenzimático entre otros, que han mostrado una baja sensibilidad y especificidad. Los métodos de biología molecular como el inmunoblot y PCR parecen promisorios en el diagnóstico de este padecimiento.

La radiografía de tórax revela una imagen en "vidrio esmerilado" difusa, bilateral y en algunos casos se observan densidades nodulares en la periferia de los pulmones y otros hallazgos atípicos.

En el estudio de gases sanguíneos se encuentran alteraciones en la difusión con hipoxia severa y alcalosis respiratoria.

DIAGNOSTICO DIFERENCIAL

Debe hacerse con neumonitis viral (especialmente la causada por citomegalovirus), cuyos agentes etiológicos son *Chlamidia trachomatis*, *Mycoplasma*, *Legionella pneumophila* y formas atípicas originadas por bacterias y hongos. En las imágenes de la radiografía de tórax debe hacerse con tuberculosis miliar.

TRATAMIENTO

Todos los pacientes con neumonía por *Pneumocystis carinii* requieren tratamiento de soporte y antimicrobiano inmediato. El trimetoprim-sulfametoxazol es el tratamiento de primera elección, los pacientes con enfermedad moderada y severa deben recibir 15-20 mg/kg en base al trimetoprim y 75-100 mg en base al sulfametoxazol por kg de peso intravenoso al día fraccionado en tres o cuatro dosis. Los casos de enfermedad moderada en pacientes que pueden recibir tratamiento por vía oral pueden ser tratados a dosis de 20 mg/kg/peso en base al trimetoprim y 100 mg/kg/peso en base al sulfametoxazol al día divididos en cuatro dosis. Con ambos esquemas el tratamiento es efectivo cuando se administra durante 14 a 21 días; algunos pacientes pueden requerir tratamiento profiláctico en el que la droga se administra a una quinta parte de la dosis terapéutica de por vida, o hasta que persista el riesgo de recurrencia o reinfección. Las reacciones adversas con el trimetoprim sulfametoxazol son infrecuentes en pacientes sin SIDA, pero cerca del 40% de pacientes con SIDA pueden presentar reacciones significativas. Las reacciones más frecuentes son el rash, fiebre, neutropenia, prurito, estomatitis, náusea, vómito, trombocitopenia, leucopenia, nefritis y elevación de la aminotransferasa sérica, sin embargo, algunos pacientes toleran dichas reacciones y pueden continuar con trimetoprim sulfametoxazol. Algunas reacciones son raras pero capaces de poner en riesgo la vida.

del paciente e incluyen el síndrome de Stevens-Johnson, necrosis hepática, anemia aplásica, reacciones alérgicas y agranulocitosis.

Los pacientes que no toleran el trimetoprim-sulfametoxazol, o en los que existe falta de respuesta al mismo se puede recurrir a tres drogas alternativas como la autovacuna que se administra a dosis de 750 mg cada 8 horas, durante 21 días, administrada por vía oral. Este medicamento puede ser usado con éxito en el manejo de la neumonitis producida por *Pneumocystis carinii* en pacientes que aceptan la vía oral, aunque el tratamiento es menos efectivo que el trimetoprim sulfametoxazol. Hasta el momento no existe presentación para administración parenteral. La experiencia en niños con este medicamento aun es limitada.

El Isotianato de pentamidina se administra a una dosis de 3-4 mg/k/día, administrada durante 14 a 21 días, en dosis única intravenosa en casos de neumonitis por *Pneumocystis carinii* de cualquier grado de severidad. Este medicamento presenta una eficacia similar a la del trimetoprim sulfametoxazol, sin embargo, con la pentamidina, más del 50% de los pacientes presentan efectos adversos como: leucopenia, trombocitopenia, nefrotoxicidad, hipoglicemia, hipotensión, hipocalcemia y síndrome de Stevens-johnson. El medicamento puede ser administrado por vía intramuscular, sin embargo, frecuentemente se han observado serias reacciones adversas en el sitio de la aplicación.

También se puede usar por vía intravenosa; el fármaco a la dosis indicada se diluye en 50 o 250 ml de dextrosa al 5% y se pasa en una hora. La pentamidina aerosolizada sólo tiene efecto terapéutico limitado.

El medicamento aerosolizado es bien tolerado con solo el 10% de efectos adversos como tos, broncoespasmo, náusea y vómito. El medicamento se ha empleado en diferentes casuísticas publicadas en rangos que van de 120 a 300 mg/m² en aplicación única mensual, mediante nebulizadores, durante periodos que van de 3.3 a 9 meses con buena tolerancia. Las dosis empleadas en los estudios se basaron en la dosificación para el adulto (300 a 600mg/mes) pero ajustadas para la ventilación por minuto y peso corporal.

No existen en el mercado preparaciones para administración por vía oral de pentamidina.

Además del tratamiento específico para los casos moderados y severos, se puede utilizar como terapia de soporte el uso de drogas esteroides. Varios estudios han mostrado, que los pacientes con tensiones arteriales de oxígeno (PaO₂), de 70 mmHg o menores que han recibido corticoesteroides dentro de los primeros tres días de tratamiento; la supervivencia se incrementa significativamente y el deterioro en la oxigenación disminuye. Se recomienda administrar prednisona oral 40 mg dos veces al día durante los primeros cinco días de tratamiento, reduciendo la dosis a 40 mg al día para los días seis al diez y a 20 mg diarios para los días once hasta el 21. La duración del tratamiento esteroideo puede ser acortada en los pacientes que tengan respuesta rápida.

Se debe de estar pendiente de la aparición de complicaciones secundarias a la inmunosupresión esteroidea.

Los fármacos de primera elección en la terapia de la neumocistosis son el trimetoprim-sulfametoxazol y el isotianato de pentamidina. Estos medicamentos son eficaces tanto en pacientes con HIV como en

los que están afectados por otros padecimientos que los inmunocomprometen. La combinación de trimetoprim-sulfamatoxazol + pentamidina no aumenta la eficacia, pero sí incrementa la aparición de reacciones adversas. Los pacientes con neumocistosis y SIDA responden más lentamente al tratamiento y presenta un alto porcentaje de recurrencia. Se recomienda en estos pacientes administrar estos medicamentos durante 21 días.

PROFILAXIS

La profilaxis ha sido recomendada por el Servicio de Salud Pública de los Estados Unidos, para los adolescentes o adultos infectados por HIV que ya han presentado un episodio de neumonitis por *Pneumocystis carinii* u otras infecciones de naturaleza oportunista para los individuos con un recuento de linfocitos T helper (CD4) en sangre periférica de $200/\text{mm}^3$ o menos y para los pacientes con síntomas relacionados con el HIV como muguet o fiebre inexplicable superior a 37.8°C durante 2 semanas o más, sin tener en cuenta el recuento de CD4.

Se recomienda la profilaxis para la neumonitis por *Pneumocystis carinii* en todo niño que haya presentado un episodio de neumonitis por *Pneumocystis carinii* con un recuento de CD4 inferior al umbral ajustado por edad o que presente un porcentaje de CD4 de 20% o menos del total de linfocitos en sangre periférica. En los niños los recuentos de linfocitos suelen ser más altos que en los adultos y varían con la edad. Los recuentos de linfocitos CD4 ajustados por edad en los cuales se recomienda la profilaxis para la neumonitis por *Pneumocystis carinii* son los siguientes; 1 a 11 meses: $\leq 1500/\text{mm}^3$, 12 a 23 meses: $\leq 750/\text{mm}^3$, 2 a 5 años: $\leq 500/\text{mm}^3$, 6 años y mayores: $\leq 200/\text{mm}^3$.

La profilaxis para la neumonitis por *Pneumocystis carinii* debe suspenderse en los pacientes en los que se compruebe no existe infección por el HIV. El esquema recomendado para todos los pacientes inmunocomprometidos consiste en trimetoprim-sulfametoxazol administrado diariamente o durante 3 días a la semana. La administración de trimetoprim – sulfametoxazol administrado 3 días consecutivos cada semana es tan eficaz como la administración diaria en niños inmunosuprimidos con cáncer. La dosis incluso en pacientes con infección por HIV es de 150 mg/m²/día en base al trimetoprim y 750 mg/m²/día en base al sulfametoxazol.

En los pacientes que no toleran el trimetoprim – sulfametoxazol la pentamidina aerosolizada para niños de 5 años y mayores es una alternativa. También se ha empleado la pentamidina intravenosa a una dosis de 4m/kg una vez por mes o cada 2 semanas, pero es menos eficaz que otros regímenes profilácticos.

La dapsona oral administrada diariamente a dosis de 1mg/k/día es otra droga alternativa para la profilaxis en niños, especialmente para los menores de 5 años.

La neumonitis por *Pneumocystis carinii* también se ha presentado en pacientes que recibían profilaxis, la razón de la falla no se conoce, pero es posible que se relacione con el cumplimiento del régimen medicamentoso y con la absorción de la droga.

La profilaxis también ha sido eficaz en niños inmunosuprimidos con cáncer, síndrome de inmunodeficiencia congénita y receptores de trasplante de órganos administrando el medicamento a la misma dosis que en pacientes infectados con el HIV administrando el trimetoprim-sulfametoxazol 3 días consecutivos a la semana.

PREVENCIÓN

Las medidas para prevenir la infección por *Pneumocystis carinii* consisten en el tratamiento y control de los factores predisponentes como desnutrición, inmunocompromiso, pacientes con SIDA, etcétera. Está indicado administrar quimioprofilaxia con 5 mg/kg de trimetoprim y 25 mg de sulfametoxazol/kg por día, dos veces al día o tres veces a la semana. Este esquema inhibe la multiplicación de *Pneumocystis carinii* pero no lo elimina.

La administración de TMP-SMX es efectiva en pacientes con SIDA, pero sus efectos adversos limitan su uso. También se usan en la quimioprofilaxia otros fármacos antifólicos: pentamidina en aerosol, dapsona sola o combinada con pirimetamina. Recientemente, se ha incrementado el interés por la inmunoterapia e inmunoprofilaxia con agentes como el interferón gamma, anticuerpos monoclonales y policlonales contra *pneumocystis* y linfocitos CD4.

PRONÓSTICO

En el curso natural de la neumocistosis se presenta una mortalidad de 20 a 50% en la forma infantil, y 95 a 100% en las demás edades. El tratamiento temprano reduce este porcentaje en un promedio alrededor del 3% en el primer caso, y en el segundo en 25%.

En ocasiones produce casos atípicos, los cuales no son fácil de detectar clínicamente.

En este estudio de casos se seleccionaron los expedientes clínicos y radiológicos de los pacientes con diagnóstico de neumocistosis pulmonar en los últimos 3 años en el INP, confirmados por estudios de laboratorio, todos ellos son pacientes inmunocomprometidos, con sintomatología pulmonar, ambos sexos, sin importar la edad, independientemente de los efectos de quimioterapia. De estos se seleccionaron los casos atípicos. Con esto se trata de correlacionar algunas características clínicas atípicas al igual que radiológicas de los pacientes inmunocomprometidos para detectar oportunamente infecciones por *Pneumocystis carinii*, en su presentación atípica, con el afán de proporcionar un manejo oportuno y eficaz, a la vez que incrementar la experiencia clínica en el diagnóstico de esta patología en este tipo de presentaciones.

JUSTIFICACIÓN

Las infecciones pulmonares por *Pneumocystis carinii* son procesos frecuentes en niños inmunocomprometidos, con procesos hematológico-oncológicos, manejo con esteroides, SIDA, y otras inmunodeficiencias; Su manejo dependen del diagnóstico oportuno, tanto clínico, radiológico y por laboratorio. Los de casos atípicos son de difícil diagnóstico por lo polimorfo del cuadro clínico y radiológico, lo que conlleva una elevada mortalidad asociada la falta de diagnóstico y tratamiento específico. Lo anterior justifica el estudio de estos casos para un correcto abordaje.

OBJETIVOS

Presentar la descripción clínica y radiológica de los casos de neumocistosis atípica en 5 casos observados durante los últimos 3 años en los diferentes servicios del INP.

HIPÓTESIS

El mejor conocimiento del cuadro clínico y radiológico de los casos de neumocistosis atípicos permitirá ampliar la perspectiva diagnóstica de los casos de neumocistosis diagnosticados en el Instituto Nacional de Pediatría.

CLASIFICACION DE LA INVESTIGACIÓN

Descripción de casos.

MATERIAL Y METODOS

Se analizaron los expedientes clínicos y radiológicos de los pacientes que cursaron con infección pulmonar producida por *Pneumocystis carinii* entre enero del 1998 a diciembre del 2000 en el Instituto Nacional de Pediatría, Ciudad de México.

Se encontraron 12 casos de neumocistosis confirmados mediante clínica, radiología y laboratorio. De estos 5 fueron clasificados como atípicos de acuerdo a los criterios de inclusión.

CRITERIOS DE INCLUSIÓN

- Casos que tengan expediente clínico y radiológico completo.
- Casos confirmados por laboratorio.
- Cualquier genero.
- Entre 0 a 18 años
- Presencia de cuadro clínico de neumocistosis atípica

CRITERIOS DE EXCLUSION

Todos aquellos que no cumplan con los criterios anteriores.

VARIABLES DE ESTUDIO

Edad: cualquier edad comprendida

Sexo: cualquier sexo

Presentación atípica: de la Infección pulmonar por *Pneumocystis carinii*

Criterios radiológicos en las teleradiografías de tórax

Inmunosupresión: cualquier tipo de inmunosupresión, sea adquirida, congénita ó secundaria al efecto medicamentoso

ETICA

No requiere un permiso especial por tratarse de un estudio retrospectivo

CRONOGRAMA

	Presentación de proyecto	Aprobación de proyecto	Recolección de la información	Análisis de la información	Preparación del borrador	Corrección y revisión final	Impresión y presentación de trabajo final
Enero	X						
Febrero		X					
Marzo			X				
Abril			X				
Mayo			X				
Junio			X				
Julio				X			
Agosto				X			
Septiembre					X		
Octubre						X	
Noviembre							X

PRESENTACIÓN DE CASOS CLINICOS

CASO CLINICO # 1

V.P.R.

Sexo: masculino

Edad: 15años.

Se trata de masculino que dentro de sus antecedentes de importancia es portador de Leucemia Aguda Linfoblástica de Alto Riesgo en remisión completa continua, diagnosticada en marzo de 1997. Último internamiento por varicela. Últimos efectos de quimioterapia con 6 mercaptopurina y metrotexate.

Ingresa el 23.08.99. con un padecimiento de 2 meses de evolución con presencia de rino-faringitis, tos en accesos productiva la cual se acompaña de cefalea. Siete días después refiere aumento en la frecuencia de la tos con mayor producción de esputo. Niega la presencia de fiebre 4 días previos a su ingreso, pero con exacerbación de la tos, por lo que acude a la consulta externa del hospital. A la exploración física con polipnea de 31 por minuto con desaturación hasta del 70% sin oxígeno, dificultad respiratoria con Silverman Anderson de I a expensas de tiros intercostales bajos, movimientos de amplexión y amplexación disminuidos, estertores subcrepitantes bilaterales de predominio en ambas bases. La radiografía de tórax con presencia de infiltrado difuso bilateral de

predominio basal derecho. Biometría hemática con hemoglobina de 11 gr./dL, leucocitos de 8000 por mm³, Linfocitos; 26%, segmentados; 69%, neutrófilos totales de 5520 mm³, 330 mil plaquetas, se inicia tratamiento basándose en trimetoprim sulfametoxazol a dosis de 20mg/kg/día dividido en cuatro dosis, así como claritromicina. Se solicita frotis de aspirado bronquial teñido con ortotoluidina, Grocott e inmunofluorescencia indirecta que es reportada como positiva para quistes en tres muestras. Por lo que se decide suspensión de claritromicina.

Evoluciona satisfactoriamente con desaparición de los datos de dificultad respiratoria y satura más del 90% sin oxígeno. Los controles de aspirado bronquial en tres muestras seriadas del 06.09.00 se reportan negativos. Se da de alta por resolución del cuadro.

CASO CLINICO # 2

G.A.M.G.

Edad: 6 años

Sexo: femenino

Paciente conocido desde marzo del 1997 con el diagnóstico de Leucemia aguda linfoblástica en remisión completa continua por 26 meses, con presencia de recaída a médula ósea, últimos efectos de quimioterapia de 26.07.99. con ARA C, 6 Mercaptopurina y ciclofosfamida.

Ingresó el 28/07/99. Inicia su padecimiento 4 días previos a su ingreso con la presencia de astenia adinamia y fiebre de hasta 38° C, agregándose posteriormente tos húmeda en accesos, no cianozante ni emetizante por lo que se le inicia tratamiento con ambroxol sin presentar mejoría notoria. A su ingreso al Instituto Nacional de Pediatría se encuentra sin datos de dificultad respiratoria con presencia de desaturación de hasta 84% sin oxígeno, recuperándose la saturación con oxígeno a 91%, se auscultan estertores crepitantes bilaterales, sibilancias escasas y expiración prolongada. La radiografía de tórax muestra acentuación de la trama broncovascular y empastamiento de hilio derecho, no revela broncograma aéreo. La biometría hemática mostró Hemoglobina 9.6 gr/dl, leucocitos 6000 mm³, linfocitos 21% neutro filios totales 1560 mm³, plaquetas 359mil. Se realiza examen de secreción nasofaríngea la cual resulta positiva a *Pneumocystis carinii* en tres muestras. Se decide iniciar tratamiento

con trimetoprim-sulfametoxazol a dosis de 20 mg/kg/día vía oral, dividida en cuatro dosis durante 8 días; presentando mejoría clínica, caracterizada por la disminución de los estertores crepitantes bilaterales; por lo que se decide su egreso continuando el tratamiento con el mismo antibiótico por 20 días más.

CASO CLINICO # 3

B.E.R.O.

Edad: 2 años.

Sexo: femenino.

Se trata de femenino referido del hospital de Pachuca con diagnóstico clínico de probable dermatomiositis. Tratada con ciclofosfamida y prednisona. A su Ingreso a este Instituto 17.04.00, se decide realizarle arteriografía. Posterior a la realización de este estudio, la paciente presenta fiebre de 39° C, taquicardia, polipnea, piel mamórea, por ser un paciente inmunosuprimido se piensa que este cuadro sea secundario a bacteremia. Se decide iniciar tratamiento con dipirona y antihistamínico, sin embargo la paciente continúa polipnéica con frecuencia respiratoria de 55 por minuto, y estertores crepitantes en ambas bases pulmonares. Inicia tratamiento con dicloxacilina y amikacina, por considerarse un cuadro de bronconeumonía intrahospitalaria, a pesar de este tratamiento no presenta mejoría; incrementándose la polipnea, decidiéndose ampliar cobertura bacteriana con ceftriaxone más dicloxacilina; la paciente continúa con hipoventilación basal derecha y estertores crepitantes inconstantes, polipnéica con frecuencia respiratoria de 38 por minuto, dificultad respiratoria con presencia de aleteo nasal; se piensa que el cuadro se deba probablemente a inmunosupresión secundaria a la quimioterapia, por lo que se disminuye la dosis de esteroide.

La radiografía de tórax muestra presencia de infiltrado intersticial bilateral, asociada a desaturación a 88% con oxígeno. Se deciden iniciar tratamiento con ciclofosfamida a dosis de 2 mg/kg/día. Se realiza broncoscopia para lavado bronco alveolar y aspirado para realización de frotis con tinción de ortotoluidina, Grocott e inmunofluorescencia indirecta en búsqueda de *Pneumocystis carinii*, el 20.06.00. el paciente cursa con polipnea de 80 por minuto, cianosis distal, hipoventilación basal bilateral. La nueva radiografía de tórax muestra la presencia de infiltrado intersticial bilateral con predominio basal y disminución de los espacios intercostales derechos. Se realiza aspirado bronquial en serie de tres; reportándose la primera prueba negativa; en la segunda y tercera se reportan positivas (2.06.00) para *Pneumocystis carinii*. Con estos resultados se inicia tratamiento con trimetoprim-sulfametoxazol a dosis de 20 mg/kg/día dividido en 4 tomas. Se realiza examen de control del aspirado bronquial el cual aún resulta positivo a *Pneumocystis carinii*, el 280700. Sin embargo, el paciente se encuentra clínicamente estable, por lo que se decide dar de alta. Con examen de control de aspirado bronquial, control posterapéutico negativo

CASO CLINICO # 4

P.S.D.

Edad: 3 años

Sexo: Masculino

Conocido en el Instituto Nacional de Pediatría desde 1996 por leucemia aguda linfoblástica LI de riesgo habitual, con 20 meses de remisión completa continua, presenta recaída a testículo por una inadecuada respuesta al tratamiento el 19.07.00. última quimioterapia con vincristina y prednisona 27.0.700. y 31.07.00. con L-asparginasa. Inicia su padecimiento actual el 25.07.00. con la presencia de tos en accesos, tratado como infección de vías aéreas superiores con cefuroxime a dosis de 100mg/Kg/día por tres días sin presentar mejoría, Se exacerbaban de los síntomas 24 horas antes de su ingreso. Se decide por el Servicio de Oncología la administración de una última dosis de L-Asparaginasa el 1.07.00. posteriormente presentó fiebre de 39° C acompañada de dolor abdominal, por lo que decide acudir a este Instituto. A su ingreso se encuentra con polipnea, dolor torácico, campos pulmonares con crepitantes, taquicárdico, febril, en dos ocasiones presenta vómito precedido de náusea, palidez generalizada de tegumentos y neurológicamente íntegro. La radiografía de tórax presenta una imagen de consolidación en hemitórax izquierdo, con presencia de atelectasia y escaso derrame pleural ipsilateral. Se diagnóstico Bronconeumonía complicada y se decide intubación

endotraqueal por datos de dificultad respiratoria. Se toma aspirado bronquial. Cursa con datos de choque, con la presencia de pulsos débiles, piel fría, llenado capilar 5 segundos, con colocación de catéter central, se canaliza a Terapia Intensiva para su manejo, se decide iniciar tratamiento con antibióticos para cubrir foco abdominal y respiratorio con ampicilina, ceftriaxone y clindamicina el 31.07.00. Se decidió descartar neumocistosis atípica. Se solicita IFI, Grocott y D-T para búsqueda de *Pneumocystis carinii* recibe el resultado de las tres muestras del aspirado, en donde se reporta la presencia de quistes de *Pneumocystis carinii* +++++. Ante este resultado se decide cambiar el esquema de tratamiento antibiótico iniciando con trimetoprim-sulfametoxazol a dosis de 20 mg/kg/día. El paciente presenta buena respuesta del cuadro pulmonar con tratamiento y evolución clínica satisfactoria, se retira cánula endotraqueal. Se egresa de Terapia Intensiva, se traslada al Servicio de Infectología para continuar tratamiento por 12 días más. Se egresa en adecuadas condiciones generales con indicaciones de continuar tratamiento por nueve días más hasta completar un esquema de 21 días con trimetoprim-sulfametoxazol.

CASO CLINICO # 5

H.M.M.

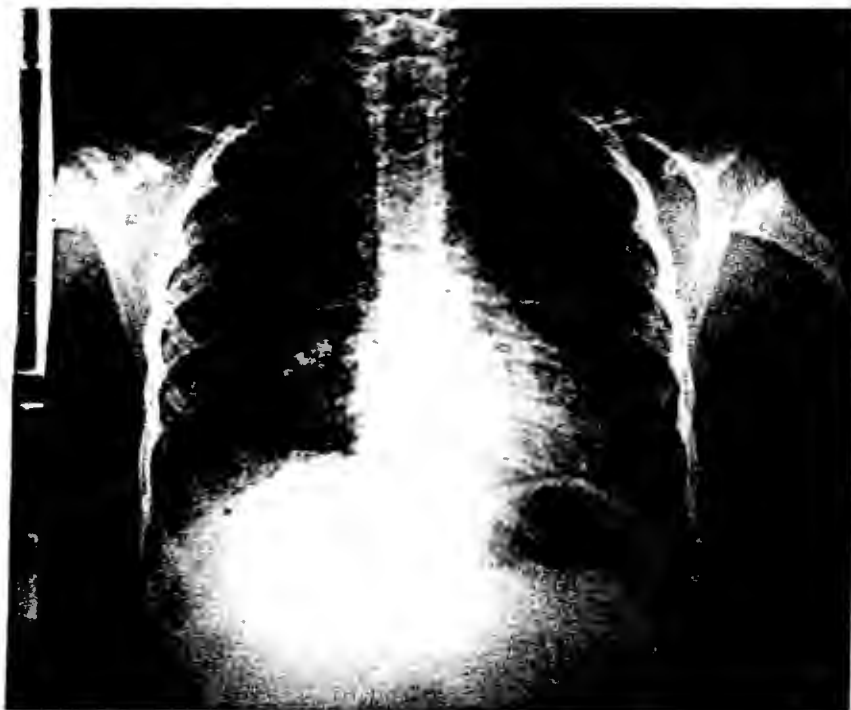Sexo: Femenino.

Edad: 10 años.

Conocida desde agosto de 1999, con diagnóstico de leucemia aguda linfoblástica no T no B de alto riesgo, tratado con metrotexate ambulatoriamente, recibió la última dosis el 31.08.00.

Única su padecimiento actual el 31.08.00 con odinofagia, secreción nasal en poca cantidad de color verde, tos seca de predominio vespertino, no disneizante ni cianósante, se agrega fiebre de 38° C, se autoadministra dipirona, sin presentar mejoría de la fiebre. El 02.09.00 se agrega astenia, adinamia e hiporexia, persiste la fiebre hasta de 39° C, decidiendo acudir a éste Instituto el 04.09.00. A su ingreso se encuentra a la exploración física con frecuencia cardiaca de 100 por minuto, frecuencia respiratoria de 25 por minuto, tensión arterial de 90/50, temperatura de 36° C, orofaringe hiperémica, con descarga posterior hialina, hipertrofia amigdalina G II, dificultad respiratoria caracterizada por tiro intercostal, aleteo nasal, campos pulmonares hipoventilados de predominio derecho, desaturación con oxímetro de pulso 80% al aire ambiente, con recuperación a la administración de oxígeno a 5 litros por minuto; llegando a saturar 96%, resto sin alteraciones. Biometría hemática con hemoglobina de 8.5 g/dl, plaquetas 470 000 mm³, leucocitos 1500 mm³, neutrófilos totales 629 mm³, segmentados 37%, eosinófilos 14%, bandas 6%. La radiografía de tórax muestra infiltrado intersticial bilateral. Se decide iniciar

tratamiento con claritromicina y trimetoprim-sulfametoxazol a dosis de 20 mg/kg/día por considerarse como bronconeumonía atípica. Se toma aspirado bronquial en búsqueda de *Pneumocystis carinii*, reportándose positivo el 12.09.00. se suspende claritromicina continuando el tratamiento únicamente con trimetoprim-sulfametoxazol al presentar mejoría clínica el paciente se decide dar de alta el 13.09.00. con indicaciones de seguir el tratamiento en su domicilio hasta completar el esquema de 20 días



DISCUSIÓN

El caso número 1 presentó una evolución tórpida de dos meses con presencia de enfermedad endobronquial y presencia de infiltrado de predominio basal, que difícilmente podía interpretarse como un cuadro de neumocistosis, sin embargo la presencia de desaturación aunada a su estado inmunológico, orientó hacia la búsqueda de *P. carinii*.

En el caso número 2 se observó un cuadro endobronquial, con presencia de tos húmeda en accesos que fue confundido con endobronquitis y se trató con ambroxol, además de que a su ingreso al hospital, no presentó datos de dificultad respiratoria, pero sí presentó estertores de tipo crepitante bilateral contrario a los hallazgos radiológicos, en los que se observó la presencia de acentuación de la trama broncovascular y empastamiento hilar derecho, sin presencia de infiltrados neumónicos. Al igual que en el caso anterior, la desaturación de hasta 81% sin oxígeno hizo pensar en neumocistosis como parte del diagnóstico diferencial, confirmándose el diagnóstico mediante laboratorio.

En el caso número 3 la paciente cursa con un cuadro de polipnea y estertores crepitantes en ambas bases pulmonares, por lo que se piensa en bronconeumonía bacteriana. Sin embargo al no mejorar se amplió la cobertura con Ceftriaxone. La placa de tórax mostró infiltrado intersticial bilateral, por lo que se reconsideró el diagnóstico de bronconeumonía y se descarta neumocistosis atípica mediante IFI, Grocott y OT confirmándose el diagnóstico de neumocistosis atípica.

En el caso número 4 un cuadro caracterizado por la presencia de tos en accesos, polipnea, dolor torácico, estertores crepitantes, taquicardia, fiebre y una radiografía de tórax con consolidación en hemotórax izquierdo, con presencia de atelectasias y derrame pleural ipsilateral, se realizó el diagnóstico de bronconeumonía complicada.

Sin embargo en este caso por el comportamiento gasométrico y la mala respuesta al tratamiento empleado, también se decide descartar neumocistosis, encontrándose positividad y buena respuesta al tratamiento.

En el caso número 5 la paciente cursó con un cuadro de dificultad respiratoria con tiros intercostales aunado a fiebre continua, asociada a datos de infección respiratoria alta, que desde el punto de vista clínico hacia sospechar proceso infeccioso de naturaleza bacteriana o viral, al igual que en los casos anteriores, la presencia de desaturaciones sin afección pulmonar localizada y la asociación de compromiso inmunológico hizo necesario descartar otros organismos atípicos como *P. carinii*, confirmándose el diagnóstico mediante laboratorio.

DISCUSIÓN

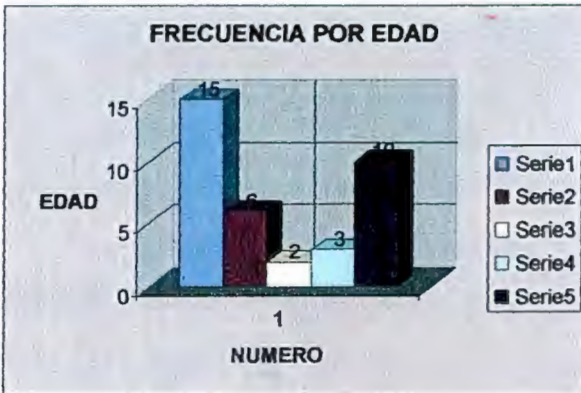
La presencia de polipnea y desaturación en un paciente inmunocomprometido, puede orientar hacia el diagnóstico, tal y como se pudo observar en todos los pacientes.

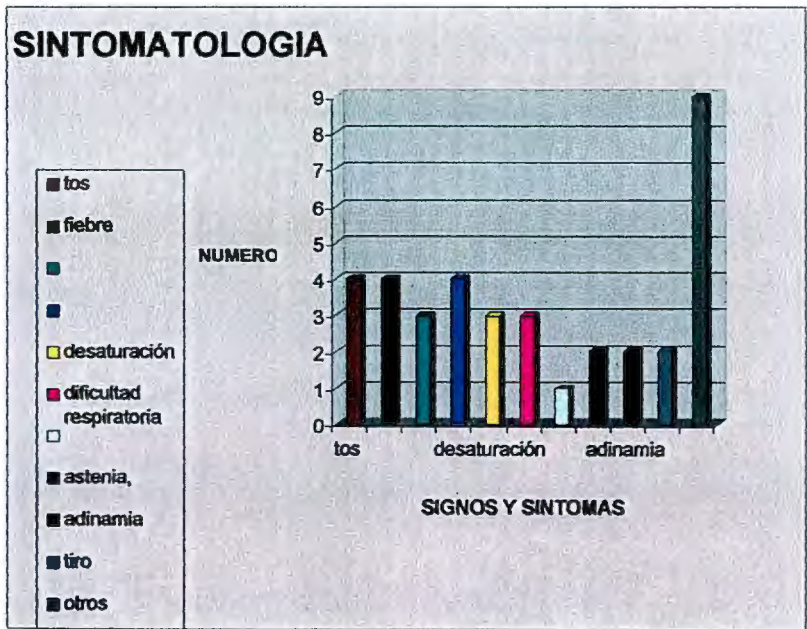
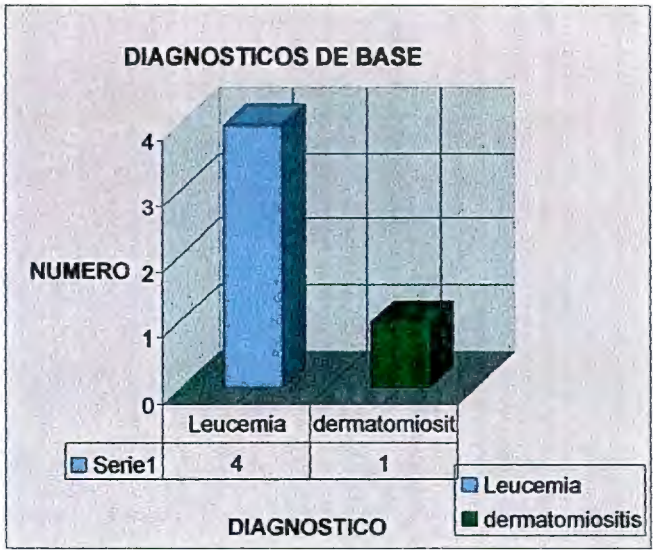
En todos los casos ninguno se pensó de primera instancia en neumocistosis a pesar de ser paciente inmunocomprometidos. Llegándose al diagnóstico por exclusión; al no encontrarse mejoría con el tratamiento inicial.

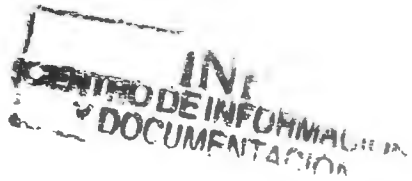
Es conveniente que en pacientes inmunocomprometidos se sospeche otro tipo de enfermedades poco comunes y se realice estudios de laboratorio para descartar procesos atípicos, ya que en un tercer nivel es más frecuente encontrarse con casos atípicos, por ser centro de concentración.

La importancia de diagnosticar oportunamente la neumocistosis atípica es para dar un tratamiento oportuno y disminuir tanto los días de estancia intrahospitalaria como las posibles complicaciones.

GRAFICAS







BIBLIOGRAFÍA

- 1.- Curran JW, Morgan WM, Hardy AM, Jaffe HW, Darrow WW, Dowle WR. The epidemiology of AIDS: current status and future prospects. *Science*. 1985; 229: 1352-1357.
- 2.- Centers for Disease Control. Update: Acquired immunodeficiency syndrome-United States. *MMWR*. 1985; 34:245-248.
- 3.- Centers for Disease Control. *Pneumocystis pneumonia*- Los Angeles. *MMWR*. 1981; 30: 250.252.
- 4.- Walzer P D. Diagnosis of *Pneumocystis carinii* pneumonia. *J Infect Dis*. 1988; 157:629-634.
- 5.- Simonds RJ, Oxtoby MJ, Caldwell MB. *Pneumocystis carinii* pneumonia among U.S. children with perinatally acquired HIV infection. *JAMA*. 1993; 270: 470-473.

- 6.- Tassara R, Weitz JC. Neumocistosis en Parasitología Médica. Antonio Atlas. Editorial Mediterráneo. Santiago. Chile. 1999. pp.280-285.

- 7.- Frances MYW, Williams AF, Sypherds P S. Fungus specific translation elongation factor 3 gene present in *Pneumocystis carinii*. Infect immunol. 1992; 60: 4140- 4148.

- 8.- Ruebush TK, Weinstein RA, Baehner RL, et al. An outbreak of *Pneumocystis pneumonia* in children with acute lymphocytic leukemia. Am J Dis Child. 1978; 132: 143-148.

- 9.- Kovacs JA, Halpern JL, Swan JC, Moss J, Parrillo JE, Masur H. Identification of antigens and antibodies specific for *Pneumocystis carinii*. J immunol. 1988; 140: 2023-2031.

- 10.- Hughes WT. *Pneumocystis carinii* Pneumonitis. N Engl J Med. 1987; 317: 1021-1023.

11.- Furuta T, Ueda K, Kyuwa S, Fujiwara K. Effect of T-cell transfer on *Pneumocystis carinii* infection in nude mice. Jpn J Exp Med. 1984;54: 57-64.

12.- Hofmann B, Odum N, Platz P, et al. Humoral responses to *Pneumocystis carinii* in patients with acquired immunodeficiency syndrome and in immunocompromised homosexual men. J Infect Dis. 1985; 152: 383-840.

13.- Allegra, C. J., Chalmer, B. A., Tazou, C. U. y cols., Trimetrexate for the treatment of *Pneumocystis carinii* pneumonia in patients with the acquired immunodeficiency syndrome, N. Eng. J. Med., 317: 978, 1987.

14.- Casanova, L. J., Angulo, G. y Ordaz, I., Frecuencia de *Pneumocystis carinii* en 128 pacientes con síndrome de inmunodeficiencia adquirida y neumonía intersticial. Diagnóstico mediante expectoración inducida, Rev. Med. IMSS (México), 30:191, 1992.

15.- Chan, H. y cols., Comparison of gastric contents to pulmonary aspirates for the cytologic diagnosis of *Pneumocystis carinii* pneumonia, J. Ped., 90 (2):243, 1977.

16.- Conte Jr., J. E., Upton, R. A. y Lin, E. T., Pentamidine pharmacokinetics, in pacientes with AIDS with impaired renal function, J. Infect. Dis., 156:885, 1987.

17.- Edman, J. C. y cols., Ribosomal RNA sequence shows *Pneumocystis carinii* to be a member of the fungi, Nature; 334:519, 1988.

18.- Ribosomal RNA Genes of *Pneumocystis carinii*, J. Protozool., 36:185, 1989.

19.- Falloon, J., Kovacs, J., Hughes, W. y cols., A preliminary evaluation of 566C80 for the treatment of *Pneumocystis pneumonia* in patients with the acquired immunodeficiency syndrome, N. Engl. J. Med., 325:1534, 1991.

- 20.- Falloon, J., Lavelle, J., Ogata-Arakaki, D. y cols., Pharmacokinetics and safety of weekly dapsone plus pyrimethamine for prevention of *Pneumocystis pneumonia*, *Antimicrob. Agents Chemother*, 38(7): 1580, 1994.
- 21.- Goldsmith-Heyneman., *Tropical Medicine and parasitology* Appleton-Lange, pág. 329, 1989.
- 22.- Gosey, L. L., Howard, R. M., Witebsky, F. G. y Ognibene, F. P. Advantages of a modified toluidine blue-o stain and bronchoalveolar lavage for the diagnosis of *Pneumocystis carinii* pneumonia, *J. Clin. Microbiol*, 22(5):803, 1985.
- 23.- Hannsen, Ag. y Stankiewicz, M., Requirement for CD4'cells in resistance to *Pneumocystis carinii* pneumonia in mice, *J. Exp. Med.*, 172:937, 1990.
- 24.- Hughes, W. T., Fedlman, S., Chaudhary, S. C., Ossi, M. J., Cox, F. y Sanyol, S. K., Comparison of pentamidine isethionate and

trimethoprim–sulfamethoxazole in the treatment of *Pneumocystis carinii* pneumonia, J. Pediat., 92:285, 1978.

25.- Hughes, W. T., Gray, V. L., Gutteridge, W. E., Latter, V. S. y Pudney, M., Efficacy of a Hydroxynaphthoquinone, 566C80, in experimental *Pneumocystis carinii* pneumonia, Antimicrob Agents Chemother, 34:225, 1990.

26.- Hughes, W. T., Rivera, G. K., Scholl, M. J. y cols., Successful intermittent Chemoprophylaxis for *Pneumocystis carinii* pneumonia, N. Eng. J. Med., 316:1627, 1987.

27.- Kim, J. K. y Hughes, W. T., Comparison of methods for identification of *Pneumocystis carinii* in pulmonary aspirates, A. J. C. P., Infect. Dis. Serv., St. Jude children's Research Hospital Memphis, Tennessee, pág. 462, 1973.

28.- Kovacs, J. A., Hiemenz, J. W., Macher, A. M. y cols., *Pneumocystis carinii* pneumonia: a comparison between patients with

the acquired immunodeficiency syndrome and patients with other immunodeficiencies, *Am. Intern. Med.*, 100:663, 1984.

29.- Kovacs, J. A., Sman, J. C., Shealmer, J. y Gill, V., Prospective evaluation of a monoclonal antibody in diagnosis of *Pneumocystis carinii* pneumonia, *Lancet*, 5:1, 1986.

30.- Kovacs, J. A. y cols., Identification of antigens and antibodies specific for *Pneumocystis carinii*, *J. Immunol.*, 140:2023, 1988.

31.- Lipshick, G., Gill V., Lundgren, J. y Andramis, V. Improved diagnosis of *Pneumocystis carinii* infection by polimerase chain reaction on induced sputum, *Lancet*, 340 (25):203, 1992.

32.- Mc Ciellan, Miller, S. B. y Parsons, P. R. Pneumothorax with *Pneumocystis carinii* pneumonia in AIDS, *Chest.*, 100:1224, 1991.

33.- Mildrer, J. R., Walzer, P. F., Donald, C. y Rutledge, M. E., Comparison of histological and immunological techniques for detection

of *Pneumocystis carinii* in rat bronchial lavage fluid, J. Clin. Microbiol, 11(4):409, 1980.

34.- Montgomery, A. B., Debs R. J., Luce, J. M. y cols., Aerosolised pentamidine as sole therapy for *Pneumocystis carinii* pneumonia in patients with acquired immunodeficiency syndrome, Lancet, 29:480, 1987.

35.- Pearson, R. D. y Hewlett, E. L., Pentamidine for the treatment of *Pneumocystis carinii* pneumonia and other protozoal diseases, Ann, Intern. Med., 103:782, 1985.

36.- Pesanti, E. L., Interaction of cytokines and alveolar cells with *Pneumocystis carinii* in vitro, J. Infect. Dis., 163:611 1991.

37.- Queener, S. F. y cols., Activity of clindamycin with primaquine against *Pneumocystis carinii* in vitro and in vivo, Antimicrob Agents Chemother, 32:807, 1988.

38.- Sattler, F. R., Cowan, R., Nielsen, D. M. y cols., Trimethoprim-sulfametoxazole compared with pentamidine for treatment of *Pneumocystis carinii* pneumonia in the acquired immunodeficiency syndrome. A prospective, noncrossover study, *Ann. Intern. Med.*, 109:280, 1988.

39.- Shear, H. L., Valladares, G. y Narachi, M. A., Enhanced treatment of *Pneumocystis carinii* pneumonia in rats with interferon gamma and reduced doses of trimethoprim-sulfamtoxasole, *J. Acquir. Immune. Defic. Syndr.*, 3:943, 1990.

40.- Shellito, J. y cols., A new model of *Pneumocystis carinii* infection in mice selectively depleted of helper T lymphocytes, *J. Clin. Invest.*, 85:1686, 1990.

41.- Smith, J. W. y Batlett, M. S., Laboratory diagnosis of *Pneumocystis*, *Clin. Lab. Med.*, 11(4):957, 1991.

42.- Stringer, J. R. y cols., The Fungal Nature of *Pneumocystis*, *J. Med. Vet. Micol.*, 30(supl. I):271, 1992.

43.- Principles and practice of infectious diseases, en Mandell, G. L., Bennet, J. E. y Dolin, R., Churchill Livingstone, 4a. ed., 1995.

44.- Warren, K. S. y Mahmoud, A. A. F., Tropical and Geographical Medicine, 2a. ed., 1990.

45.- Silverman F, Baker D, Berden W, Dorts J. Pediatric X-ray Diagnosis, 6ª, 1972;2:366-368.

46.- C Rabin, M Barrón. Radiología de Tórax, Salvat 1985;333-337.

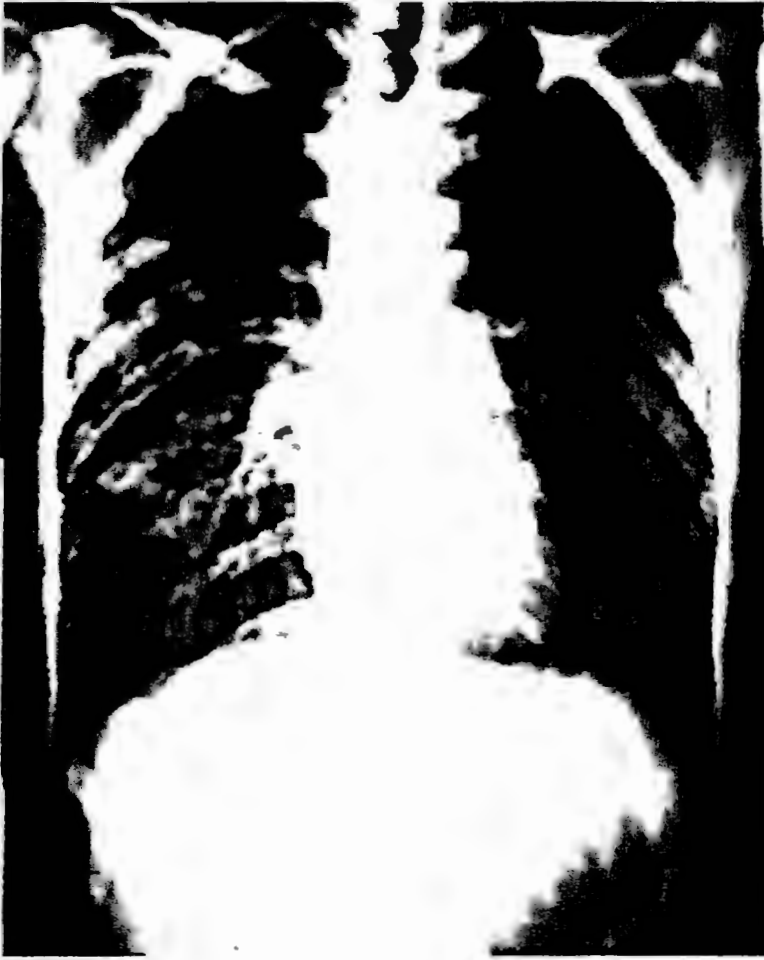
47.- A Beneson. El Control de las Enfermedades Transmisibles en el hombre, OPS 1992;384.

48.- S. Shulman, J Phair, H Someers. The Biologic and Clinica Basis of Infectious Diseases. 1993;389-401.

49.- C. Rozman, J. Blade, J Gatell. Infecciones en Pacientes inmunodeprimidos. 1988;57-60.

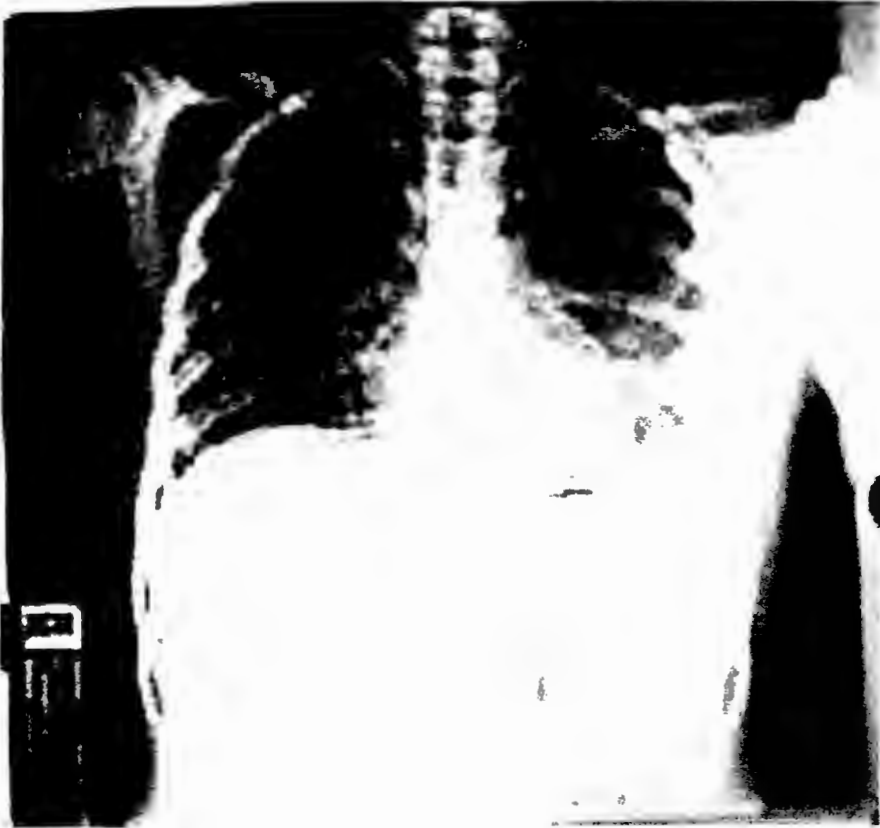
50.- J Kumate, G Gutiérrez, O Muñoz. Manual de Infectología. 1990;580-582.

- 51.- P hoeprich. Tratado de enfermedades Infecciosas. 1995;410-418.
R Feigin, J Cherry. Tratado de Infecciones en Pediatría. 3ª Edición;
324-332.
- 52.- E Alvarez, J Paláu. Infecciones en Pediatría. Prevención,
diagnóstico y tratamiento. 1993;7.
- 53.- American Academy of Pediatrics. Report of the Committee on
Infectious Diseases. 1991;378-381.
- 54.- C Wei, S Gardner, M Math, A Rachlis, L Lee, C Chan. Risk
Factors for Prophylaxis Failure in Patients Receiving Aerosol.
- 55.- Pentamidine por Pneumocystis carinii Pneumonia Prohylaxis.
The American College of Chest Physicians. May.2001;Vol Num
5:199:1-14.
- 56.- W Ian, I Williams. Treatment of infections (clinical review: ABC of
AIDS). British Medical Journal June 2001: volt 322(7298): 1350-1354.
- 57.- J Kovacs, G Veer, S Mesh nick, H Maser. New Insights
Transmission, Diagnosis and Drug Treatment of Pneumocystis carinii.
JAMA vol 286. nov 2001: 2450-2460.
- 58.- W Powdery. Prophylaxis of Opportunistic Infections. Infections
Disease Clinics of North America. Volt 14 num 4 December 2000.



383282

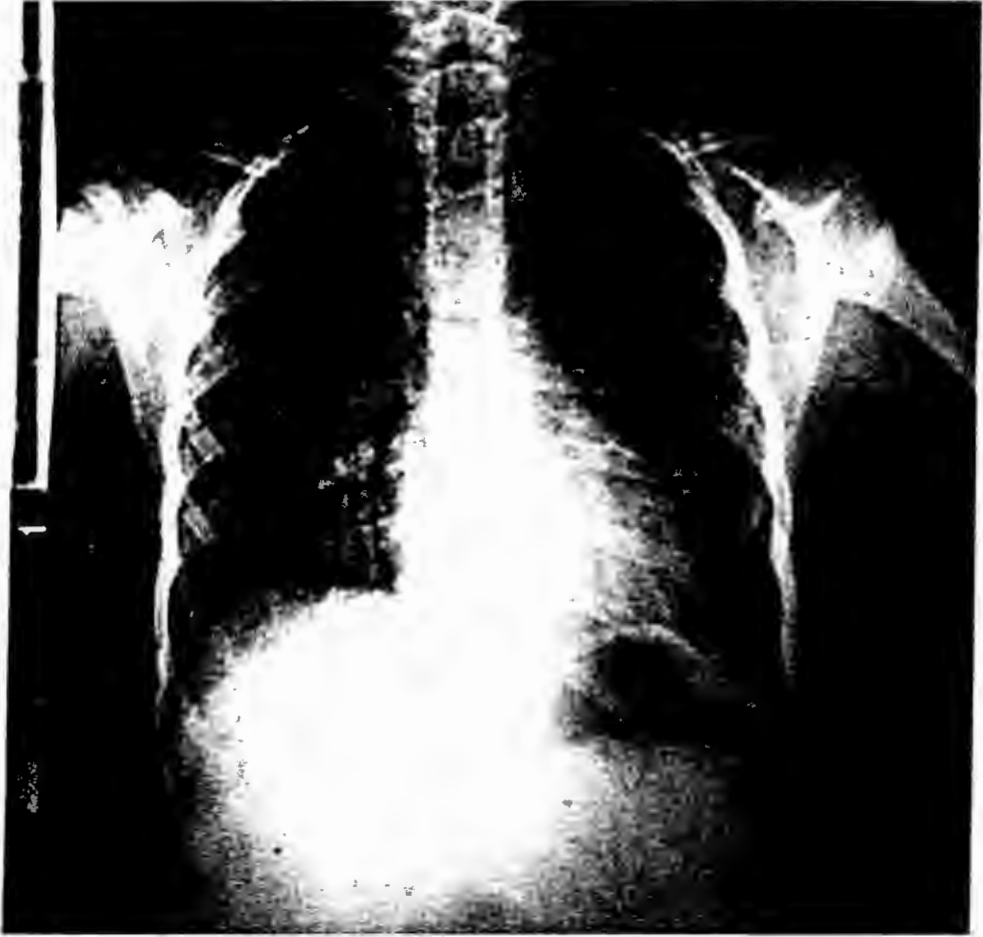
Radiografía anteroposterior de tórax donde se observa aumento de la densidad en área pulmonar de forma bilateral de distribución difusa, con presencia de respuesta del tejido fibroso perialveolar dando un aspecto en panal de abeja.



401766

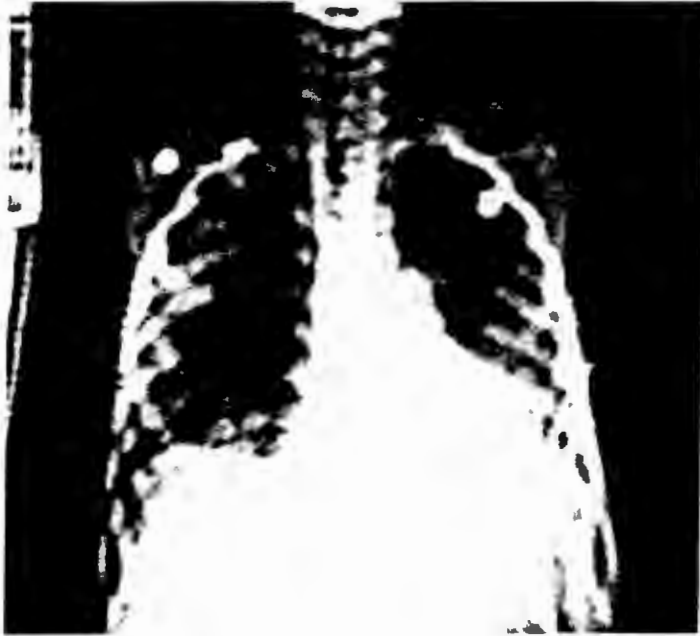(09/07/00)

Radiografía de tórax donde se aprecia un aumento de la densidad perihiliar de forma bilateral. Presenta un catéter subcutáneo permanente.



383035

radiografía anteroposterior de tórax con apreciación de un incremento de la densidad en el hilio derecho principalmente con una distribución área difusa.



396222

Se observa en esta radiografía anteroposterior de tórax un aumento en la densidad en área pulmonar de forma bilateral con distribución difusa, no es muy valorable ya que presenta una mala técnica, con disminución del kilovoltaje, presenta una respuesta del tejido fibroso perialveolar y panales llenos, dando un aspecto cotonoso, con una consolidación lobar (neumonía) .

INF
CENTRO DE INFORMACIÓN
Y DOCUMENTACIÓN