



**UNIVERSIDAD NACIONAL AUTÓNOMA  
DE MÉXICO**

---

---

FACULTAD DE MEDICINA  
DIVISIÓN DE ESTUDIO DE POSGRADO E INVESTIGACIÓN  
SECRETARÍA DE SALUD  
INSTITUTO NACIONAL DE PEDIATRÍA

**“ANÁLISIS POR TOMOGRAFÍA Y RESONANCIA MAGNÉTICA DE  
CARDIOPATÍAS CONGÉNITAS A TRAVÉS DEL SISTEMA SECUENCIAL  
SEGMENTARIO”**

TESIS

PARA OBTENER EL TÍTULO DE  
ESPECIALISTA EN:

**CARDIOLOGÍA PEDIÁTRICA**

PRESENTA:

**DR. ROBERTO CANO ZÁRATE**

TUTOR:

**DR. LUIS MARTIN GARRIDO GARCÍA**



MÉXICO, D.F.

2014.


**C I D  
NO CIRCULA**


**CENTRO DE INFORMACIÓN  
Y DOCUMENTACIÓN**

**ANÁLISIS POR TOMOGRAFÍA Y RESONANCIA MAGNÉTICA DE LAS  
CARDIOPATÍAS CONGÉNITAS A TRAVÉS DEL SISTEMA SECUENCIAL  
SEGMENTARIO**

  
DRA. ROSAURA ROSAS VARGAS  
DIRECTORA DE ENSEÑANZA

  
DR. LUIS MARTIN GARRIDO GARCIA  
JEFE DEL DEPARTAMENTO DE PRE Y POSGRADO

  
DR. HECTOR OSNAYA MARTÍNEZ  
PROFESOR TITULAR DEL CURSO DE CARDIOLOGÍA PEDIÁTRICA

  
DR. LUIS MARTIN GARRIDO GARCÍA  
TUTOR DE TESIS



## CONTENIDO

## PAGINA

Antecedentes.....	2
Introducción.....	2
Objetivo.....	2
Sistema secuencial segmentario.....	3
Situs atrial.....	3
Conexión atrioventricular.....	5
Conexión ventrículo arterial.....	10
Posición del corazón dentro del tórax.....	13
Particularidades adicionales.....	15
Situs bronquial.....	15
Conclusión.....	16
Bibliografía.....	17

## **Antecedentes.**

La prevalencia de las cardiopatías congénitas (CC) reportada es variable, pero existe consenso de que en promedio es de 8 casos por cada 1 000 recién nacidos vivos, es la malformación congénita más frecuente.<sup>1</sup>

El número de pacientes pediátricos y adultos con cardiopatía congénita (CC) ha aumentado en los últimos años como consecuencia de los avances en la cirugía, las intervenciones percutáneas y el seguimiento de estos pacientes por cardiólogos especializados en su cuidado y manejo.<sup>2</sup>

La complejidad del estudio anatómico y funcional de este tipo de afecciones requiere de técnicas diagnósticas por imagen capaces de proporcionar la información morfológica y funcional de forma precisa y reproducible. Durante el abordaje diagnóstico del paciente con cardiopatía congénita, después de la radiografía de tórax, el ecocardiograma es el siguiente método de imagen de elección para visualizar las estructuras intracardiacas y la relación con los grandes vasos, aunque en ocasiones tiene algunas limitantes.<sup>2</sup>

## **Introducción.**

Las principales ventajas de la resonancia magnética cardiaca (RMC) y la tomografía cardiaca (TC) respecto al ecocardiograma son el amplio campo de visión y la excelente resolución espacial y temporal de las imágenes, lo que contribuye a proporcionar información anatómica muy detallada incluso en pacientes en el postoperatorio, en los que la ventana ecocardiográfica puede estar limitada y dificultar su estudio. Además, la RMC es la técnica de elección en la valoración de la función ventricular derecha e izquierda, información fundamental en el seguimiento de muchos de estos pacientes.<sup>3</sup>

La tomografía cardiaca (TC) ha desempeñado hasta ahora un papel marginal en la valoración de los pacientes pediátricos y adultos con CC, pero es muy probable que con los recientes adelantos técnicos aumente su utilización, ya que se trata de una técnica más disponible y que, además, es compatible con marcapasos y desfibrilador automático implantable. La TC es útil tanto para evaluar estructuras cardiacas como extracardiacas (cortos circuitos, anastomosis cavopulmonares, aorta, arterias y venas pulmonares), aspectos funcionales, como la fracción de eyección, volúmenes ventriculares y evaluación de la vía aérea.<sup>4</sup>

El desarrollo de la TC y la RM ha estimulado el interés de los radiólogos en el diagnóstico de las cardiopatías congénitas.<sup>5</sup>

## **Objetivo.**

Mostrar el análisis de las cardiopatías congénitas a través de la imagen adquirida por tomografía cardiaca y resonancia magnética, de una manera sistematizada y ordenada, siguiendo el sistema secuencial segmentario.

## Sistema secuencial segmentario.

El análisis por segmentos de las cardiopatías congénitas fue introducido hace 27 años y actualmente es el más utilizado en el mundo. Van Praagh inició los trabajos de descripción anatómica y el análisis por segmentos, posteriormente importantes clínicos y morfológicos han afinado la nomenclatura y análisis de las cardiopatías como el Dr. Anderson en Europa y el Dr. Luis Muñoz en México.<sup>6</sup>

El análisis segmentario constituye un intento racional y ordenado de descripción morfológica de las malformaciones cardíacas congénitas. Procura establecer un lenguaje unificado, descriptivo y de fácil abordaje.<sup>7</sup>

Son cinco pasos a seguir en el diagnóstico anatómico de las cardiopatías congénitas. En el primer paso se define el *situs* atrial: posteriormente se debe analizar la unión atrioventricular; después las características de la conexión entre los ventrículos y las grandes arterias; luego caracterizamos los defectos asociados; y finalmente las particularidades adicionales.<sup>8</sup> (Figura 1)


















SITUS	 SOLITUS	 INVERSUS	 DEXTRISOMERISMO	 LEVOISOMERISMO	
TIPO DE CONEXIÓN ATRIOVENTRICULAR	 CONCORDANTE	 DISCORDANTE	 AMBIGUA	 DOBLE ENTRADA VENTRICULAR	 AUSENTE
TIPO DE CONEXIÓN VENTRICULOARTERIAL	 CONCORDANTE	 DISCORDANTE	 DOBLE SALIDA	 ÚNICA VÍA DE SALIDA	
MODO DE CONEXIÓN	 PERFORADO	 IMPERFORADO	 CABALGADO	 COMÚN	
PARTICULARIDADES ADICIONALES	POSICIÓN DEL CORAZÓN		ARTERIAS CORONARIAS	SISTEMA DE CONDUCCIÓN	
ANOMALIAS AGREGADAS	DEFECTOS SEPTALES	ESTENOSIS	DISPLASIAS	HIPOPLASIAS	CONEXIÓN VENOSA ANORMAL PULMONAR

Figura 1. Diagnóstico secuencial y segmentario de las cardiopatías congénitas (esquema Dr. Luis Muñoz)

### Situs atrial.

Caracteriza la morfología de los atrios. Los dos atrios son bien diferenciados anatómicamente y asimétricos en su morfología. El atrio derecho (AD) tiene una orejuela de base ancha y forma triangular, muestra en su interior la cresta *terminalis* y los músculos pectíneos. El atrio derecho recibe la vena cava superior e inferior y el atrio izquierdo recibe las venas pulmonares. Y la posición normal es anterior y derecho dentro del tórax.

El atrio izquierdo (AI) tiene una orejuela con una configuración elongada de base angosta, en ocasiones llamada forma "digitiforme". Recibe de manera habitual las venas pulmonares. La posición habitual dentro del tórax es posterior e izquierda.<sup>5,8,9,10</sup>

Existen cuatro tipos de situs atrial: *solitus*, *inversus*, dextromorfismo y levomorfismo. En *situs solitus* el atrio derecho es anterior y derecho, y el izquierdo, posterior e izquierdo. (Figura 2). En *situs inversus* observamos la imagen en espejo del situs solitus (Figura 3). En el **dextromorfismo** y **levomorfismo** ambos atrios tienen orejuelas morfológicamente similares. En **dextromorfismo** existen dos atrios con características anatómicas de atrio derecho (Figura 4), en el **levomorfismo** ambos atrios tienen características de atrio izquierdo (Figura 5).<sup>5,8,9,10</sup>

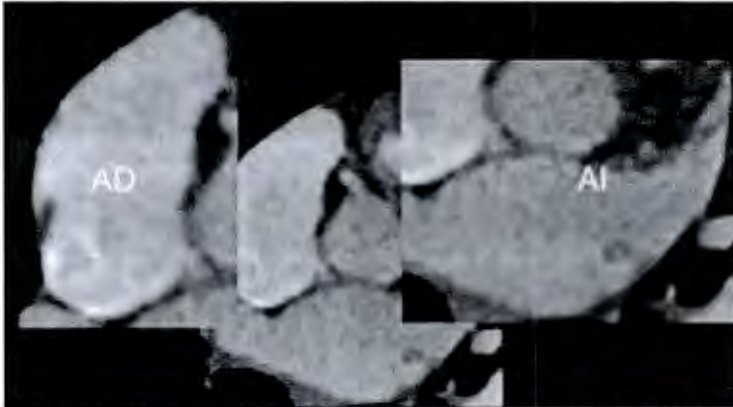


Figura 2. Tomografía cardíaca situs solitus atrial. La aurícula derecha anterior y derecha con orejuela de base ancha, aurícula izquierda posterior e izquierda con orejuela elongada y "digitiforme".

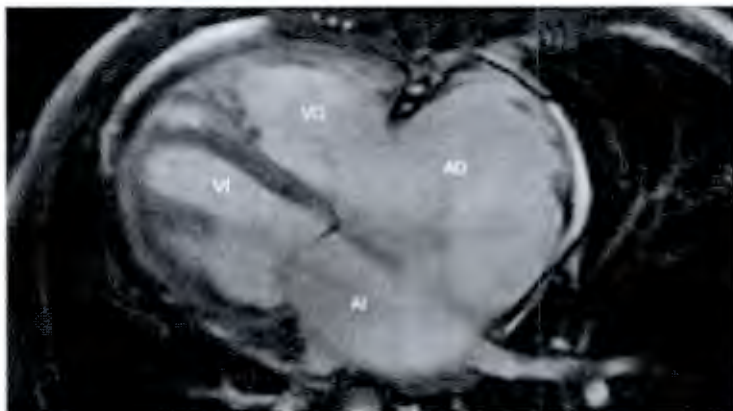


Figura 3. Resonancia magnética: situs inversus atrial con dextroapex. La aurícula derecha en este caso es anterior e izquierda, la aurícula izquierda es posterior y derecha



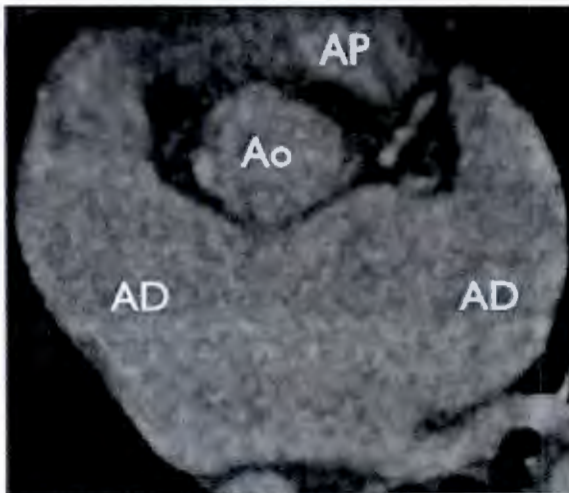


Figura 4. Tomografía cardíaca, corte axial: ambos atrios tienen morfología de aurícula derecha (dextromorfismo) con orejuela de base ancha.

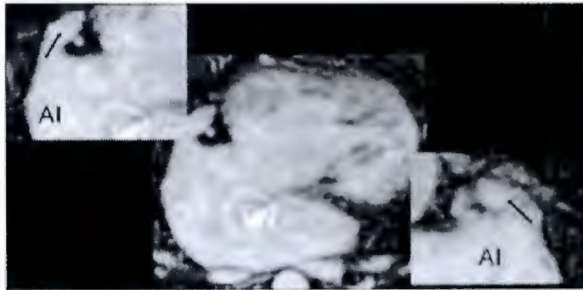


Figura 5. Resonancia magnética, secuencia de coronarias en corte axial. Ambos atrios tienen morfología de aurícula izquierda (levomorfismo) con orejuela elongada y "digitiforme".

#### Conexión atrioventricular.

La conexión atrioventricular es biventricular cuando cada atrio se conecta a un ventrículo y la conexión es univentricular cuando ambos atrios se conectan a un ventrículo. El ventrículo derecho (VD) tiene un septum trabecular con bandas musculares gruesas y además presenta una banda muscular, la banda moderadora, que va del septum interventricular a la pared libre del VD. La válvula atrioventricular del VD es la tricúspide y el sitio habitual de implantación es más apical con respecto a la mitral. No existe continuidad del anillo fibroso entre la válvula tricúspide el anillo de la válvula pulmonar. El anillo pulmonar tiene una posición anterior y superior y está separada del anillo tricuspídeo por una estructura muscular llamada infundíbulo del VD. (Figura 6).<sup>5,8</sup>

El ventrículo izquierdo (VI) se caracteriza por un septum trabecular liso. La válvula atrioventricular del VI es la válvula mitral, anillo mitral es más basal que el anillo tricuspídeo. Existe continuidad entre el anillo fibroso de la válvula mitral y en anillo fibroso de la válvula aórtica. (Figura 6).<sup>5,8</sup>

El tipo de conexión de conexión se refiere a la anatomía de la unión atrioventricular. Existen 5 tipo de conexión **atrioventricular concordante**, el atrio derecho se conecta con el VD y el atrio izquierdo se conecta con el VI (Figura 6) En la conexión **atrioventricular discordante**, el atrio derecho se conecta al VI y el atrio izquierdo al VD.<sup>5,8,11</sup> (Figura 7).

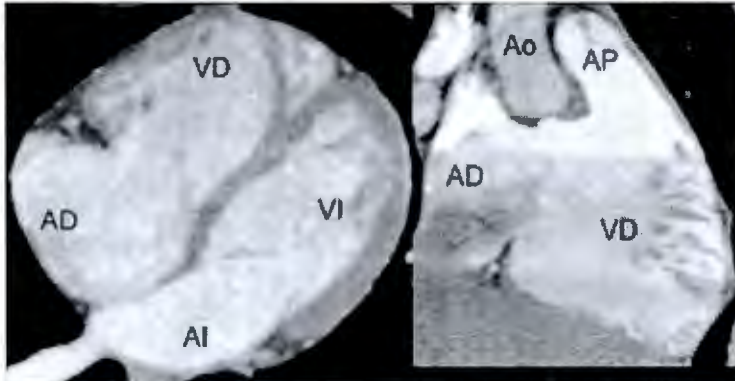


Figura 6. Tomografía cardíaca, corte de cuatro cámaras y en vía de salida del ventrículo derecho: implantación más apical de la válvula tricúspide. En el ventrículo derecho la banda moderadora. Las paredes más trabeculadas y la separación de las válvulas tricúspide de la válvula pulmonar por el infundíbulo del ventrículo derecho. Conexión concordante: la aurícula derecha se conecta con el ventrículo derecho y la aurícula izquierda se conecta con el ventrículo izquierdo.

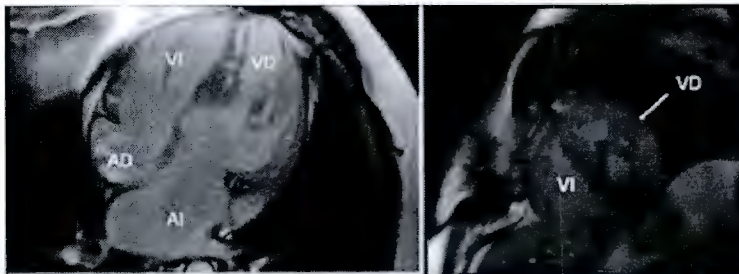
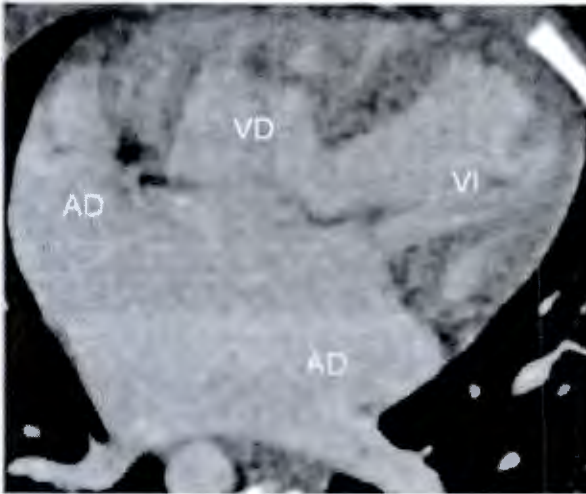


Figura 7. Resonancia magnética, a la izquierda corte de 4 cámaras y a la derecha eje corto. Conexión de la aurícula derecha con un ventrículo izquierdo y de la aurícula izquierda con un ventrículo derecho muy trabeculado y en el eje corto, es un ventrículo posterior; se demuestra la banda moderadora.

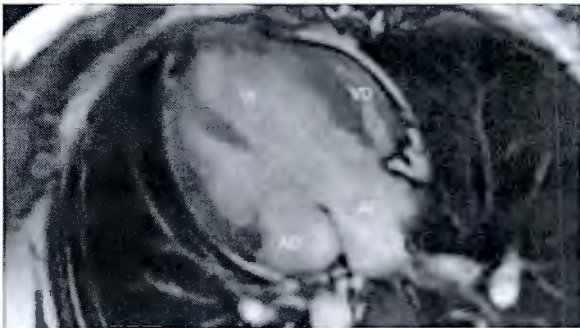
Conexión **atrioventricular ambigua** cuando ambos atrios tienen dextromorfismo o levomorfismo y cada atrio se conecta con un ventrículo.<sup>8</sup> (Figura 8).





**Figura 8.** Tomografía cardíaca, corte de cuatro cámaras: ambos atrios tienen dextromorfismo, el atrio anterior y derecho se conecta con el ventrículo derecho y el atrio posterior e izquierdo se conecta con el ventrículo izquierdo.

Existe **doble entrada a un ventrículo** cuando la mayor parte de los orificios atrioventriculares o más del 75% de una válvula atrioventricular común se conecta con uno de los ventrículos.<sup>8</sup> (Figura 9).



**Figura 9.** Resonancia magnética, corte de cuatro cámaras: la totalidad de la aurícula derecha y gran parte de la aurícula izquierda se conectan con un ventrículo izquierdo predominante y a la izquierda, un ventrículo derecho rudimentario que prácticamente no se conecta con ningún atrio, sólo se conecta con el ventrículo izquierdo a través de una comunicación interventricular.

**Ausencia de conexión atrioventricular (AV)** cuando falta una de las válvulas atrioventriculares. En el caso de ausencia de la válvula tricúspide, el atrio derecho no se conecta al VD, están separados, por el surco atrioventricular, un colchón fibromuscular. El atrio derecho se conecta con el izquierdo por un defecto septal interatrial.<sup>10</sup> (Figura 10).

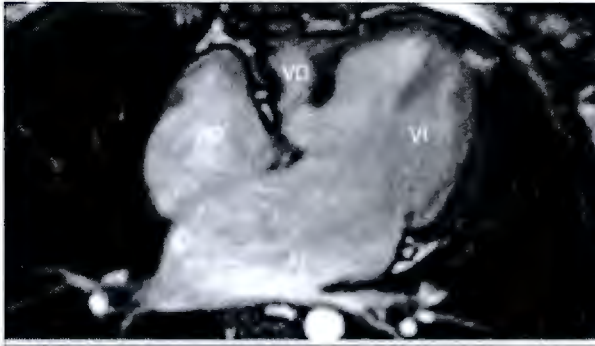


Figura 10. Resonancia magnética, corte de cuatro cámaras: sin conexión atrioventricular derecha debido a un cojinete fibromuscular. El paciente tiene comunicación interauricular e interventricular.

El **modo de conexión atrioventricular** se refiere a la forma de conexión de los atrios con los ventrículos. Los modos de conexión son permeable o perforado, imperforado, cabalgado, común.

En el **modo perforado** hay paso libre de los atrios a los ventrículos. (Figura 11).<sup>8</sup>

El **modo Imperforado** son los verdaderos casos de atresia tricúspide o atresia mitral (Figura 12).

El **modo cabalgado** por lo menor el 50% del diámetro del orificio valvular esta cabalgado sobre el septum interventricular. (Figura 13)

El **modo atrioventricular común** una sola válvula conecta cada atrio con un ventrículo. (Figura 14).

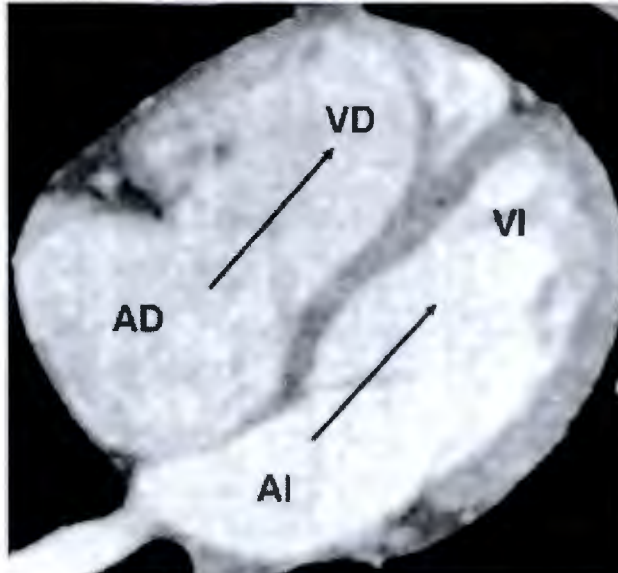


Figura 11. Tomografía cardíaca, corte de cuatro cámaras: permeabilidad absoluta de las válvulas tricúspide y mitral.

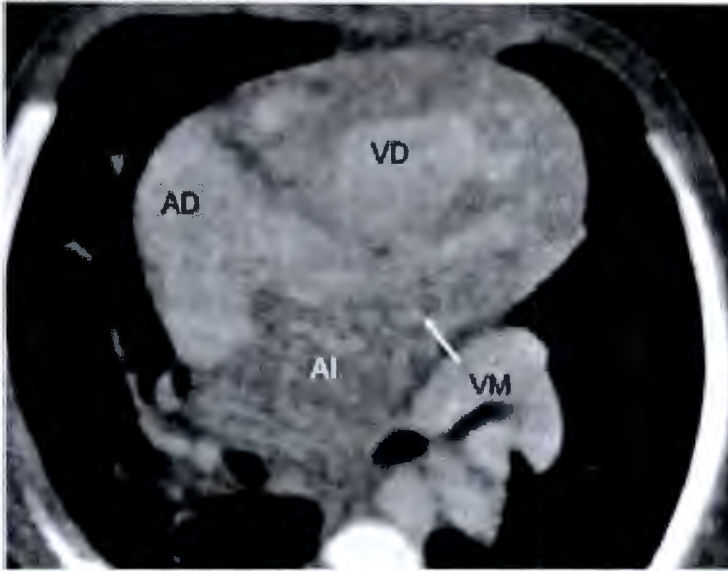


Figura 12. Tomografía cardíaca, corte de cuatro cámaras: poca atenuación de paso de contraste a la aurícula izquierda y al ventrículo izquierdo, así como falta de permeabilidad de la válvula mitral. Atresia tricuspídea verdadera.

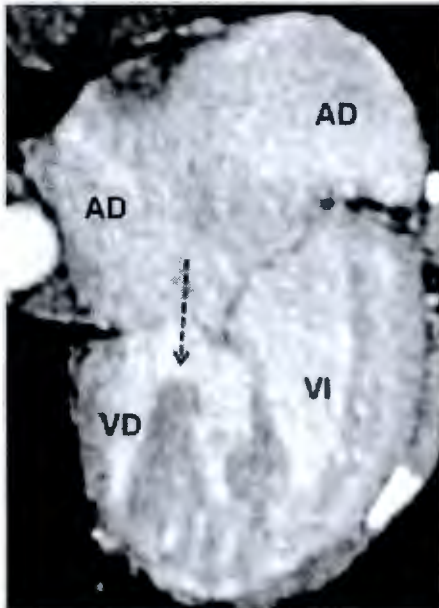


Figura 13. Tomografía cardíaca, cuatro cámaras: la valva derecha de la válvula atrio ventricular común cabalga sobre el *septum* interventricular.

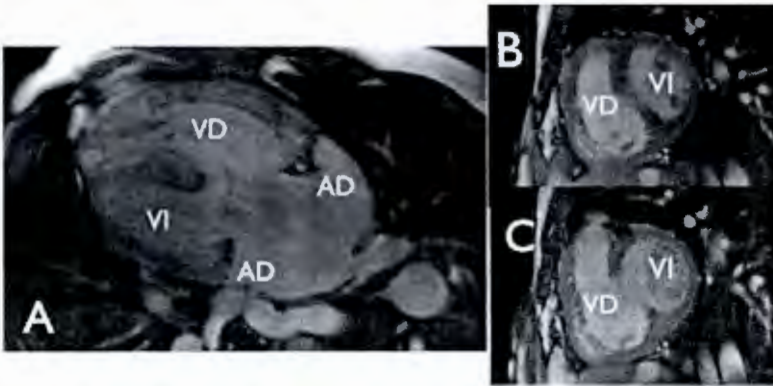


Figura 14. Resonancia magnética, corte de cuatro cámaras y eje corto: los atrios y los ventrículos se comunican a través de una válvula atrio ventricular común, con un solo orificio valvular. Ejemplo de la cardiopatía "canal atrioventricular".

### Conexión ventrículo arterial.

Existen cuatro tipos de conexión ventrículo arterial. Concordante, discordante, doble salida ventricular.

Es **concordante** cuando la arteria pulmonar se conecta al VD y la aorta al VI. (Figura 15).

Es **discordante** cuando la aorta se conecta al VD y la arteria pulmonar al VI (Figura 16).

Es **doble salida ventricular** cuando una arteria emerge completamente de un ventrículo y mas del 50% del diámetro de la otra arteria emerge del ese ventrículo (Figura 17).

**Única vía de salida** de un ventrículo cuando un solo tronco arterial se conecta con la masa ventricular (Figura 18).

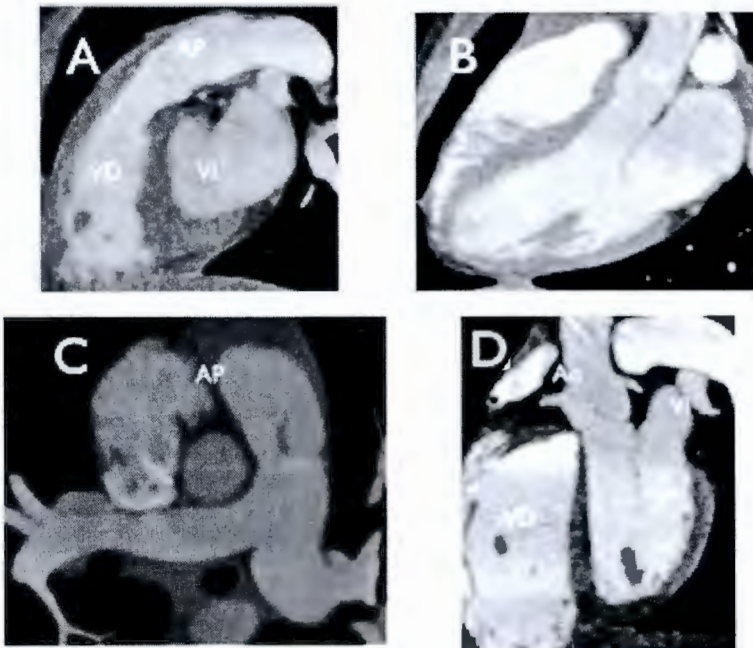


Figura 15. A) Tomografía cardíaca, corte sagital: conexión del ventrículo derecho (ventrículo anterior) con la arteria pulmonar. B) Tomografía cardíaca, corte tres cámaras: se observa como se conecta el ventrículo izquierdo (ventrículo posterior) con la aorta. C) Corte axial: la arteria pulmonar emerge del ventrículo derecho y se bifurca en ramas pulmonares derecha e izquierda. D) De la aorta emergen inmediatamente las arterias coronarias.

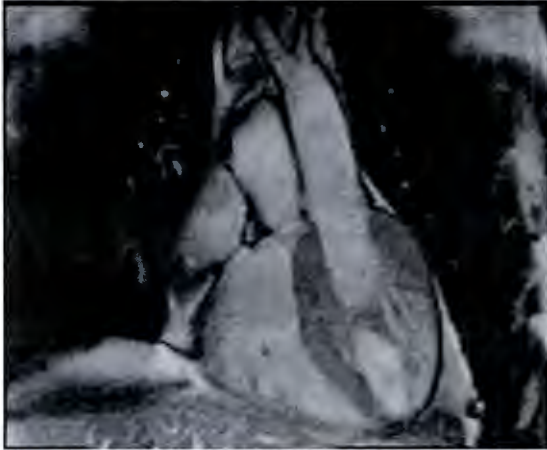

Figura 16. Resonancia magnética, corte coronal a la izquierda: ventrículo derecho con su banda moderadora, que se conecta con la aorta.

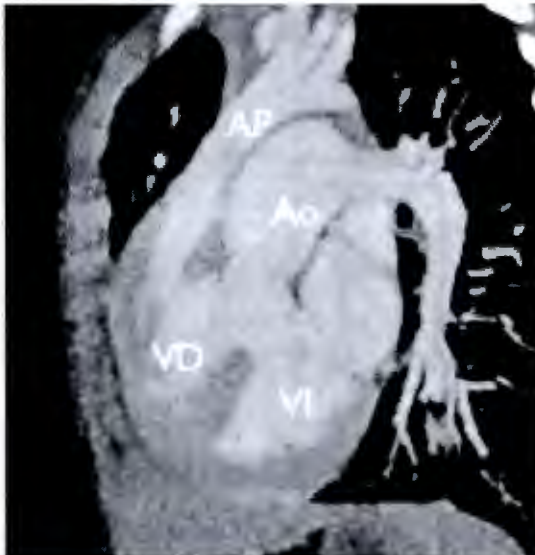


Figura 17. Tomografía cardiaca, corte sagital: salida completa de la arteria pulmonar desde el ventrículo derecho y mas del 50% del diámetro luminal de la aorta desde el ventrículo derecho.



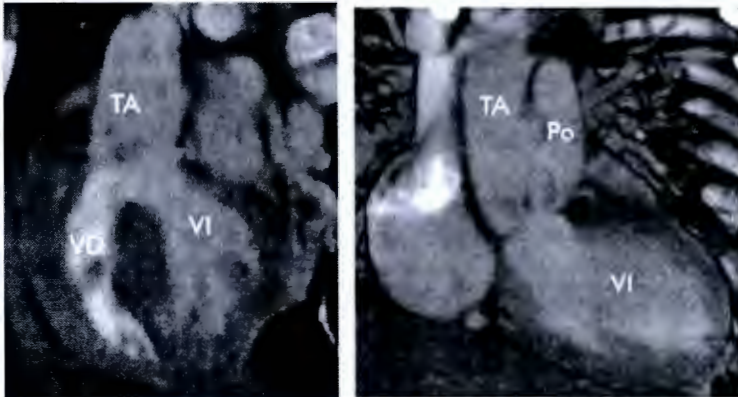


Figura 18. Tomografía cardiaca: vía única de salida de ambos ventrículos a través de un tronco común (TA).

El modo de conexión ventrículo arterial existe **perforada** e **imperforada**. (Figura 19 y 20). Y el modo **cabalgado**, donde una arteria, aorta o pulmonar, cabalga sobre el septum interventricular (Figura 21).

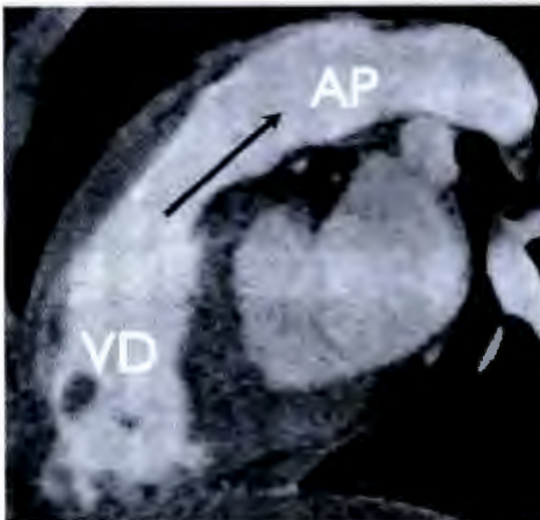
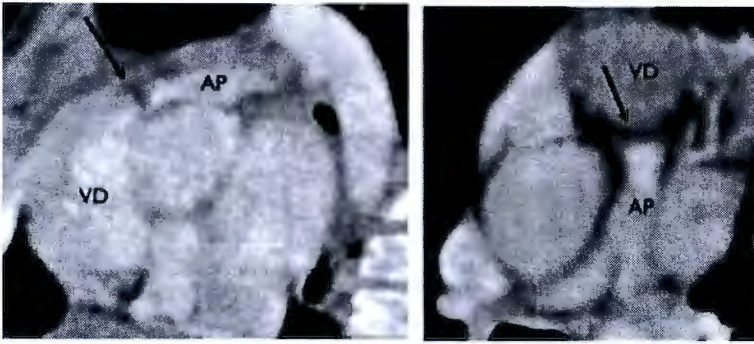
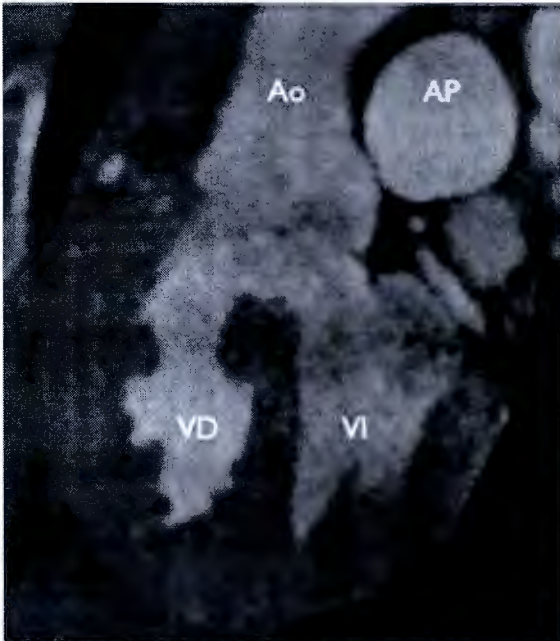


Figura 19. Tomografía cardiaca, corte sagital: permeabilidad de la válvula ventrículo arterial derecho (válvula pulmonar).



**Figura 20.** Tomografía cardiaca: falta de permeabilidad de la válvula pulmonar. La atenuación por contraste de la arteria pulmonar se produjo a través de un conducto arterioso permeable.



**Figura 21.** Tomografía cardiaca: aorta cabalgando sobre el septum interventricular.

**Lesiones asociadas y particularidades adicionales.** Dentro del estudio de las cardiopatías congénitas se describen las lesiones asociadas como alteraciones valvulares, estenosis o atresia de una válvula o una arteria, hipoplasia, interrupción o comunicación en cualquier nivel del corazón.

**Posición del corazón en el tórax.** La malposición es una alteración en la posición del corazón dentro del tórax, de manera normal el corazón esta colocado en el hemitórax izquierdo (**levocardia**) y con el ápex apuntando a la izquierda (**levoápex**) (Figura 22).

La **dextrocardia** es la malposición mas frecuente, en una serie se observó una en 0.1% de la población de ese hospital (Figura 23). Otra malposición es **mesocardia**, la cual se ha observado en menor número de casos. El corazón ocupa una posición central en el tórax (Figura 24).

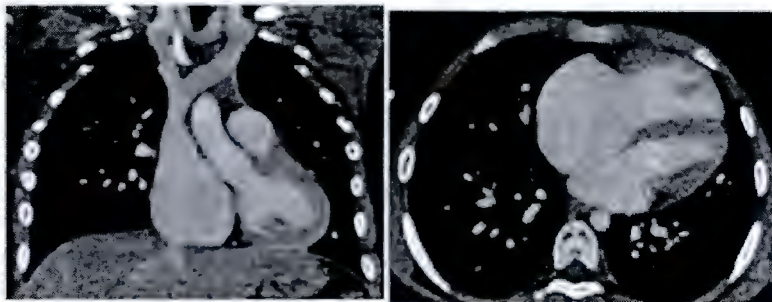


Figura 22. Tomografía cardiaca. Levocardio y levoápex.

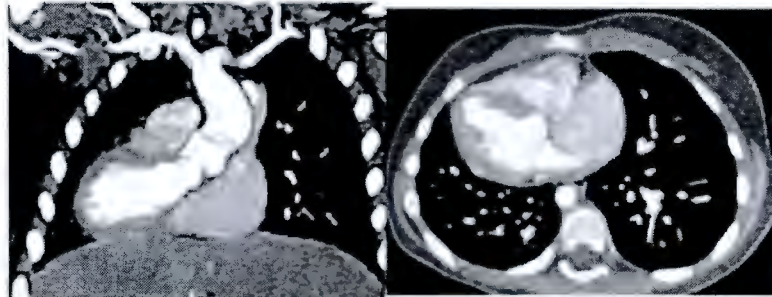


Figura 23. Tomografía cardiaca. Dextrocardio y dextroápex.

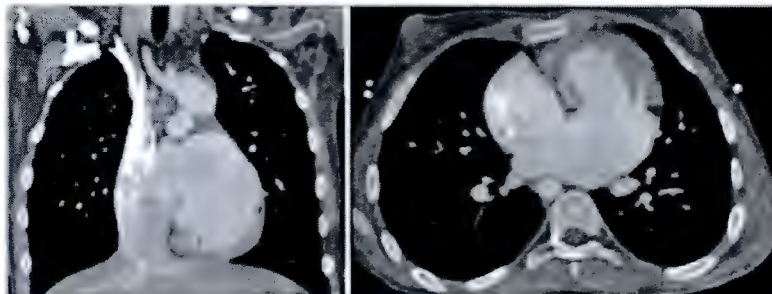
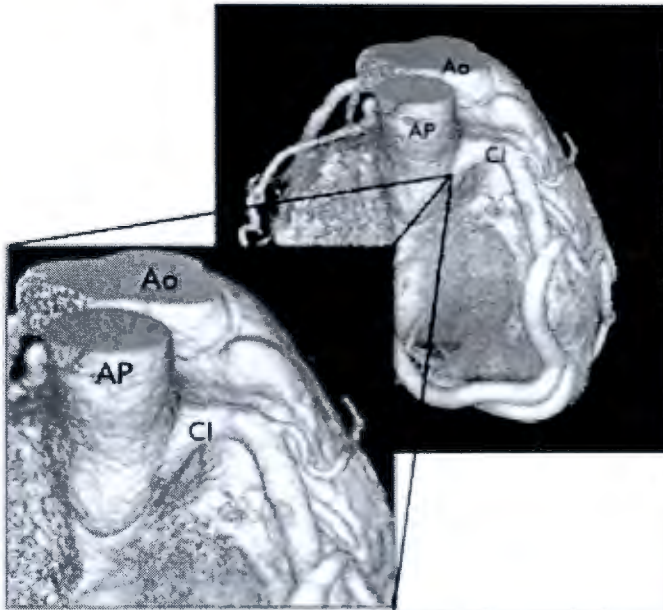


Figura 24. Tomografía cardiaca. Mesocardio y mesoápex.

En las **particularidades adicionales** se evalúa la posición del corazón dentro del tórax, el origen y distribución de las arterias coronarias (Figura25).



**Figura 25.** Tomografía cardíaca. Arterias coronarias, reconstrucción volumétrica (cortesía Dra. Aloha Meave). Se demuestra el origen anómalo de la coronaria izquierda desde el tronco de la arteria pulmonar (ALCAPA).

### Situs bronquial.

Existe una relación constante entre el situs atrial y el bronquial. Existe *situs solitus*, *inversus*, dextromorfismo bronquial y levomorfismo bronquial.<sup>12</sup>

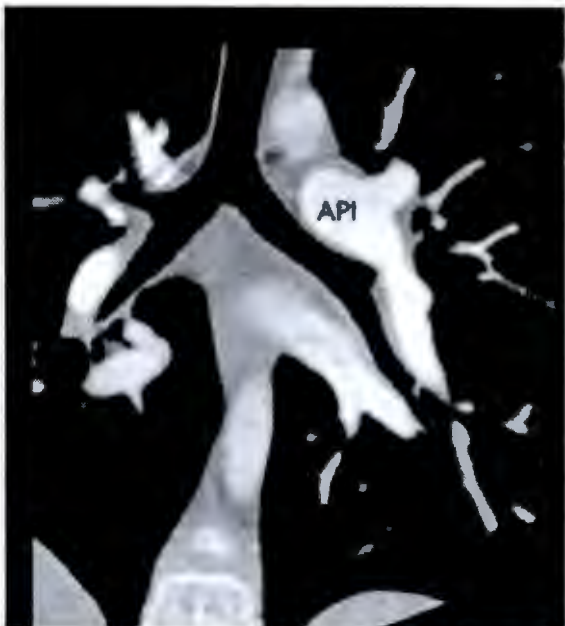
*Situs solitus* bronquial, el bronquio derecho presenta una bifurcación proximal, el izquierdo una bifurcación distal y es más largo que el bronquio derecho.<sup>12,13,14</sup> (Figura 26)

*Situs inversus* bronquial, es una imagen en espejo con respecto al *situs solitus* bronquial (Figura 27).

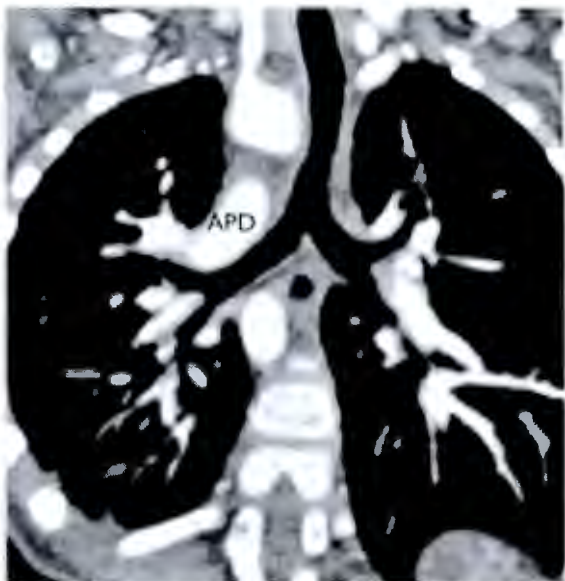
Dextromorfismo bronquial. Ambos bronquios tienen morfología derecha. Presentan bifurcación proximal y ambas arterias pulmonares tienen un trayecto anterior con respecto a los bronquios.<sup>12</sup> (Figura 28)

Levomorfismo bronquial. Ambos bronquios tienen morfología izquierda. Presentan bifurcación distal y ambas arterias pulmonares tienen un trayecto superior con respecto a los bronquios.<sup>12</sup> (Figura 29).



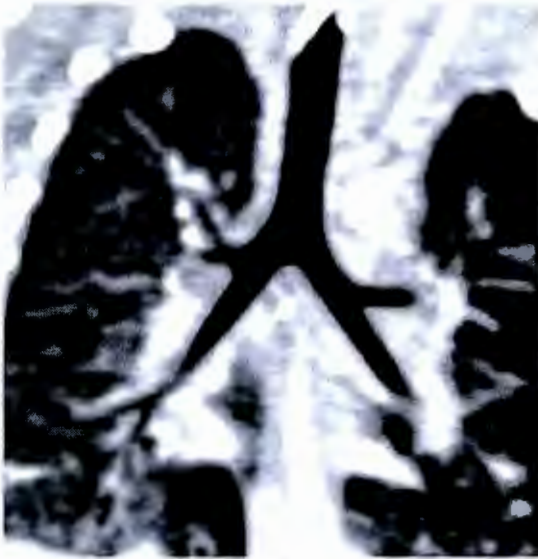

**Figura 26.** Situs solitus bronchial. La arteria pulmonar derecha tiene un trayecto anterior al bronquio derecho y la arteria pulmonar izquierda un trayecto superior con respecto al bronquio izquierdo.

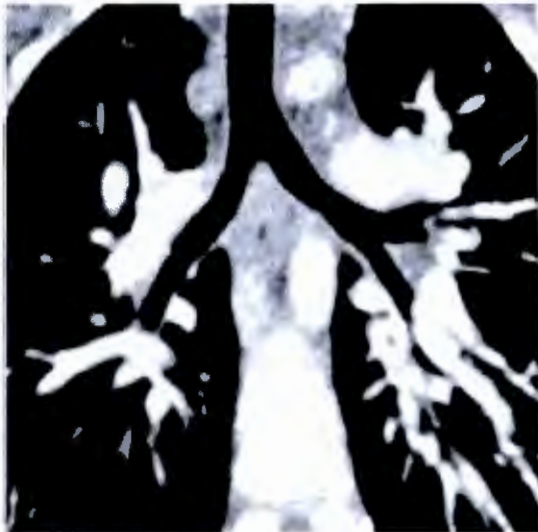

**Figura 27.** Situs inversus bronchial. El bronquio situado a la derecha tiene morfología izquierda. Y el bronquio situado a la izquierda, morfología derecha.





**Figura 28.** Dextromorfismo bronquial.



**Figura 29.** Levomorfismo bronquial.

### **Conclusión**

La TC y la RM son métodos de imagen con gran capacidad para evaluar la anatomía intra y extra cardíaca. Y para evaluar su ubicación dentro del tórax, así como anomalías asociadas.<sup>2</sup> Con los conocimientos de anatomía cardíaca y la familiarización con las estructuras cardíacas a través de la imagen cardiovascular no invasiva, es necesario un orden sistemático y secuencial en el diagnóstico de las cardiopatías congénitas, siguiendo estos pasos ordenados se puede obtener el diagnóstico completo de una cardiopatía, siendo útil para el médico dedicado a la imagen cardiovascular.

## Referencia bibliográfica.

1. Gelb BD. Genetic basis of congenital heart disease. *Curr Opin Cardiol* 2004; 19 (2): 110.
2. Pujadas S et al. Cardiopatías congénitas por resonancia y tomografía computarizada con multidetector. *Rev Esp Cardiol Supl.* 2009; 9:57E-66E
3. Fratz S, Hess J, Schuhbaeck A, Buchner C, Hendrich E, Martinoff S, et al. Routine clinical cardiovascular magnetic resonance in paediatric and adult congenital heart disease: patients, protocols, questions asked and contributions made. *J Cardiovasc Magn Reson.* 2008;10:46-52.
4. Cook SC, Raman SV. Multidetector computed tomography in the adolescent and young adult with congenital heart disease. *J Cardiovasc Comput Tomogr.* 2008; 2:36-49.)
5. Lapierre Ch et al. Segmental Approach to Imaging of Congenital Heart Disease. *Radiographics* 2010; 30: 397-411.
6. Van Praagh R. The segmental approach to diagnosis in congenital heart disease. In: Bergsma D, ed, *Birth defects: original article series, VIII, no. 5.* The National Foundation—March of Dimes. Baltimore, Md: Williams & Wilkins, 1972: 4–23.
7. Guzzo D et al. Análisis secuencial segmentario para el diagnóstico de cardiopatías congénitas. *Rev Urug cardiol.* 2008; 23: 21-48.
8. Attie, Calderón et al. *Cardiología Pediátrica.* 2da ed. Edit. Panamericana, 2013.
9. Anderson RH, Shirali G. Sequential segmental analysis. *Ann Pediatr cardiol* 2009; 2(1): 24-35.
10. Anderson RH, Becker AE, Freedom RM, et al. Sequential segmental analysis of congenital heart disease. *Pediatr Cardiol* 1984; 5(4): 281-7.
11. Patiño Bahena EJ et al. Atresia tricuspídea. *Rev Esp Cardiol.* 2009; 62(3): 273-81.
12. Van Praagh R. Diagnosis of complex congenital heart disease: morphologic-anatomic method and terminology. *Cardiovasc Intervent Radiol* 1984; 7 (3–4):115–20.
13. *Heart disease in infants, children and adolescents.* Philadelphia: Wolters Kluwer; 2007:14.
14. Libberthson RR, Hastreiter AR, Sinha S, et al. Levocardia with visceral heterotaxy-isolated levocardia. *Am Heart J* 1973; 85:540.