



**UNIVERSIDAD NACIONAL AUTÓNOMA DE MÉXICO
FACULTAD DE MEDICINA**

**DIVISIÓN DE ESTUDIOS DE POSGRADO E INVESTIGACIÓN
SECRETARÍA DE SALUD
INSTITUTO NACIONAL DE PEDIATRÍA**

**NEVO DE BECKER Y SUS ASOCIACIONES, REPORTE DE 31 CASOS EN
PACIENTES PEDIÁTRICOS DEL INSTITUTO NACIONAL DE PEDIATRÍA**

TESIS

**TRABAJO DE INVESTIGACIÓN
QUE PARA OBTENER EL DIPLOMA
DE ESPECIALISTA EN DERMATOLOGÍA PEDIÁTRICA**

P R E S E N T A

DRA. MARIA EUGENIA ROSAS ROMERO

TUTOR DE TESIS

DR. RAMÓN RUÍZ MALDONADO

COTUTOR DE TESIS

DRA. MARIA DEL MAR SÁEZ DE OCARIZ




MÉXICO DISTRITO FEDERAL

2012.

**C I D
NO CIRCULA**


**I N P
CENTRO DE INFORMACION
Y DOCUMENTACIÓN**

**NEVO DE BECKER Y SUS ASOCIACIONES, REPORTE DE 31 CASOS EN
PACIENTES PEDIÁTRICOS DEL INSTITUTO NACIONAL DE PEDIATRÍA**




DR. ROSAURA ROSAS VARGAS

DIRECTORA DE ENSEÑANZA




DR. LUIS MARTIN GARRIDO GARCIA

JEFE DEL DEPARTAMENTO DE PRE Y POSGRADO



DR. RAMÓN RUÍZ-MALDONADO

PROFESOR TITULAR DEL CURSO Y TUTOR DE TESIS



DRA. MARIA DEL MAR SÁEZ DE OCARIZ

COTUTOR DE TESIS



INDICE

RESUMEN	7
MARCO TEORICO	9
Antecedentes	9
Justificación	12
Planteamiento del problema	12
Objetivos	12
MATERIAL Y METODOS	13
Clasificación del estudio	
Universo	
Criterios de inclusión	
Criterios de exclusión	
Criterios de eliminación	
Variables a investigar	11
Variable independiente	
Variable dependiente	
Diseño del estudio	
Tamaño de la muestra	
Consideraciones éticas	
RESULTADOS	15
DISCUSIÓN	15
CONCLUSIONES	16
ANEXO I (CUADROS Y GRAFICAS)	18
ANEXO II (FIGURAS)	22
REFERENCIAS BIBLIOGRAFICAS	23
ANEXOS III (HOJA DE RECOLECCION DE DATOS)	26

AGRADECIMIENTOS

A DIOS:

Porque gracias a él estoy en el lugar, donde siempre soñé llegar, por escucharme cuando pedí que me ayudara y acompañara para poder cumplir una meta mas en este camino.... Pues la vida apenas empieza y el estudio nunca termina.....

A Mi Esposo Christian y a mis hijos Judith, Santiago, Marijo:

Porque ustedes son la fuente de mi inspiración, por que se que parte del tiempo dedicado al estudio y trabajo era suyo..... Pero sin ustedes no habría sido posible llegar hasta el final...

A toda mi familia, los amo.... Gracias por ser pacientes y por el apoyo que me brindaron durante estos años cuando robe el tiempo que les pertenecía.....

A mi Madre: *Quien con sus bendiciones y rezos me acompañaba todos los días a ti te debo la vida, pues sin ti no estaría aquí.... Gracias por todo tu apoyo te amo mama*

A Mis hermanas y familia:

Quienes se mantienen siempre pendientes de que me encuentre bien.... Gracias por su apoyo.....

A mis Maestros : Gracias por sus enseñanzas, por su paciencia y sobre todo Por su tiempo, conocimientos y paciencia a quienes iniciamos en el campo de la dermatología.....

Al Dr. Ramón Ruiz quien es mi inspiración y siempre será un gran ejemplo para continuar... sin sus enseñanzas, sabiduría y su continuo compromiso con nosotros sus alumnos; esta especialidad no existiría GRACIAS MAESTRO....

A la Dra Carola gracias por su confianza, apoyo y por ser siempre una maestra, por que día a día siempre nos enriquece con toda su experiencia, porque nos da muestra de la calidad humana con la que debemos tratar a la gente y que cada paciente es un libro del que hay mucho que aprender.....

A Marimar gracias por tu empeño en hacernos cada día mejor y por la seguridad que nos transmites al dejarnos decidir con nuestros pacientes, pero sobre todo gracias por ser nuestra amiga y maestra

A la Dra Luz por sus regaños y jalones de orejas, pero gracias a ello nos esforzamos por ser siempre cada día mejores

y finalmente a la Dra. Carolina con quien convivimos nuestro último año, por darnos parte de su tiempo para aprender cosas distintas.....

A Monica: Por su amistad, por todo el apoyo y ayuda porque siempre estas dispuesta a entregar lo mejor y en todo momento sabes resolver nuestros problemas.... La verdad no imagino el servicio de Derma sin ti.... Gracias amiga.....

A Mis queridos Amigos: Alex, Laura, Enrique, Tania, pero sobre todo a Raquel, mi mejor amiga y compañera a quien quiero tanto admiro por su fortaleza, por ser no solo una amiga sino más bien una hermana..... Sin nuestro equipo la batalla habría sido complicada..... Así que creo que hicimos un gran equipo....

A ti Alejandra Muench por mi otra mejor amiga y compañía durante aquellas noches de desvelo.... Muchas gracias por todo el apoyo y ayuda jaj

A todos los que no menciono pero que también son parte de este sueño quiero que sepan que haré mi mejor esfuerzo para hacer las cosas muy bien como me enseñaron mis maestros....

RESUMEN

NEVO DE BECKER Y SUS ASOCIACIONES REPORTE DE 31 CASOS EN PACIENTES PEDIÁTRICOS DEL INSTITUTO NACIONAL DE PEDIATRÍA

Rosas-Romero ME*, Ruíz-Maldonado R**, Sáez de Ocariz M***

*Residente de Dermatología Pediátrica **Profesor Titular y Tutor de Tesis ***Cotutor de Tesis

Introducción: La melanosis de Becker o nevo de Becker es una mácula o placa algo elevada unilateral, hiperpigmentada frecuentemente presenta hipertrichosis localizada a la macula.⁽¹⁾ El síndrome de nevo de Becker hace referencia a un fenotipo caracterizado por la presencia del nevo, mancha hiperpigmentada con ausencia o presencia de hipertrichosis, aumento hamartomatoso de fibras de músculo liso y otras manifestaciones asociadas que incluyen alteraciones cutáneas o músculo esqueléticas, como: hipoplasia de glándula mamaria ipsilateral al nevo, escoliosis, espina bífida oculta, hipoplasia ipsilateral de extremidades, fusión de arcos costales, hemivertebras, *pectus carinatum* o *pectus excavatum*.⁽²⁾

Otras alteraciones descritas son agenesia de músculos pectorales, escroto accesorio, pezones supernumerarios, hipoplasia de tejido subcutáneo, hipoplasia de labio menor, lesiones aceneiformes sobre el nevo, hiperplasia adrenal congénita, mosaicismo cromosómico.⁽²⁾

Objetivo: Conocer el número de casos de pacientes con diagnóstico de nevo de Becker y si existen asociaciones cutáneas, músculo-esqueléticas o sistémicas relacionadas con el nevo, que correspondan a síndrome de nevo de Becker.

Material y Método: Reporte de serie de casos

Resultados: Fueron 10 pacientes del género femenino y 21 del masculino, todos de raza mestiza. El paciente de menor edad tenía 16 meses y el más grande 18 años, Corroboramos la asociación con Síndrome de Nevo de Becker en 5 pacientes (4 hombres y 1 mujer), los cuales presentaron diferentes alteraciones musculoesqueléticas, que ya han sido reportadas previamente en la literatura, pero de lo que aun no ha sido reportado en la literatura es la asociación con síndrome de Klinefelter el cual se presentó en uno de nuestros pacientes.

Conclusiones: En este estudio fue posible corroborar que el nevo de Becker predomina en el género masculino, contrario a lo reportado en la literatura. La edad de mayor presentación es la pubertad, probablemente asociado a los cambios prepuberales. Fue posible corroborar la presencia de Síndrome de Nevo de Becker el 16.1% este porcentaje no es estadísticamente significativo; sin embargo considerando que la enfermedad es rara y que en 35 años solo se corroboraron 31 casos, es una cifra que podemos considerar relevante, debido a que son pocos pacientes los estudiados en forma integral por el dermatólogo y los estudios que existen son escasos así como muy pobre es la casuística de pacientes que acuden a un tercer nivel de atención.

Partiendo de esto concluimos que posterior a este estudio, se podrían definir lineamientos y abordaje de estudio para los pacientes que son diagnosticados en el lugar de primer contacto donde deberá realizarse un abordaje y estudio completo de estos pacientes ya que es el Dermatólogo-Pediatra el que esta capacitado para poder estudiar completamente a un paciente con Nevo de Becker; es probable, debido a que la enfermedad no se diagnostica adecuadamente por el Pediatra, el seguimiento sea inadecuado y no se estudie completamente a los pacientes.

PALABRAS CLAVE: nevo de Becker, síndrome de nevo de Becker, hamartoma de músculo liso, hipetricosis, escoliosis, espina bífida oculta, hemivertebras.

MARCO TEÓRICO

ANTECEDENTES

La melanosis de Becker o nevo de Becker es una mácula o placa algo elevada unilateral, hiperpigmentada frecuentemente presenta hipertrichosis localizada a la mácula.⁽¹⁾ El síndrome de nevo de Becker hace referencia a un fenotipo caracterizado por la presencia del nevo, mancha hiperpigmentada con ausencia o presencia de hipertrichosis, aumento hamartomatoso de fibras de músculo liso y otras manifestaciones asociadas que incluyen alteraciones cutáneas o músculo esqueléticas como: hipoplasia de glándula mamaria ipsilateral al nevo, escoliosis, espina bífida oculta, hipoplasia ipsilateral de extremidades, anomalías en los maxilares ipsilateral al nevo, fusión de arcos costales, hemivertebras, *pectus carinatum* o *pectus excavatum*.⁽²⁾

Otras alteraciones descritas son agenesia de músculos pectorales, escroto accesorio, pezones supernumerarios, hipoplasia de tejido subcutáneo, hipoplasia de labio menor, lesiones aceneiformes sobre el nevo, hiperplasia adrenal congénita, mosaicismo cromosómico, alteraciones dentales ⁽²⁾.

Antecedentes históricos

Esta alteración cutánea es conocida como nevo de Becker en alusión a la primera descripción hecha por *Samuel William Becker*, un médico Americano nacido en Indianápolis, USA, quién en 1948 describió a dos jóvenes del sexo masculino quienes adquirieron melanosis e Hipertrichosis con una distribución unilateral ⁽¹⁾.

Posteriormente otros autores hacen la descripción del nevo de Becker asociado a otras anomalías ^(3,4,5), posteriormente Happle y cols ⁽⁶⁾ proponen "*síndrome del nevo epidérmico pigmentado piloso*" en recientes publicaciones Ruiz-Maldonado y cols. proponen también a este como parte de los síndromes de nevos epidérmicos ⁽⁷⁾, debido al espectro de las anomalías asociadas.

Epidemiología

Aproximadamente existen 55 casos de reportes en la literatura en mujeres con síndrome de nevo de Becker, con una relación mujer vs hombre es de 1.5:1. Sin embargo en relación a la presentación de nevo de Becker, la distribución por sexo es igual para ambos géneros aunque algunos estudios demuestran un leve predominio por el sexo femenino 2:1 ^(7,8).

Etiopatogenia

La patogenia del nevo de Becker no se ha aclarado. Se cree que es un hamartoma organoide de tejidos de origen ectodérmico y mesodérmico.

Se ha planteado también un incremento segmentario en el número de receptores de andrógenos y un posible aumento de la sensibilidad a los andrógenos. Estas últimas características podrían justificar su aparición durante la pubertad o poco después y también sus manifestaciones clínicas e histológicas, que consisten en hirsutismo, acantosis, engrosamiento dérmico, acné e hipertrofia de las glándulas sebáceas. La estimulación androgénica también podría explicar el incremento del músculo liso presente en muchos pacientes con melanososis de Becker a nivel dérmico, la hiperpigmentación se debe a un incremento en el contenido de melanina en los queratinocitos epidérmicos.

Manifestaciones clínicas

La melanososis de Becker suele aparecer en la segunda o tercera década de la vida, aunque existen reportes de casos en la primera década, siendo la presentación congénita sumamente rara, con mayor frecuencia asociados a una intensa exposición solar. Las lesiones suelen ser unilaterales y afectan principalmente los hombros, región submamaria o espalda, aunque también se han descrito en frente, mejillas, párpados, cuello, abdomen, caderas, parte distal de piernas, nalgas. ^(5,6)

Normalmente es una lesión solitaria, pero se han descrito lesiones múltiples. La distribución suele ser lineal o zosteriforme. El tamaño de la lesión es variable,

desde 5cm o mayor de 20 cm. La pigmentación varía desde un tono pardo uniforme a un tono pardo oscuro, las lesiones están bien delimitadas pero tienen márgenes irregulares, el centro de la lesión puede mostrar un ligero engrosamiento con piel arrugada y gruesa. Posterior a la pigmentación suele aparecer pelo en la superficie de la macula, estos se vuelven más gruesos y oscuros con el tiempo. En algunos casos la pigmentación es sutil y sólo se puede observar al compararla con la piel del lado contrario. La hipertrichosis e hiperpigmentación pueden no solaparse por completo. En algunos casos las pápulas perifoliculares pueden ser un indicador de proliferación coexistente de los músculos erectores del vello. La macula suele ser asintomática aunque algunos pacientes perciben prurito. Posterior a su aparición la melanosis de Becker va aumentando de tamaño lentamente durante 1 o 2 años para después permanecer en un tamaño estable, el color puede en algunos casos perderse con el tiempo y persiste la hipertrichosis. ^(3,4,5,6)

La melanosis de Becker es benigna y no se han descrito casos asociados a malignidad. A diferencia de el Síndrome de nevo de Becker en donde se han encontrado además de las alteraciones músculo-esqueléticas otras alteraciones cutáneas como asociación con cáncer de piel (carcinoma basocelular) y compromiso sistémico. ^(5,6)

JUSTIFICACION

Debido a que existen pocos casos descritos en pacientes pediátricos en México y en el mundo, nace el interés por estudiar la melanosis de Becker y las asociaciones que puedan corresponder al Síndrome de Nevo de Becker, en los pacientes pediátricos del Instituto Nacional de Pediatría. Y esta sería la primera serie de pacientes pediátricos reportados en México.

PLANTEAMIENTO DEL PROBLEMA

¿El nevo de Becker es una dermatosis poco frecuente en niños? ¿Conocer con que frecuencia se presenta como síndrome de nevo de Becker y asociaciones? Así mismo conocer ¿Cuántos casos existen en pacientes pediátricos del Instituto Nacional de Pediatría?

OBJETIVOS

General

Conocer el número de casos de pacientes con diagnóstico de nevo de Becker y si existen asociaciones cutáneas, músculo-esqueléticas o sistémicas relacionadas con el nevo, que correspondan a síndrome de nevo de Becker.

Específicos

- a) Establecer la distribución por género y edad
- b) Determinar la frecuencia de melanosis de Becker y de sus asociaciones en los pacientes pediátricos del Instituto Nacional de Pediatría con edad comprendida entre 0 a 18 años
- c) Conocer edad de aparición de la macula y del pelo
- d) Conocer las asociaciones cutáneas, músculo-esqueléticas y sistémicas relacionadas con la melanosis de Becker.
- e) Determinar si existen otras asociaciones no descritas previamente en la literatura.

MATERIAL Y METODOS: Reporte de serie de casos

TAMAÑO DE LA MUESTRA: Expedientes de pacientes del Instituto Nacional de Pediatría con diagnóstico de nevo de Becker o síndrome de nevo de Becker de 1971 a 2006.

ANÁLISIS ESTADÍSTICO: Se realizará mediante medidas de tendencia central y mediante paquete estadístico.

CRITERIOS DE INCLUSIÓN:

- Pacientes de ambos géneros
- Edad 0 a 18 años
- Pacientes con diagnóstico clínico de nevo de Becker o síndrome de Nevo de Becker que se encuentren consignados en el archivo clínico del Servicio de Dermatología y del Instituto Nacional de Pediatría, México D.F.
- Contar con diagnóstico clínico o biopsia por el servicio de Dermatología consignado en el expediente.

CRITERIOS DE EXCLUSIÓN:

- Pacientes que no tengan diagnóstico de nevo de Becker consignado en el expediente por el servicio de Dermatología del Instituto Nacional de Pediatría
- Pacientes que se encuentren fuera del rango de edad de 0 -18 años
- Pacientes que no cuenten con expediente clínico en el Instituto Nacional de Pediatría

VARIABLES:

Variable independiente

Niños con diagnóstico clínico o por biopsia de nevo de Becker o síndrome de nevo de Becker

Variables dependientes

Cualitativas (mediante escalas ordinales)

- Variables universales (sexo y edad)
- Localización exacta del nevo
- Diámetro mayor en cm
- Edad en que apareció el pelo sobre la mancha
- Prurito
- Edad en meses en que los Padres notaron el nevo
- Antecedentes heredofamiliares de primera línea de Melanosis de Becker se tomará como dato positivo: cuando alguno de ellos refiera haber padecido o padecer de una macula y/o presencia de pelo en alguna parte del cuerpo
- Biopsia de piel
- Asociaciones músculo-esqueléticas
- Otras dermatosis asociadas
- Otra patología no asociada

TAMAÑO DE LA MUESTRA

El total de la muestra fue de 65 niños que contaban con diagnóstico de nevo de Becker, sin embargo solo se incluyeron 31 pacientes que cumplieron con todos los criterios de inclusión.

ASPECTOS ÉTICOS

Debido al tipo de estudio no se requiere de carta de consentimiento, para la realización de este estudio.

RESULTADOS Y DISCUSIÓN

En nuestro estudio el nevo de Becker se sospechó en 31 sujetos, de los cuales 21 eran del sexo masculino, aunque se confirmó Síndrome de Nevo de Becker solo en 5, 4 masculinos. La diferencia no es significativa. 1 de los sujetos confirmados, era originario del D. F., 3 de otros estados de la república. El resto no especificaba el origen. La edad puede verse en el cuadro N° 1 A, B y Grafica 1

Estos resultados concuerdan con lo reportado previamente por otros autores donde el sexo masculino es el que predomina en algunos estudios; en este estudio se encontró mayor prevalencia en el sexo masculino.

La distribución corporal del NB se limitó a: Mentón, Tronco posterior, Tronco Anterior izquierdo, Tronco Anterior derecho y Brazo izquierdo. En los Sx NB 4 en Tronco Anterior, 3 en Tronco Anterior derecho, 3 en Tronco Anterior izquierdo. 3 en Brazo izquierdo, 2 en Tronco Posterior derecho y 2 en Muslo Anterior Izquierdo. Las demás localizaciones en no NB fueron de 1 en cada región, a excepción del mentón. Con lo anterior observamos que predomina en tronco, esto concuerda con lo descrito en la literatura, pero la localización no reportada previamente es en mentón la cual fue un hallazgo en este estudio.

El 80% de los sujetos con Nevo de Becker (**NB**), presenta pelo en el nevo, en tanto que los Sx NB el 80% tenía pelo. Ninguno de ellos de los NB tuvo antecedente alérgico, pero los Sx NB el 30% lo mostró. Solo el 20% tuvo alteraciones neurológicas y de los Sx NB el 23% lo manifestó. Las alteraciones genéticas estuvieron presentes en el 20% de los NB y en los Sx NB en el 42%. Otras alteraciones dermatológicas las presentó el 40% de los sujetos con NB mientras que los Sx NB las manifestó en el 58%. Alteraciones ortopédicas aparecieron en el 20% de los NB y en el 12% de los Sx NB. En ninguno de los casos la diferencia fue estadísticamente significativa. Sin embargo podemos corroborar que las alteraciones musculoesqueléticas asociadas se presentan en menor porcentaje en los Sx NB debido a que el número encontrado de Sx es bajo,

pero es una cifra considerable, si tomamos en cuenta que todos los pacientes presentaban alguna manifestación de este tipo para poder considerarse Sx de NB. Dos de los sujetos con NB (40%) tuvieron una segunda localización, que fue 1 en hombro derecho y otra en hombro izquierdo. Los Sx NB tuvieron segunda localización en 7 (30%). Una tercera localización la tuvieron 3 Sx NB (9%).

CONCLUSIONES

El nevo de Becker es una patología poco frecuente en pacientes pediátricos y podemos observar que de los 31 casos reportados solo 5 pacientes presentaron asociaciones músculo-esqueléticas, por lo que podemos corroborar el Síndrome de Nevo de Becker, del cual poco se conoce ya que existen hasta el momento pocas revisiones con respecto a este tema, en México solo Ruiz-Maldonado y cols. se ha interesado en publicar la importancia acerca de este nevo sobre todo cuando se trata del Síndrome de Nevo de Becker. Hasta el momento existen pocos reportes debido a su baja frecuencia y prevalencia en la población pediátrica.

En nuestro estudio se incluyeron 31 pacientes con diagnóstico clínico de Nevo de Becker, de los cuales solo 5 (16.1%) presentaron asociaciones músculo-esqueléticas, 4 hombres y una mujer. La edad promedio de presentación del nevo de Becker fue de 14.2 años, el paciente más pequeño tenía 1.5 años de edad y el de mayor edad tenía 18 años. La edad de aparición del nevo tanto para el síndrome como para el nevo de Becker fue entre los 13 a 15 años, fue mas frecuente en el genero masculino en 67.7% (21) con respecto al genero femenino 32.3% (10), Lo cual es contrario a lo reportado por algunos autores en la literatura donde las mujeres tienen predominio con respecto a los hombres, en ambas patologías.

La localización mas frecuente fue en el tronco en un 74.1%, lo cual concuerda con lo reportado en la literatura, afectando de igual forma tórax anterior como posterior y la mayoría de los pacientes presento mas de un segmento afectado. Siendo la localización mas rara el mentón en un paciente.

En este estudio fue posible corroborar que el nevo de Becker predomina en el género masculino la edad de mayor presentación es la pubertad, probablemente

asociado a los cambios prepuberales. Fue posible corroborar la presencia de Síndrome de Nevo de Becker el 16.1% este porcentaje no es estadísticamente significativo; sin embargo considerando que la enfermedad es rara y que en 35 años solo se corroboraron 31 casos, es una cifra que podemos considerar relevante, debido a la poca importancia y pocos estudios que existen, Muy pobre es la casuística y casos estudiados en un tercer nivel de atención.

La existencia de otras alteraciones de origen musculoesqueléticas como de origen neurológico se corroboraron en el presente estudio confirmándose la existencia de Síndrome de Nevo de Becker en 5 casos.

Partiendo de esto concluimos que posterior a este estudio, se podrían definir lineamientos y abordaje de estudio para los pacientes que son diagnosticados en el lugar de primer contacto donde deberá realizarse un abordaje y estudio completo a los pacientes con diagnóstico de Nevo de Becker ya que es el Dermatólogo-Pediatra el que esta capacitado para poder estudiar completamente a un paciente con este diagnóstico y es muy posible que debido a que la enfermedad no se ha diagnosticado adecuadamente por el Pediatra no se de un seguimiento adecuado y se estudie completamente a los pacientes.

ANEXO I. CUADROS Y GRAFICAS

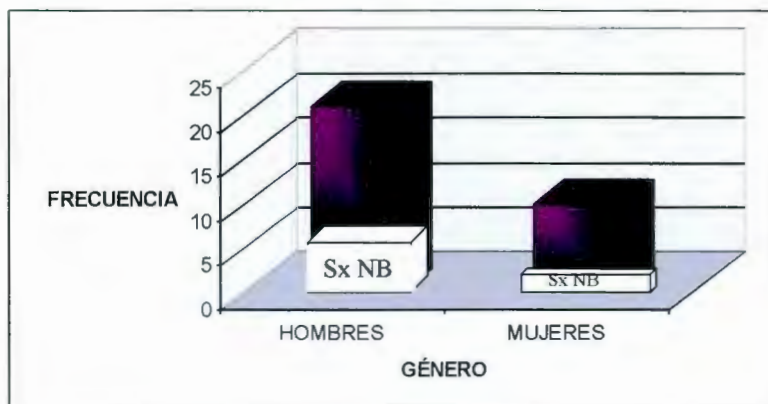
Cuadro N° 1 A Y 1 B Edad de los pacientes con Nevo de Becker en el Momento del diagnóstico

Edad de los Sujetos					
	NB meses±D.E.	Sx NB meses±D.E.	p	I de C 95%	
Edad de Paciente al Dx Médico	184.6±22.6	159.4±44.3	0.086	-54.4	4.2
Edad de Paciente al Dx de Papás	59.4±91.4	74±73.5	0.75	-96.5	125.7

D. E. = Desviación Estándar; Dx=Diagnóstico; I de C= Intervalo de Confianza

	EDAD EN MESES	EN AÑOS
EDAD MINIMA CON NEVO	18	1,5
EDAD MAXIMA CON NEVO	221	18,4
EDAD MEDIA	163,5	13,6
DESV ESTANDAR DE EDADES	42,4	3,5
MEDIANA	170	14,2
MODA	164	13,7
INTERVALO DE EDAD EN MESES	FRECUENCIA	
0-60	1	
61-120	4	
121-180	15	
181-240	11	

Grafica 1. Frecuencia por género, en pacientes con Nevo de Becker



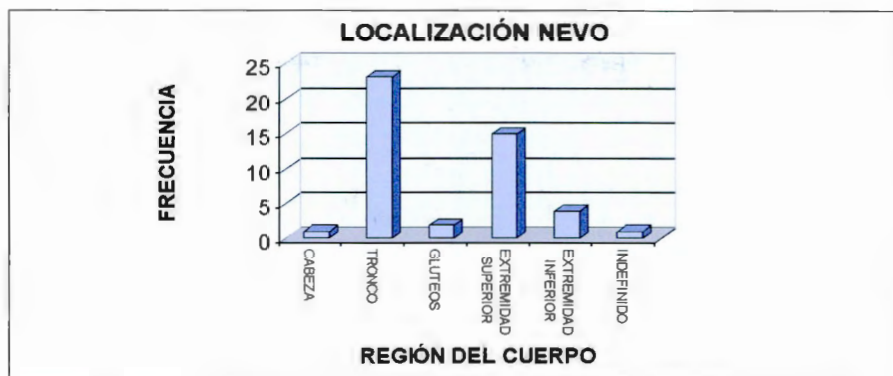
NB	
HOMBRES	17
MUJERES	9

Sx NB	
HOMBRES	4
MUJERES	1

Cuadro N° 2 Localización topografica del Nevo de Becker

CABEZA	1	3.2%
TRONCO	23	74.1%
GLUTEOS	2	6.4%
EXTREMIDAD SUPERIOR	15	48.3%
EXTREMIDAD INFERIOR	4	12.9%
INDEFINIDO	1	3.2%

Grafica 2. Localización topográfica del Nevo de Becker



Cuadro N° 3 Pacientes con Nevo de Becker y asociación Músculo-esquelética

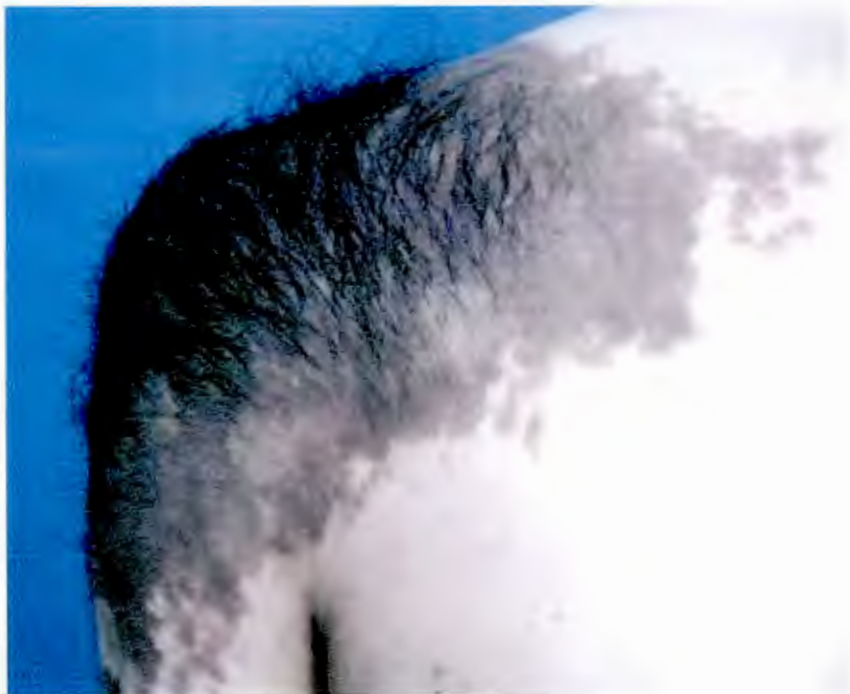No	Genero		Asociación
	F=0	M=1	
1	1		Hipoplasia de glándula mamaria ipsilateral
1	1		Agenesia de musculos (hipoplasia de supraespinoso e infraespinoso escapular der) y escoliosis dorsal izquierda
1	1		Escoliosis dorsal hacia la der, ipsilateral al nevo) y desnivel del hombro y escapula ipsilateral a nevo
1	1		Escoliosis dorsal derecha a nivel de T8
1	0		Hipoplasia de glándula mamaria ipsilateral derecha

Cuadro N° 4 Pacientes con Nevo de Becker y otras asociaciones

Rinitis alérgica, sinusitis aguda, RGE, piel plano, hiperquinesia, CC.
/
Tumor testicular, carcinoma embrionario+ acné inflamatorio
Dolor abdominal crónico intermitente y asma
Uropatía obstructiva, displasia renal total (atresia pieloureteral)+acné juvenil
/
*Síndrome de Osgood Schlatter rodilla izq y molusco contagioso
Quistes de ovario der, fibroadenoma mama der, CC mioclonías generalizadas
Pie equino varo der, microstomía hemifacial der, braquidactilia bilat 3 y 4 dedo con costricción distal recuerda bandas amnióticas, sindactilia cutánea entre 4 y 5 dedo y entre 1 y 2 clinodactilia bilat del 5to dedo de pies, hipoplasia de falanges distales dedos de manos, nevos hipocrómicos en ext inf der.
Criptorquidia izq, restraso des psicomotor leve, macrocefalia familiar (Sd de Cole Hughes), nevo hipercrómico en cara int de muslo der y región supraescapular der.
Asma bronquial, pitiriasis alba
Tumor de ovario izq benigno, microadenoma hipofisario con hiperprolactinemia, pseudoacantosis nigricans, verrugas vulgares
*Sx de Klinefelter (hipogonadismo hipogonadotrópico, 47 XXY) mastectomía y CC
*Artritis reumatoide juvenil nevo sebáceo en región frontal,
Pb enfermedad de Fabry, lipodosis renal X+acné juvenil
Epilepsia parcial compleja
Dermatitis atópica, asma, queratosis pilar
Peristencia de conducto arterioso
Prognatismo mandibular
Purpura Trombocitopenica idiopática
Asma bronquial, pitiriasis alba, rinitis, dermatitis atópica
Dolor abdominal crónico intermitente y estigmas de atopia
Parálisis facial periférica, hiperhidrosis palmar
/
Vitiligo disseminado, alopecia areata, nevo hipopigmentado en región cervical+acné juvenil
DM tipo I, cetoacidosis, Bocio, Queratosis pilar y Pitiriasis Alba
Poliarteritis nodosa
Migraña y cefalea vascular
DM tipo I, Obesidad, Acantosis nigricans, dermatitis atópica
Hipermenorrea con metrorragia + Queratosis pilar
Pb acidosis tubular renal y alergia a las proteínas de la leche de vaca

* Pacientes con síndrome de nevo de Becker

ANEXO II. FIGURAS DE NEVO DE BECKER



BIBLIOGRAFIA

1. Becker SW. Concurrent melanosis and Hipertrichosis in distribution of nevus unius unilateralis. Arch Dermatol Syph. 1949;60:155-160
2. Becker SW, Reuter MJ. A familial pigmentary anomaly. Arch Dermatol. 1939;40: 987-998
3. Glinik SE, Alper JA, Bogaars H, Brown JA. Becker's melanosis: associated abnormalities. J Am Acad Dermatol. 1983;9:509-514
4. Glinik SE, Alper JA. Sprectrum of Becker's melanosis changes is greater than believed. Arch Dermatol. 1986;122:375
5. Mascarò JM, Galy de Mascarò G, Pinol AJ. Historia natural del nevus de Becker. Med Cut Ibero Latinoamer. 1970;4:437-45
6. Happle R, Epidermal nevus syndromes. Semin Dermat. 1995 ;14 :111-121
7. Vidaurri de la Cruz H, Tamayo L, Durán-McKinster C, Orozco L, Ruiz-Maldonado R. Epidermal Nevus Síndromes: Clinical Findings in 35 patients. Pediatric Dermatol 2004;21:432-39
8. Bologna JL, Jorizzo JL, Rapini RP. Dermatology. 2004;2:1759-60
9. Copeman PWJ, Jones EW. Pigmented hairy epidermal nevus (Becker). Arch Dermatol.1965;92:249-251.
10. Crone AM, James MP. Giant Becker's nevus with ipsilateral areolar hypoplasia and limb asymmetry. Clin Exp Dermatol. 1997;22:240-241.
11. Danarti R, Koning A, Salhi A, Bittar M, Happle R. Becker's nevus revisited. J Am Acad Dermatol. 2004; 51: 965-969.
12. Domjan K, Torok L. Becker-nevus syndrome. Borgyogy Venereol. 1999;75: 3-5
13. Downs AM, Mehta R, Lear JT, Peachey RD. Acne in Becker's naevus: an androgen-mediated link? Clin Exp Dermatol. 1954;23:191-192
14. Formigón M, Alsina MM, Mascarò JM, Rivera F. Becker's nevus and ipsilateral breast hypoplasia: androngen-receptor study in two patients. Arch Dermatol. 1992;128:992-993

15. Haneke E. The dermal component in melanosis naeviformis Becker. *J Cutan Pathol.* 1979;6:53-58
16. Happle R. Mosaicism in human skin. Understanding the patterns and mechanisms. *Arch Dermatol.* 1993;129:1460-1470
17. Happle R, Koopman RJJ. Becker nevus syndrome. *Am J Med Genet.* 1997; 68:357-361
18. Lambert JR, Willems P, Abs R, Van Roy B. Becker's nevus associated with chromosomal mosaicism and congenital adrenal hyperplasia. *J Am Acad Dermatol.* 1994; 30:655-57
19. Maessen-Visch MB, Hulsmans RFHJ, Hulsmans FJH, Neumann HAM. Melanosis naeviformis of Becker and scoliosis: a coincidence? *Acta Derm Venereol.* 1997;77:135-36
20. Moore JA, Schosser RH. Becker's hypomelanosis and hypoplasia of the breast and pectoral major muscle. *Pediatric Dermatol.* 1985; 3: 34-7
21. Nirdé P, Dereure O, Belon C, Lumbroso S, Guilhou JJ, Sultan C. The association of Becker nevus with hypersensitivity to androgens. *Arch Dermatol.* 1999;135:212-14
22. Burgreen BL, Ackerman AB. Acneiform lesions in Becker's nevus. *Cutis.* 1978;21:617-19
23. Sugarman JL. Epidermal nevus syndromes. *Semin Cut Med Surg.* 2004;23:145-157
24. Szyliet JA, Grossman ME, Luyando V, Olarte MR, Nagler H. Becker's nevus and an accessory scrotum: a unique occurrence. *J Am Acad Dermatol.* 1986;14: 905-907
25. Vujevich JJ, Mancini AJ. The epidermal nevus syndromes: multisystem disorders. *J Am Acad Dermatol.* 2004;50:957-61
26. Wagner RF Jr, Grande DJ, Bhawan J, Hellerstein MK, Longrope C. Unilateral dermatomal superficial telangiectasia overlapping Becker's melanosis. *Int J Dermatol.* 1989;28:595-96
27. Cohen PR. Becker's nevus. *Am Fam Practice.* 1998;37:221
28. Person JR, Longrope C. Becker's nevus: an androgen-mediated hyperplasia with increased androgen receptors. *J Am Acad Dermatol.* 1984;10:235

29. Lambert JR, Willems P, Abs R, Van Roy B. Becker's nevus associated with chromosomal mosaicism and congenital adrenal hyperplasia. *J Am Acad Dermatol.* 1994;30:655-57
30. Lucky AW, Saruk M, Lerner AB. Becker's nevus associated with limb asymmetry. *Arch Dermatol.* 1981;117:243
31. Jain HC, Fisher BK. Familial Becker's nevus. *Int J Dermatol.* 1989;28:263-64
32. Tymen R, Forestier JF, Boutet B, Colomb D. Naevus tardif de Becker. A propos d' une série de 100 observations. *Ann Dermatol Vénérelo.* 1981;108:41-6
33. van Gerven HJL, Koopman RJJ, Steijlen PM, Happle R. Becker's naevus with localized lipoatrophy and ipsilateral breast hypoplasia. *Br J Dermatol.* 1989;129:213

ANEXO III. HOJA DE RECOLECCIÓN DE DATOS

Nevo de Becker y sus asociaciones reporte de 30 casos en el Instituto Nacional de
Pediatría, Servicio de Dermatología.

No. de Paciente (____)

I. DATOS GENERALES

No. de Expediente _____

Nombre _____

No. de Teléfono _____

1. (____) Edad en meses Fecha de Nac. _____ Fecha Dx
Derma _____

2. (____) Sexo 0= Masculino 1= Femenino

II. CARACTERÍSTICAS DEL NEVO

3. (____) Localización
0= Cabeza 1= Cuello
2= Tronco _____ cara anterior _____ cara posterior
3= Extremidades Cual _____
4= Otra Cual _____

4. (____) Diámetro mayor del nevo en cm al momento del diagnóstico
0 = No 1 = Si

5. (____) Presencia de pelo 0 = No 1 = Si

6. (____) Edad en meses en la que apareció el pelo sobre la mancha
0 = No esta registrado 1 = Si _____

7. (____) Prurito 0 = No 1 = Si

8. (____) Edad en meses en el momento del diagnóstico (por los padres)
0 = No 1 = Si a que edad _____

9. (____) Edad en meses en el momento del diagnóstico (por dermatología)

10. (____) Tiempo de evolución referido por los padres en meses
0 = No 1 = Si

11. (____) Antecedentes familiares de Nevo de Becker
0 = No 1 = Si Quien _____

12. (____) Biopsia de piel 0 = No 1 = Si

13. (____) Fecha de Biopsia (día, mes, año)*

14. () Reporte de Biopsia y Diagnóstico

15. () Control iconográfico 0 = No 1 = Si

16. () Tratamiento 0 = No 1 = Si

Cual _____

III. ASOCIACIONES SISTEMA MUSCULOESQUELÉTICO

17. () Asociación a alteraciones músculo esqueléticas

0 = No

1= Hipoplasia de glándula mamaria ipsilateral

2= Hipoplasia de glándula mamaria contralateral

3 = Hipoplasia de pezón ipsilateral

4= Hipoplasia de pezón contralateral

5 = Hipoplasia de areola ipsilateral

6 = Hipoplasia de areola contralateral

7 = Hipoplasia de extremidad superior

Cual

8 = Hipoplasia de extremidad inferior

Cual

9 = Agenesia de músculos Cuales

10 = Agenesia de arcos costales

Cuales _____

11 = Disrafismo espinal _____ Localización

12 = Escoliosis Localización _____

13 = Pectus carinatum

14 = Pectus excavatum

15 = Hemihipertrofia de extremidad superior

Cual

16 = Hemihipertrofia de extremidad inferior

Cual

17 = Otras Cuales

OTRAS ASOCIACIONES

18. () Otras asociaciones

0=No

1=Lesiones acneiformes sobre el nevo

2=Lesiones acneiformes en otros sitios

Cual

3= Hamartoma de músculo liso

4= Otros Hamartomas Cuales

5= Cáncer de piel Cual

6= Hiperplasia suprarrenal congénita

7= Otras Cuales

19. () Estudios de gabinete complementarios

0 = No

1 = Si Cual

IV. OTRA PATOLOGÍA NO ASOCIADA

20. () Otras patología no asociada con el Nevo de Becker

0 = No

1 = Si Cual(es)
