

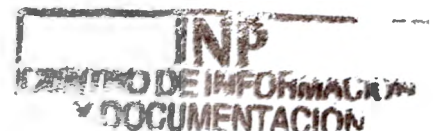**UNIVERSIDAD NACIONAL AUTONOMA DE MÉXICO**

**FACULTAD DE MEDICINA**

**DIVISIÓN DE ESTUDIOS DE POSTGRADOS E  
INVESTIGACIÓN**

**SECRETARIA DE SALUD**

**INSTITUTO NACIONAL DE PEDIATRIA**



**CURSO AVANZADO EN ORTOPEDIA PEDIATRICA**

**TRATAMIENTO QUIRÚRGICO DE LA DISPLASIA DEL DESARROLLO DE LA  
CADERA EN EL INSTITUTO NACIONAL DE PEDIATRIA  
(REVISIÓN DE 10 AÑOS)**

**PRESENTA**

**DRA. MARIA DEL PILAR RUIZ VILLAMARIN**

**PARA OBTENER EL DIPLOMA DE ORTOPEDIA PEDIATRICA**

DR LUIS HESHIKI NAKANDAKARI

JEFE DEL DEPARTAMENTO DE PRE Y POSGRADO

---

DR AGUSTÍN ISUNZA RAMÍREZ

PROFESOR TITULAR DEL CURSO AVANZADO DE ORTOPEDIA PEDIATRICA.



---

DR ARTURO LIZALDE YÁNEZ

MEDICO JEFE DEL DEPARTAMENTO DE ORTOPEDIA PEDIATRICA



---

DR. JORGE TRONCO AGUILAR

MEDICO ADSCRITO AL SERVICIO DE ORTOPEDIA PEDIATRICA Y ASESOR.



---

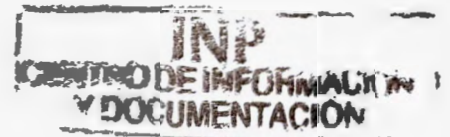
## **AGRADECIMIENTO**

**A Dios por su respaldo y misericordia para conmigo, por el amor de mis padres y por ese hijo tan maravilloso que me dio.**

**Por permitirme luchar por alcanzar mis metas a pesar de tantas cosas que se sacrificaron en el camino**

**A mis profesores por su paciencia y apoyo, por aquellos que llegaron a creer en mi, por lo bueno que dejaron y por lo que me pudieron enseñar.**

## INDICE



INTRODUCCION	5
RESUMEN	6
MATERIAL Y METODOS	7
RESULTADO	8
CONCLUSIONES	9
TABLA 1	10
TABLA 2	11
GRAFICA 1 Y 2	12
FOTOGRAFIAS 1 Y 2	13
CASO CLINICO	14
BIBLIOGRAFÍA	16

TRATAMIENTO QUIRÚRGICO DE LA DISPLASIA DEL DESARROLLO DE LA CADERA  
EN EL INSTITUTO NACIONAL DE PEDIATRIA  
(REVISIÓN DE 10 AÑOS)

**Introducción:**

El manejo de la Displasia del Desarrollo de la Cadera varia, dependiendo de la experiencia del cirujano ortopedista o basado en las diferentes escuelas. Su importancia radica en que esta patología contiene aspectos no bien determinados de tipo hereditario y postural.

Su diagnostico frecuentemente es tardío y el 83% de los pacientes acude para su tratamiento iniciada la marcha

Es necesario insistir en que en nuestro país esta entidad sigue siendo un problema de salud publica, por eso consideramos importante transmitir la experiencia en la técnica quirúrgica para el manejo de esta patología que se ha adquirido a lo largo del tiempo en nuestra institución.

**Resumen:**

La DDC es una entidad en ortopedia que sigue teniendo aspectos diferentes de manejo, a veces de acuerdo a la experiencia del cirujano ortopedista o basado en las diferentes escuelas. Se trasmite la experiencia adquirida en el tratamiento de esta patología en nuestra institución evaluando los resultados en los últimos 10 años.

Estudio retrospectivo, observacional, clínico quirúrgico. Pacientes con padecimiento típico de cadera manejados desde un inicio en nuestro hospital, que requirieron tratamiento en grupos de edad de 0 meses a 5 años.

Se revisaron 170 casos, con una relación de 10:1 femenino, con prevalencia de la cadera izquierda, 138 reducciones abiertas y 32 reducciones cerradas, se aplicó tracción a 66 caderas, se realizaron 14 OVDR, se presentaron 6 reluxaciones y se realizó 1 osteotomía iliaca tipo Salter. Se indicó en los pacientes el uso de férula de Ponseti por un periodo de 8 meses a un año.

Los resultados se evaluaron de acuerdo a los criterios clínicos de McKay y radiológicos de Severin concluyendo que fueron de un 88% de efectividad.

Palabras clave: Displasia del desarrollo de la cadera, DDC. Osteotomía varo desrotadora OVDR

**Material y Métodos:**

Se estudiaron 170 pacientes con padecimiento típico de DDC, 155 femeninos y 15 masculinos, 95 caderas del lado izquierdo, 40 derechas y 35 bilaterales, con un seguimiento por mas de 5 años, sin manejo previo, que requirieron de tratamiento quirúrgico, en grupos de edad comprendido desde el nacimiento hasta los 5 años, se observo datos radiológicos de epifisitis en la mayoría de los pacientes previo al tratamiento. 66 pacientes se les aplicó tracción esquelética por un periodo de aproximadamente 2 semanas, previa miotomía de los músculos aductores y tenotomía del músculo psoas, se realizaron 32 reducciones cerradas y 138 reducciones abiertas, con la siguiente técnica quirúrgica: Incisión longitudinal en cara anterior de muslo que va desde la espina iliaca anterosuperior al borde superior de la ingle, disección por planos, localizando el sartorio y el tabique del recto anterior y la fascia lata refiriéndose estos hacia medial y lateral respectivamente, se realiza limpieza de la cápsula articular despegamiento de la misma del iliaco, con incisión en T de la cápsula, seccionando el istmo del reloj de arena, reseccion del ligamento redondo, limpieza del pulvinar y corte del ligamento transverso, cortes radiados del labrum y reducción gentil manteniéndose en la posición más estable sin realizar capsulorrafia y cierre por planos. En el postoperatorio se colocaron inmovilizaciones con yeso por 4 meses en posición de lorenz II a 144 pacientes o posición humana a 26 pacientes.

Se realizaron controles radiográficos a las 4, 8 y 12 semanas de postoperados realizando un cambio de posición del yeso a Batchellot a las 8 semanas en promedio. Se indico el uso de férula de Ponseti durante 8 a 12 meses.

Se compararon las variables entre los grupos mediante X<sup>2</sup> considerando un valor estadísticamente significativo de  $p < 0.05$ .

## Resultados

Se presentaron 6 reluxaciones las cuales requirieron de cirugía de revisión, fueron practicadas 14 osteotomías varo desrotadoras intertrocanterica de fémur en caderas que contaban con un buen centraje radiológico en abducción y rotación interna.

Solo a un paciente se sometió a una osteotomía iliaca tipo Salter por displasia acetabular persistente.

Se evaluaron los resultados mediante los criterios clínicos de McKay (tabla 1) con :

Excelente	117 pacientes (68,85%)
Buena	47 pacientes (27.65%)
Regular	6 pacientes (3.5%)
Malo	0 pacientes (0%)

La evaluación de los rayos X basada en los criterios de Severin (tabla 2), los resultados que se observaron fueron:

Tipo IA	130 pacientes (76.47%)
Tipo IB	19 pacientes (11.18%)
Tipo IIA	6 pacientes (3.5%) ,
Tipos IIB	8 pacientes (4.7%)
Tipo III	1 pacientes (0,5)
Tipo VI	6 pacientes (3.5%).



## **Conclusiones**

Lo observado durante este estudio de revisión en cuanto a sexo y lado afectado son similares a las reportadas en la literatura mundial. Las diferencias importantes en cuanto a nuestra técnica de tratamiento consisten en que realizamos en un primer tiempo miotomía y tenotomía con colocación de tracción esquelética en aquellas caderas luxadas en un estadio -1 de Gage y Winter antes de realizar la reducción abierta, utilizando una técnica consistente en una incisión de longitud mínima (económica) sin requerir aplicar en ningún caso un clavo de contención sin la plastia de la cápsula articular.

Dichos cambios no repercuten en los resultados finales, ya confirmados con los obtenidos en las evaluaciones clínicas y radiológicas de McKey y Severin respectivamente y que comparados con otros estudios realizados a lo largo del tiempo en México y el extranjero con técnicas ya conocidas en nuestra serie de casos se reportan mejores resultados. A pesar de que en 56 de nuestros casos la edad de inicio de tratamiento fue de más de 24 meses. Además de que solo en un paciente se requirió realizar osteotomía iliaca (tipo Salter)

Consideramos por lo tanto que la muestra de 170 pacientes manejados en nuestro estudio y los resultados obtenidos son importantes para ser tomados en cuenta como parámetro de tratamiento de esta patología.


**Tabla 1. Criterios de evaluación clínica de McKay**

Grado	Criterio
Excelente	Estable, sin dolor, no-claudicación, Trendelenburg negativo, buena movilidad.
Buena	Cadera estable, sin dolor, discreta claudicación y disminución de los rangos de movilidad.
Regular	Cadera estable, no dolorosa, Trendelenburg positivo, disminución de los rangos de movilidad (en combinación o solos)
Mala	Cadera dolorosa, inestable y Trendelenburg positivo

**Tabla 2. Criterios radiográficos de Severin.**


<b>Clase</b>	<b>Apariencia de la cadera</b>	<b>Angulo CE 6 – 13 años.</b>
IA	Cabeza femoral esférica	> 20°
IB	Cabeza femoral esférica	15-19°
IIA	Alteraciones mínimas en cabeza, cuello o acetábulo.	>20°
IIB	Alteraciones mínimas en cabeza, cuello o acetábulo.	15-19°
III	Displasia acetabular	< 15°
IVA	Subluxación	0+
IVB	Subluxación	Negativo
V	Neoacetabulo	Negativo
VI	Luxación completa	Negativo

GRAFICA 1



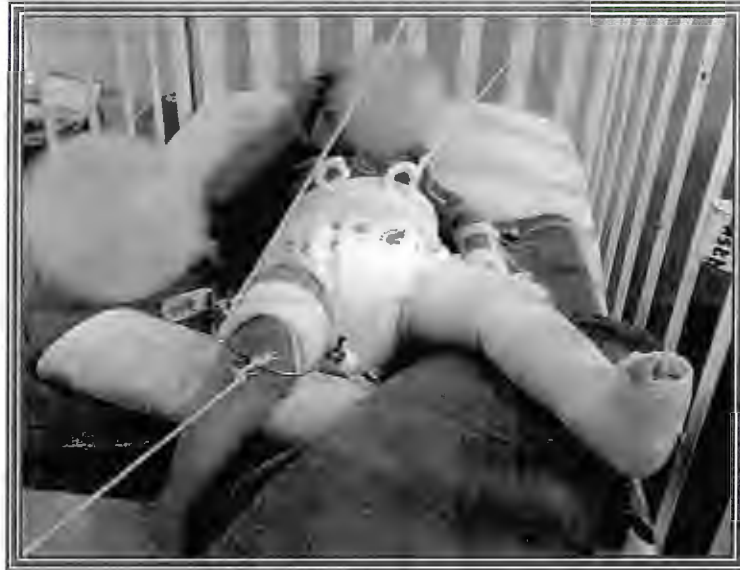Porcentaje por genero relación 10:1

GRAFICA 2

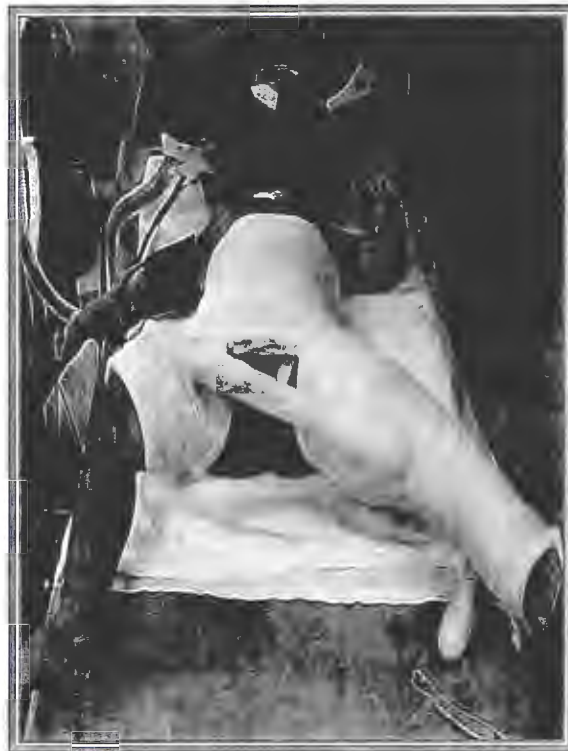

■ izquierdo    ■ derecho    ■ bilateral

Porcentaje lado afectado

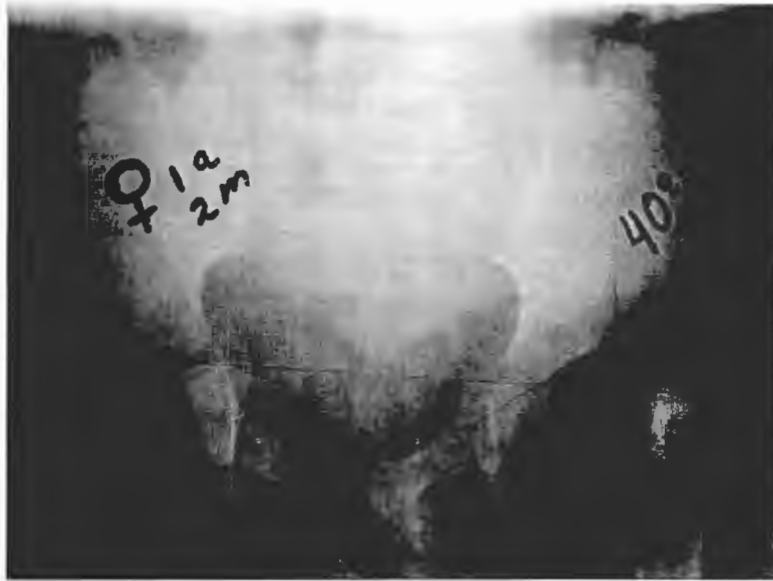

FOTOGRAFIA 1 Después de la tenotomía de aductores de la cadera, tracción esquelética hasta lograr el descenso de la misma.

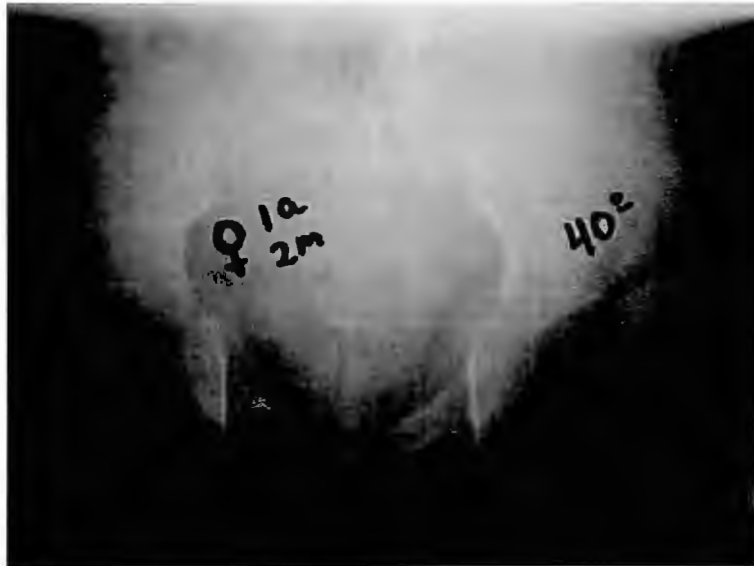

FOTOGRAFIA 2 Posición de Lorenz II para mantener la reducción de la cadera operada

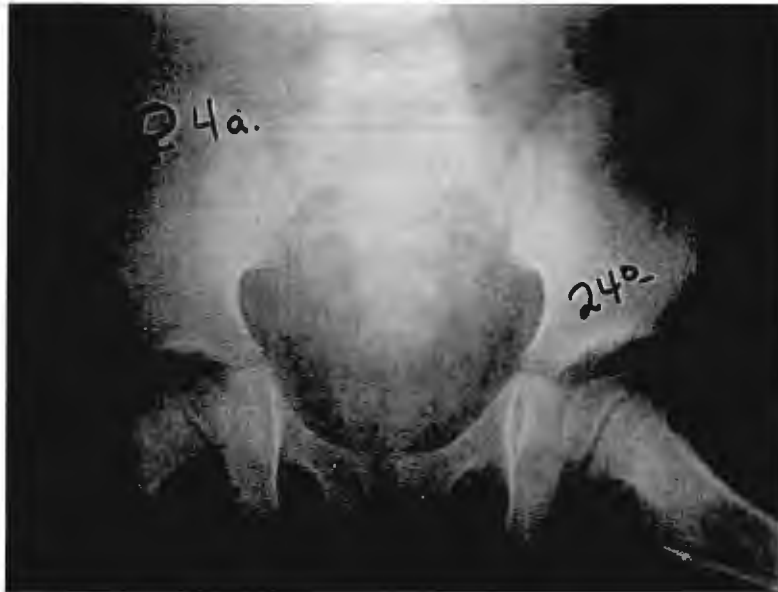## CASO CLINICO



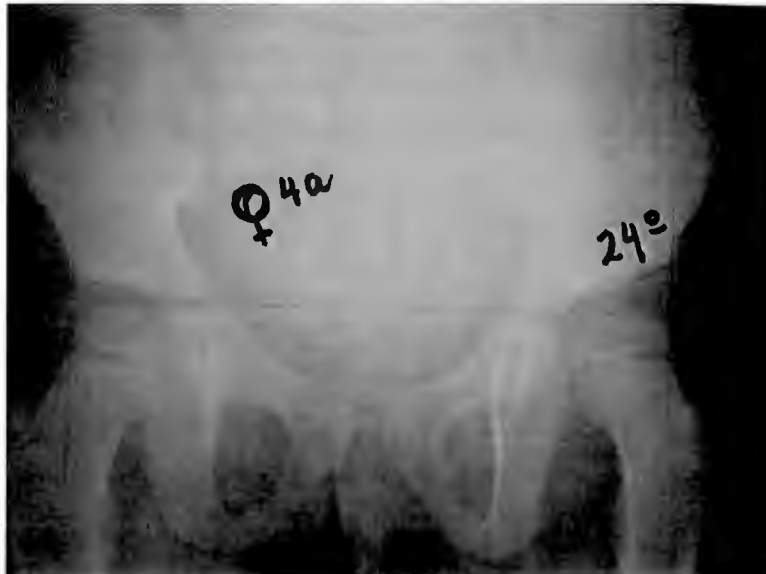
FOTOGRAFIA 3 Femenino de 14 meses de edad, con la cadera izquierda luxada y displasia del acetábulo



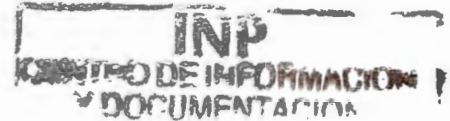FOTOGRAFIA 4 Caderas en rotación medial y abducción máxima



FOTOGRAFIA 5 Control radiológico 3 años después de operada.



FOTOGRAFIA 6 AP de Pelvis en posición neutra con un índice acetabular normal.



## BIBLIOGRAFIA

1. - Campbell: Cirugía Ortopédica. 9ª. Edición. San José Buenos Aires. Panamericana. 1998. vol 2. pag. 2673-2677.
- 2.- Dhar Sunil. Early open reduction for congenital dislocation of the hip. The Journal of Bone and Joint Surgery. 1990 Vol. 72-B Nº 2 March. Pag. 175-180.
- 3.- Lewis. Treatment of congenital dislocation of the children between the ages of one and three years. The Journal of bone and Joint Surgery. 1996 Vol. 68a Nº 6 July.
- 4.- Lovell. Winter Ortopedia Pediátrica. 4ª edición Buenos Aires. Panamericana. 1998. pag 705 – 729.
- 5.- Aronso D. and Cols. Developmental Dysplasia of the hip. . Pediatrics 1994; 94(2): 201-208.
- 6.- Nakata K. and cols. Dome (Modified Chiari) pelvic osteotomy. Clin Ortho and Rel Res 2001; 389:102-112.
- 7.- Tachadjian SS. Ortopedia Pediátrica. 2ª Edición en español. Interamericana. 1994. Tomo 1. pag
- 8.- Coleman SS. Developmental dislocation of the hip. Evolutionary Changes in diagnosis and treatment. . Journal Pediatr orthop 1994; 14: 1-2.
- 9.- López S. FH. Displasia del desarrollo de la cadera, DDC (antes luxación congénita de la cadera ). Rev Mex. Purier Ped 1997;5(21):125-129.
- 10.- Homer CJ et al. Clinical practice guideline: early detection of developmental dysplasia of the hip.. Pediatrics 2000;105(4).
- 11.- Virale, MG, Skaggs DLJ. Developmental dysplasia of the hip from six months to four of age. Am A card Orthop Surg 2000;8(4); 232-242
- 12.- Hartfilakidis G., Karachalios T., Stamos KC. Epidemiology, demographics and natural history of congenital hip disease in adults. Orthopedics 2000;23(8):823-827.



14.- Fixsen JA, Li PL. The treatment of subluxation of the hip in children over the age of four years. J Bone Joint Surg Br 1998;80(5):757-761

15.- Morcuende JA, Meyer MD, Dolan LA, Weinstein SL. Long-term outcome after open reduction through an anteromedial approach for congenital dislocation of the hip. J Bone Joint Surg Am 1997;79(6):810-817.

16.-, Hefti F Open reduction technique. Orthop 1997;26(1):67-74

17.- Churgay CA, Caruthers BS. Diagnosis and treatment of congenital dislocations of the hip. Am Fam Physician 1992;45:1217-1228.

18.- Akifusa Wada, MD, PhD, Toshio Fujii, MD, Kazuyuki Takamura, MD. Pemberton Osteotomy for Developmental Dysplasia of the Hip in Older Children. Journal of Pediatric Orthopedics 2003;23:508-513.

