



UNIVERSIDAD NACIONAL AUTONOMA DE MEXICO

FACULTAD DE MEDICINA

DIVISION DE ESTUDIOS DE POSGRADO E INVESTIGACION

**SECRETARIA DE SALUD
INSTITUTO NACIONAL DE PEDIATRIA**

**"HALLAZGOS ELECTROENCEFALOGRAFICOS EN EL SINCOPE
NEUROCARDIOGENICO"**

TESIS

Que para obtener el titulo de
Cardiología pediátrica

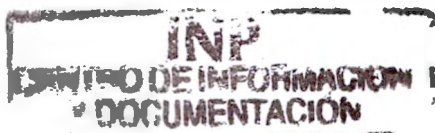P R E S E N T A

**Francisco Paúl Gutiérrez Guerrero
Residente de Cardiología Pediátrica**

TUTORES DE TESIS


**DRA MARIA AURORA GARCIA BRISEÑO
DR. ALFREDO BOBADILLA AGUIRRE
M en C. DR. IGNACIO MORA MAGAÑAGAÑA**


MEXICO, DF.





2009


**"HALLAZGOS ELECTROENCEFALOGRAFICOS EN EL SINCOPE
NEUROCARDIOGENICO"**



DR. José N. Reynés Manzur
DIRECTOR DE ENSEÑANZA


Dra. Mirella Vázquez Rivera
JEFE DEL DEPARTAMENTO DE PRE Y POSTGRADO


Dr. Héctor Oshaya Martínez
PROFESOR TITULAR DEL CURSO DE CARDIOLOGIA PEDIATRICA

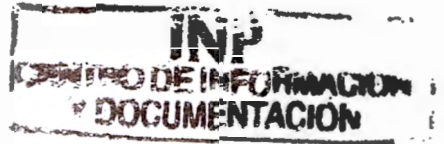
Dr. Alfredo Bolañilla Aguirre
MEDICO ADSCRITO AL DEPARTAMENTO DE CARDIOLOGIA
TUTOR DE TESIS


Dra. María Aurora García Briseño
JEFE DEL DEPARTAMENTO DE NEUROFISIOLOGIA
CO TUTOR DE TESIS


Maestría en Ciencias Dr. Ignacio Mora Magaña
JEFE DEL DEPARTAMENTO DE METODOLOGIA DE LA
INVESTIGACION
ASESOR METODOLOGICO



INDICE



AGRADECIMIENTOS.....4

RESUMEN.....6

ANTECEDENTES.....10

MATERIAL Y METODOS.....15

RESULTADOS.....18

DISCUSION.....22

CONCLUSION.....27

REFERENCIAS BIBLIOGRAFICAS.....29

ANEXOS.....34

AGRADECIMIENTOS

Mi agradecimiento al Instituto Nacional de Pediatría en, particular al servicio de cardiología de los que he aprendido más sobre la vida, calidad y calidez humana.

Al Dr. Héctor Osnaya Martínez, jefe del departamento de cardiología por haberme guiado en los momentos más difíciles de mi enseñanza por el Instituto, gracias.

A los Dres. Alfredo Bobadilla Aguirre y Maria Aurora García Briseño por el apoyo y tiempo otorgado para realizar el presente trabajo, me llevo de ustedes el profesionalismo con el que enfrentan su labor cotidiana.

A los Dres. Laura Camacho, Fabiola Pérez, Martín Garrido, José de Jesús Bobadilla, Jesús de Rubens, Alexis Palacios, Rubén Corona, y Esteban Monroy por brindarme su amistad y enseñanza en todo momento.

Al Dr. Ignacio Mora Magaña del que he aprendido más sobre metodología, redacción y publicación de trabajos.

A mis compañeros que ahora considero amigos entrañables, Paola, Susana, Cinthya, Bilma, Víctor y Lalo; estoy en deuda con ustedes que trabajaron conmigo en todo momento.

A Mónica mi esposa e Isis mi hija por haberles quitado parte de su tiempo para poder cumplir un sueño más en mi vida, siempre les agradeceré el haberme apoyado, las quiero mucho

RESUMEN

Objetivo: Determinar los hallazgos electroencefalográficos en pacientes que son sometidos a la prueba de mesa basculante con sospecha o diagnóstico de síncope neurocardiogenico.

Material y métodos: El presente estudio se realizó en el Instituto Nacional de Pediatría en el servicio de cardiología pediátrica con el apoyo del departamento de Neurofisiología para la realización de video-electroencefalograma (V-EEG). El protocolo de estudio incluyó una primera fase de tipo retrospectiva que incluía la revisión de expedientes clínicos a partir de Enero 2006 a Junio 2008, de pacientes a los que se le realizó prueba de mesa inclinada y V-EEG para corroborar el diagnóstico de síncope neurocardiogenico y poder determinar que tipo de cambios que se observaban en la prueba positiva. Una segunda fase será prospectiva a partir de la conclusión de primera fase que iniciara a partir de Julio 2008 a Julio 2009.

Se incluyeron en el estudio a pacientes que asistieron al servicio de cardiología en el periodo de Enero del 2006 a Julio del 2008. Niñas o niños de 5 a 17 años de edad cumplida en meses al día del estudio para diagnóstico y tratamiento por síncope.

Presentar antecedentes de síncope con más de dos eventos al momento del estudio y que la prueba de mesa inclinada con uso del electroencefalograma sea parte del abordaje diagnóstico para el tratamiento del paciente.

Se excluyeron a pacientes que presentaran deterioro neurológico secundario a otras causas de tipo orgánico o funcional, así como a pacientes que hayan recibido tratamiento farmacológico previo a la prueba de mesa inclinada y que pudieran alterar el diagnóstico de síncope.

Se efectuó análisis uní variado mediante medidas de resumen y tendencia central o porcentajes y proporciones para variables categóricas. La comparación se realizó con estadística bivariada (t-student, ANOVA). Se utilizaron tablas de contingencia con porcentajes y χ^2 , o prueba exacta de Fisher. Se utilizó modelo de regresión lineal general y manova para medidas repetidas. Se considero significativo un valor de $p < 0.05$.

En la primera fase se tomaron los datos que se solicitan en el formato de recolección de datos del expediente clínico y se procedió a realizar el análisis estadístico.

Resultados: Se realizó prueba de mesa inclinada a 36 pacientes para el diagnóstico de síncope neurocardiogenico, apoyados por monitoreo de video - electroencefalograma para la determinación de la actividad cerebral al momento de presentar síncope y monitoreo electrocardiográfico para el registro de la actividad cardiaca de base y búsqueda de arritmia.

De los 36 pacientes, 50% fueron valorados por cardiología, 22% enviados por neurología con el diagnóstico de crisis epilépticas, encontrando en el registro del expediente un examen clínico neurológico normal, de estos, pacientes 50% tomaba algún tipo de fármaco anticonvulsivante. Los 17% enviados por pediatría, y el 3% por endocrinología, cirugía, medicina interna y salud mental, cada uno de ellos respectivamente (cuadro N° 3). El 86% de los pacientes fue valorado por la consulta externa y el 14% restante enviado por el servicio de urgencias (Cuadro N° 2).

La media de la edad de los 36 pacientes fue 13 ± 4 años (5-17 años), 14 hombres (11.2 ± 5 años) (39%), y 22 mujeres (12 ± 2.5 años) (61%).

Discusión: El Electroencefalograma (EEG) constituye una importante herramienta diagnóstica en la evaluación de los pacientes con crisis epilépticas. Muchos pacientes se han diagnosticado incorrectamente como epilépticos sobre la base de un EEG y se han sometido ha tratamientos prolongados con fármacos no exentos

de toxicidad, sin contar con la angustia que se origina en el entorno familiar al conocerse el diagnóstico de epilepsia.

Conclusiones: Nuestro estudio mostró, la presencia de actividad delta y en ocasiones aplanamiento de la actividad cerebral cuándo el paciente manifestaba síncope asociado a asistolia. El síncope de tipo cardioinhibitorio fue el que se asocio a repercusión hemodinámica con cambios electrocardiográficos y electroencefalográficos.

Palabras clave: Neurocardiogenic syncope, Head Up- T-tilt test, electroencephalography, syncope, Neurally mediated syncope.

ANTECEDENTES

El término Síncope deriva del griego *Syncoptein* que significa literalmente cese, interrupción o pausa repentina¹. Es la pérdida transitoria del tono muscular y de la conciencia, debido a la reducción transitoria del flujo cerebral, seguido por la recuperación espontánea (2). Cuando no se pierde totalmente la conciencia, se habla de Presíncope, que se caracteriza por mareo, visión borrosa o alterada, pérdida de la audición o incoherencia (3). Este problema fue descrito hace 2400 años en la antigua Grecia por Hipócrates, en su Aforismo II - 41: "Sobre muerte súbita cardíaca": "*Quienes son sujetos de frecuentes y severos ataques de desmayo sin causa obvia, mueren súbitamente*". En este aforismo describe el síncope recurrente en individuos sanos y la muerte súbita cardíaca debido a un selecto grupo de condiciones cardíacas, que son una causa de muerte súbita⁽⁴⁾.

En 1793 John Hunter hizo lo que probablemente fue la primera descripción del síncope vasovagal en un paciente que estaba sangrando. En 1867, Von Bezold y Hirt demostraron la posibilidad de inducir hipotensión y bradicardia por un mecanismo reflejo por la inyección intracoronaria de alcaloides de veratrum. En 1937 y 1948 Jarisch y colaboradores determinaron que el origen del reflejo se encuentra en receptores cardíacos situados en el ventrículo izquierdo. Jarisch sugirió que había relación entre el síncope vasovagal y el reflejo de Bezold-Jarisch. En 1932, Sir Thomas Lewis, describió los hechos clínicos y fisiopatológicos del

síncope vaso depresor o desmayo común y acuñó el término “síncope vasovagal”, basado en la combinación de efectos vágales y vasomotores. Sin embargo, que: *“la causa del síncope es principalmente vasomotora y no vagal, aunque el vago acrecienta el cuadro clínico induciendo lentitud conspicua del corazón y manifestaciones gástricas”ⁱⁱ.*

El síncope habitualmente es benigno, su frecuencia no se conoce, debido a la ausencia de estudios epidemiológicos, y a que por su amplio espectro clínico, las formas aisladas frecuentemente se catalogan, como lipotimias o desmayos, y no llevan al paciente a la búsqueda de atención médica, En los EEUU, el Síncope se presenta en el 3% de las visitas al servicio de Urgencias, y 1 a 6% de las admisiones generales³; se ha señalado que el 20% de los adolescentes ha presentado al menos un episodio sincopal en algún momento de su vidaⁱⁱⁱ y de estos el 9% tienen síncope recurrente(8). Driscoll et al. ^{iv} Han informado una incidencia de 125.8 por 100000 niños. Se presenta en todos los grupos de edad, aunque ocurre predominantemente en adolescentes y adultos mayores. En una proporción pequeña de casos puede ser provocado por una arritmia peligrosa como la taquiarritmia ventricular y causar la muerte súbita o bien por otras cardiopatías.

Diagnóstico

En la evaluación del síncope debe incluirse una historia clínica cuidadosa y un examen físico completo. El interrogatorio debe precisar el horario en que ocurren los eventos, la postura al momento del síncope y muy particularmente los síntomas

prodrómicos. Se debe interrogar también sobre la ingestión suficiente de agua y sal, sodas de dieta, con cafeína o nicotina que son diuréticos. Debido a que existen trastornos mentales en el 24% de los pacientes con síncope, la historia psicosocial es una parte importante de la evaluación del síncope. Si en la historia este se produce con el ejercicio, hay historia familiar de muerte súbita en pacientes jóvenes o el síncope no se resuelve rápidamente cuando el paciente asume la posición supina, es poco probable que sea neurocardiogenico y merece una evaluación cardiaca completa, lo que incluye: electrocardiograma (ECG) para diagnóstico de arritmias, especialmente síndrome de QT largo y síndrome de Wolf-Parkinson-White, así como miocardiopatías hipertróficas; prueba de esfuerzo, monitorización con Holter, Ecocardiograma, eventualmente estudio electrofisiológico y coronariografía, además de toma de Electrolitos séricos, calcio, y magnesio ya que pueden ser causa potencial de arritmias.

La prueba de la mesa basculante ha asumido un importante papel en la evaluación de pacientes con síncope inexplicable o recurrente. Se ha usado desde la década de los 50 del siglo pasado para estudiar las adaptaciones de la frecuencia cardiaca y presión arterial a los cambios de posición: en modelos de respuesta en hemorragias, en respuestas neuroendocrinas y hemodinámicas en falla cardiaca congestiva, para evaluación de la hipotensión ortostática, disfunción autonómica e hipertensión, y como herramienta para estudio de drogas.

El Electroencefalograma (EEG) para el monitoreo durante la prueba de mesa basculante se ha introducido para entender mejor los eventos cerebrales que ocurren durante el síncope vasovagal inducido, e identificar el daño potencial que puede ser causado al realizar el procedimiento diagnóstico.

Gestaut and Fischer- William's (1944) evaluaron los cambios que se originaban en el ECG y EEG durante el síncope usando dos canales de EEG, un solo canal para el ECG y medición de la presión arterial. Informaron retardo de ondas eléctricas de forma bilateral, y no siempre asociado a pérdida de la conciencia.^{34, 35}. Cuando el tiempo de inconsciencia es mayor de 14 segundos se pueden presentar movimientos tónico clónicos con alteración electroencefalográfica. Durante el síncope inicialmente existe retardo generalizado de ondas eléctricas seguido de activación de ondas delta de alto voltaje en la porción frontal, si la hipo perfusión cerebral persiste, existe aplanamiento en el electroencefalograma; **con la recuperación en secuencia reversa se normaliza el patrón electroencefalográfico.**

Las anormalidades en la función cerebral son manifestadas por cambios en el electroencefalograma relacionadas a la duración de la asistolia. Al iniciar el síncope se observa lentificación de las ondas cerebrales, seguido por un voltaje amplio en la actividad delta, si la hipo perfusión continua, existe aplanamiento generalizado en el EEG.

En un trabajo analizado (38), en 18 pacientes de edad adulta con sospecha de síncope se utilizó el video- electroencefalograma para determinar los cambios a

nivel de perfusión cerebral, encontrando, que posterior al evento de síncope, y por un periodo de 8 segundos en asistolia, presentaban lateralización con predominio del hemisferio izquierdo ,específicamente en el lóbulo temporal , observando, presencia de actividad delta y posteriormente aplanamiento de la actividad cerebral; hallazgos que sugieren que el sistema nervioso central juega un papel fundamental en la presentación del síncope.(34,36, 37).

El uso del EEG ha podido registrar los episodios que pueden asociarse a isquemia cerebral. Hasta ahora la sensibilidad y especificidad del EEG es muy limitada; en una revisión la sensibilidad fue del 61% y especificidad de 71%.^{36, 39,41}

Cuando es utilizado el Video electroencefalograma (V-EEG) para el diagnóstico de epilepsia es considerado el "Gold Standard". La utilización del V-EEG y ECG establece la causa cardiogenica de la actividad convulsiva anoxica.

MATERIAL Y METODOS

Planteamiento del problema

¿Cuales son los hallazgos electroencefalográficos durante la presencia de síncope neurocardiogenico en la prueba de inclinación?

Estructura PICO de la pregunta de investigación:

P: Niñ@s con síncope neurocardiogenico.

I: Procedimientos diagnósticos: Mesa inclinada

Electroencefalograma

C: Procedimientos diagnósticos: Hallazgos electroencefalográficos.

O: Hallazgos electroencefalográficos en pacientes con la prueba de mesa inclinada positiva para síncope neurocardiogenico.

JUSTIFICACION DEL ESTUDIO

Las pruebas de mesa inclinada se realizaron en el departamento de Cardiología pediátrica del INP en las instalaciones del servicio de Imagenología. Participó el servicio de Neurofisiología para realizar el monitoreo Electroencefalográfico durante el tiempo que dure la prueba de mesa inclinada. Intervienen un cardiólogo, un electro fisiólogo, técnicos de video y electroencefalografía, personal de enfermería, y un medico residente de cardiología pediátrica. Siempre existe un equipo rojo de asistencia ventricular.

Al paciente y a los familiares se les informa en que consiste el procedimiento.

Se cita al paciente con un desayuno ligero. Se coloca en la mesa basculante inicialmente en posición horizontal. Se procede a la monitorización del ritmo cardiaco, de la presión arterial con Monitor electrónico y medidor de de la saturación periférica de oxígeno (SP02) digital.

Para el EEG, en todos los pacientes se obtiene un montaje de 20 electrodos estándar. Los electrodos son colocados en las regiones frontal, frontotemporal, parietal y occipital de acuerdo al sistema 10-20. Los datos del EEG son registrados y analizados de forma visual y por el análisis espectral del sistema computarizado.

El intervalo de dos minutos antes de cada evento presincope o síncope son analizados a detalle en primer lugar por inspección visual, por el análisis espectral en los rangos de frecuencia de las ondas alfa, beta, theta y delta. Para los pacientes con prueba negativa el análisis es similar a los dos minutos de la prueba, pero al menor de los síntomas se grabaran los siguientes dos minutos.

El estudio inicia con la medición de las constantes vitales en reposo en posición horizontal, posteriormente se coloca una venoclisis en miembro superior izquierdo con solución hartman 500cc; en el brazo contra lateral se colocara el brazalete para la determinación de la presión arterial. Posteriormente se coloca al paciente con una inclinación de 70° y se registran los signos vitales cada 5 minutos y se interroga sobre síntomas hasta que se presenta el síncope. Si no se presenta el síncope en 30 minutos de inclinación, se procede a colocarlo en posición horizontal y se administra dinitrato de isosorbide sublingual a una dosis de 0.1 mg/Kg de peso y se espera una respuesta del fármaco con una elevación de la frecuencia cardiaca de cuando menos 20 %. Entonces se registran los signos vitales en posición horizontal y nuevamente en inclinación de 70° durante 20 minutos o hasta que se presenta el síncope. Cuando el paciente refiere síntomas prodrómicos, inicia bradicardia y/o se registra descenso de la presión arterial, se retira la inclinación y se coloca al paciente en posición Trendelemburg para facilitar el retorno venoso al corazón y al

cerebro y se abre la venoclisis. Durante todo el tiempo se ha registrado el Video-EEG en forma digital.

RESULTADOS.

Se realizó prueba de mesa inclinada a 36 pacientes del INP para el diagnóstico de síncope neurocardiogenico, apoyados por monitoreo de V-EEG para la determinación de la actividad cerebral al momento de presentar síncope y monitoreo ECG para el registro de la actividad cardiaca de base y búsqueda de arritmias.

De los 36 pacientes, 50% fueron enviados de cardiología. El 22% fueron referidos por neurología con el diagnóstico de crisis epilépticas, encontrando en el registro del expediente un examen clínico neurológico normal, de estos pacientes 50% recibía algún tipo de fármaco anticonvulsivante. De los restantes el 17% fueron enviados por pediatría, y el 3% por endocrinología, cirugía, medicina interna y salud mental, cada uno de ellos respectivamente (cuadroN° 2).

El 86% de los pacientes fue valorado por la consulta externa y el 14% restante enviado por el servicio de urgencias (Cuadro N° 2).

La media de la edad fue de 13 ± 4 años (5-17 años), 14 hombres (11.2 ± 5 años) (39%), y 22 mujeres (12 ± 2.5 años) (61%). El sexo femenino presento más eventos de síncope asociado a cambios en el EEG. (cuadro 1). (Grafica 2 y 3).

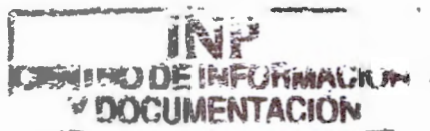Signos y síntomas.

Los signos y síntomas en la fase de presíncope fueron: diaforesis 33%, mareo 31%, náuseas y cefalea 25%, palidez 19%, debilidad 17%, sudoración 14%, palpitaciones, alteraciones visuales, parestesias y vomito el 6% respectivamente.

En el 22% de los pacientes no se presentó ningún síntoma ya que el síncope se presentó al momento de practicar la venopunción. (Cuadro N° 4).

Prueba de mesa inclinada.

Todos los pacientes fueron enviados a la prueba de inclinación con sospecha de síncope neurocardiogenico, con un promedio de recurrencia de 4 eventos.



El 39% presento prueba negativa, en el 61% la prueba fue positiva. No hubo diferencia estadísticamente significativa en relación al momento de la positividad de la mesa basculante con promedio de 5.08 minutos (DS +/- 6.41 minutos) para la primera fase y para la segunda fase de 5.90 minutos (DS +/- 2.33 minutos). (Grafica 1 y 3).

Alteraciones EEG.

Las alteraciones EEG con prueba positiva de mesa inclinada para síncope ocurrieron en 14 (39%), 10 (28%) en el sexo femenino y 4 (11%) en el masculino. En 22 (61%), restantes no presento ninguna alteración en el EEG. (cuadro N° 1)(Grafica 5).

Las alteraciones EEG más observadas fueron en 9 pacientes (63%), activación de ondas delta y en 5 pacientes (35%), con lentificación generalizada seguida de supresión del voltaje en la actividad cerebral con recuperación de la actividad de base posterior al evento. El síncope con más frecuencia fue el mixto, pero el cardioinhibitorio fue el que se asocio a la supresión del voltaje. (Grafica 3). (Grafica 7).

ECG.

En 12 pacientes (33%), se registraron cambios en el ECG, el cambio que precedió a la presencia de arritmias fue bradicardia. En 4 pacientes (11%), se presentó como alteración predominante de ritmo de la Unión Aurículo Ventricular y en 8 pacientes (22%) asistolia, asociado a cambios en el EEG. (Grafica 2 y 4).

En 25 pacientes (67%), el trazo ECG resultó normal, a pesar que en 5 (14%), presentó síncope asociado a cambios en el electroencefalograma. (Grafica 6).

Todos los pacientes con cambios electrocardiográficos, presentaron recuperación eléctrica espontánea regresando a ritmo sinusal al colocarlos en posición horizontal o Trendelemburg.

I N I
CENTRO DE INFORMACION
Y DOCUMENTACION

DISCUSION

El registro de la actividad cerebral desde la superficie del cráneo se ha vuelto un estudio conveniente y en ocasiones necesario en numerosos tipos de pacientes.

El EEG no es un estudio de resultados absolutos esto es, no se pueden interpretar sus aportaciones como positivas o negativas. La presencia de numerosas alteraciones de los trazos no dan, necesariamente un diagnóstico clínico y mucho menos una indicación terapéutica; se comprende entonces porque el V-EEG siempre debe solicitarse, diagnosticarse e interpretarse a la luz de la información clínica (42).

En la actualidad existen artículos que hablan no solo de la importancia del EEG para el estudio de pacientes con epilepsia, si no que su utilidad se ha extendido al estudio del paciente con síncope, por las características que se asocian a la presentación de hipo perfusión cerebral que lleva al paciente a pérdida del tono postural (42), (38), (27).

Venkataraman y colaboradores (40) reportaron una serie de 3 casos de pacientes adultos con edad promedio de 33 años, con sospecha de epilepsia relacionado a asistolia, encontrando cambios en el tono postural, pérdida de la conciencia

acompañado de actividad mioclonica. En todos los pacientes los cambios en el ECG precedieron a cambios en el EEG estableciendo como causa de los síntomas a un origen cardiaco. En este estudio el autor no describe los síntomas prodrómicos al síncope.

En nuestro estudio la secuencia de síntomas previo a la pérdida del tono postural fue diaforesis, mareo, cefalea, palidez y debilidad acompañado de cambios en el ECG y V-EEG.

Brenner y colaboradores (34), revisaron que el síncope neurocardiogenico es el que se asocia a gasto cardiaco bajo e hipotensión ortostatica, Gastaut y Fisher (1), observaron con el uso del EEG que un cuadro de asistolia entre 3 a 6 segundos no presentaban anomalías en el EEG, pero de 7 a 13 segundos encontraron disminución en el voltaje eléctrico de forma bilateral, usualmente con cambios en la postura y pérdida de la conciencia; en el presente trabajo se relacionó al síncope , con alteraciones en el EEG, a los 13 segundos en paciente del sexo femenino con recuperación espontánea en secuencia reversa, presentando, desde disminución en el voltaje, hasta aplanamiento en el voltaje eléctrico .

Las anomalías en la función cerebral manifestadas por los cambios en el EEG son proporcionales al tiempo de asistolia.

Lempert y colaboradores (1994) (34) utilizaron el registro EEG con apoyo del video, analizando 56 episodios de hipoxia transitoria, encontrando movimientos tónico clónicos generalizados al presentar asistolia de 7 segundos,

Sempere y colaboradores (44), refiere que 10 a 15% de la población presenta alteraciones en el EEG, la mayoría sin importancia clínica y solo el 1% puede ser relacionado a epilepsia. El autor realizó a 56 pacientes EEG (77%) mostrando un foco epileptiforme en 5 casos (9%), uno de los pacientes con síncope recurrente y foco epileptiforme temporal, con V-EEG, ECG y tensión arterial eran normales. En nuestra serie pudo demostrarse que se presentaron cambios en la tensión arterial, ECG y V-EEG en 14 pacientes, incluyendo activación de ondas delta, hasta lentificación generalizada, siendo el sexo femenino quien presenta la mayor parte de cambios en el V-EEG.

Mercader y colaboradores (38), realizaron EEG en 18 pacientes adultos por síncope recurrente, 6 (33%) pacientes presentaron prueba positiva en la mesa inclinada y 5 presentaron lateralización de la actividad cerebral con disminución del voltaje de la corteza cerebral izquierda, la duración aproximada fue de 21 segundos con

media de 18. En nuestra serie se reportó lentificación generalizada en 22 pacientes (57%). La duración máxima en nuestra serie fue una paciente con 13 segundos, el promedio fue de 9 ± 2.2 segundos.

Schuele y colaboradores (41), reportaron que la pérdida del tono postural en un periodo de 8 segundos se asocio a cambios en el EEG secundario a la hipo perfusión cerebral. En nuestra serie los cambios más tempranos fueron alrededor de 7 segundos, observando lentificación de la actividad delta en las ondas cerebrales, hasta llegar al aplanamiento, mientras que mercader y colaboradores (38) resaltan en su estudio que el análisis espectral demostró lateralización de la actividad delta hacia el hemisferio izquierdo más que el derecho $P: < 0.29$, mientras en la región temporal izquierda se demostró actividad delta al momento de presentar los pacientes bradicardia e hipotensión. Los estudios sugieren que la estimulación simpática tiene influencia en el hemisferio derecho, mientras que la respuesta parasimpática en el hemisferio izquierdo. (38).

En nuestra serie se pudo observar que en síncope de más de 8 segundos con un máximo de 13 segundos se presentó pérdida de conciencia acompañado con espasmos musculares y movimientos tónico clónicos, demostrando que el síncope

de componente cardioinhibitorio es el que se asocia con asistolia y cambios en el EEG, también descrito por Gestaut y Fisher-Williams (1).

Los cambios obtenidos mediante la monitorización del V-EEG han demostrado un alto valor diagnóstico y pronóstico, por su sensibilidad en los pacientes con asistolia en el síncope neurocardiogenico. De acuerdo a la duración en la supresión del voltaje en la actividad eléctrica cerebral, se puede cuantificar el daño a las células neuronales. Es por eso, que el V-EEG es una herramienta con gran potencial para definir en tiempo real el tipo de tratamiento a seguir en los pacientes con síncope.

CONCLUSIONES.

El cerebro es el indicador más sensible de la perfusión sanguínea porque tiene una sensibilidad extrema a la isquemia e hipoxemia. El monitoreo de la frecuencia cardiaca y tensión arterial no son predictores de cambios tempranos en la perfusión cerebral (37) (39) (40).

El Síncope neurocardiogenico es asociado a cambios en el electrocardiograma, ocasionando acortamiento en la duración de la onda P y un incremento en el eje eléctrico de la onda P. (36)(38)(41), ocasionando un retraso en el retorno venoso y una reducción del volumen atrial.

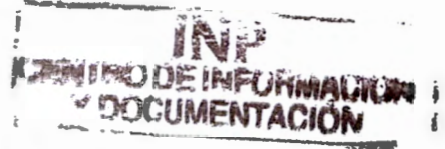La prueba diagnóstica con mayor especificidad para realizar el diagnóstico de síncope es la prueba de mesa basculante. A través del electroencefalograma, se ha podido observar que en el síncope de tipo cardioinhibitorio, al momento de presentarse asistolia, con duración de 3 a 6 segundos, se observan cambios en la actividad eléctrica cerebral.

Consideramos que únicamente deberán remitirse al neurólogo los pacientes que cumplen una de las siguientes condiciones:

- 1.- pacientes con signos o síntomas de focalización neurológica
- 2.- Cuando exista la duda de si se trata de síncope o crisis epilépticas y ,
- 3.- Pacientes en cuya valoración cardiológica, incluyendo el estudio de la mesa basculante, sea negativa.

En la práctica clínica es habitual, remitir al paciente desde la atención primaria al neurólogo a los pacientes con síncope, ocasionando en la mayoría de los casos una mala utilización de los recursos materiales y humanos, y un retraso en la realización de estudios de tipo cardiológico con mayor especificidad y sensibilidad diagnóstica.

REFERENCIAS BIBLIOGRAFICAS



1. Graham LA, Keny RA. Clinical characteristics of patients with vasovagal Reactions Presenting as Unexplained Syncope. *Europace* 2001; 3: 141-146.
2. Morris JA, Blount RL, Brown RT, Campbell RM. Association of parental psychological and behavioral factors and children's syncope. *J Cons Clin Psychol* 2001; 69: 851-857.
3. Alehan , Celiker, Ozme. Head-up tilt test: A highly sensitive, specific test for children with unexplained syncope. *Pediatr Cardiol* 1996; 17: 86- 90.
- 4 Mirchandani S, Phoon CK. Sudden cardiac death: a 2400-year-old diagnosis? *Int J Cardiol* 2003; 90: 41-48.
- 5 Ruiz R, García R, Morell S, Botella S, López V. Test de mesa basculante: ¿es imprescindible para el tratamiento adecuado del síncope vasovagal? Argumentos en contra. *Rev Esp Cardiol* 1997; 50: 374-382
- 6 Benditt. Tilt testing for assessing syncope. *JACC* 1996; 28:263-75.
- 7 Braden DS, Gaymes CH. The diagnosis and management of syncope in children and adolescents. *Pediatr Ann* 1997 jul; 26(7): 422-6.
- 8 Lu CHih- Cherng. Water ingestión as prophylaxis against syncope. *Circulation* 2003;108:2660-2665.

- ⁹ Driscoll D, Jacobsen S, Porter C, Wollan P. Syncope in children and adolescents. *J Am Cardiol* 1997; 29: 1039-45.
10. Bohem K, Morris E, Kip K, Karas B, Grubb B. Diagnosis and management of neurally mediated syncope and related conditions in adolescents. *J Adolesc health* 2001; 28: 2-9.
- ¹¹ Salim M, Ware L, Barnard M, Alpert B, DiSessa T. Syncope recurrence in children: relation to tilt-test results. *Pediatrics* 1998; 102: 924-926
- ¹² Biffi. Malignant vasovagal syncope: a randomized trial of metoprolol and clonidine. *Heart* 1997; 77:268-272.
- ¹³ Hachul D, Scanavacca M Sosa E. Does a role exist for tilting-guided therapy in the management of neurocardiogenic syncope?. *Arq Bras Cardiol* 2002; 78 : 167-171.
- ¹⁴ Aldana et al. Síncope vasovagal como fenómeno médico frecuente. *Rev Cub Med Mil* 2002; 31.
- ¹⁵ Espino J, Bobadilla A. Síncope cardíaco en la edad pediátrica (segunda parte). *Acta Pediatr Mex* 2004; 25:85-93.
- ¹⁶ Moya a et al. Mechanism of syncope in patients with isolated syncope and in patients with tilt positive syncope. *Circulation* 2001; 104:1261-67.

- 17 Benditt D, Ferguson D, Grubb B. ACC expert consensus document tilt table testing for assessing syncope. *J Am Coll Cardiol* 1996; 263-275.
- 18 Guzman C, Sánchez G, Márquez M, Hermosillo A, Cárdenas M. Differences in heart rate variability between cardioinhibitory and vasodepressor responses to head-up tilt table testing. *Arch Med Res* 1999;30:203-211.
- 19 Asensio et al. Clinical findings as predictors of positivity of head-up tilt table test in neurocardiogenic syncope. *Arch Med Res* 2003; 34:287-291.
- 20 Raviele A, et al. Value of head-up tilt testing potentiated with sublingual nitroglycerin to assess the origin of unexplained syncope. *Am J Cardiol* 1995; 76:267-272.
- 21 Dindar A, Cetil B, Ertugrul T, Cantez T. Sublingual isosorbide dinitrate-stimulated tilt test for diagnosis of vasovagal syncope in children and adolescents. *Pediatr Cardiol* 2003;24:270-273.
- 22 Hermosillo AG et al. Tilt testing in neurocardiogenic syncope: isosorbide versus isoproterenol. *Acta Cardiol* 2000; 55:351-355.
- 23 Zaidi A, Clough P, Cooper P, Scheepers B, Fitzpatrick A. Misdiagnosis of epilepsy: many seizure-like attacks have a cardiovascular cause. *J Am Coll Cardiol* 2000; 36:181-184.

- ²⁴ Fernandez M, Rodríguez A, Martínón F, Puñalb J, Martínón J. Síncope convulsivo: características y reproductibilidad mediante la prueba de la cama basculante. *Ann pediatric* 2003; 59:441-447.
- ²⁵ Grubb B et al. Syncope and seizures of psychogenic origin: identification with head-upright tilt table testing. *Clin Cardiol* 1992;15:839-842.
- ²⁶ Mathias C, Deguchi K, Schatz I. Observations on recurrent syncope and presyncope in 641 patients. *Lancet* 2001;357:348-353.
- ²⁷ McLeod K, Dysautonomia and neurocardiogenic syncope. *Curr Opin Cardiol* 2001; 16:92-96.
- ²⁸ Casanova P, Aldana L, Lima G, Casanova PC, Casanova C. Manejo del síncope vasovagal en la atención médica primaria. *Rev Cubana med Gen Integr* 2003; 19.
- ²⁹ Velasco V et al. Síncope neurocardiogenico en población pediátrica. *Arch Inst Nac Cardiol Mex* 1999; 69: 350-355.
- ³⁰ Iskos D, Dutton J, Scheinman M, Lurie K. Usefulness of pindolol in neurocardiogenic syncope. *Am J Cardiol* 1998; 82:1121- 4.
- ³¹ Salim M, DiSessaT. Serum electrolytes in children with neurocardiogenic syncope treated with fludrocortisone and salt. *Am J Cardiol* 1996;78: 228-229.
- ³² Grubb B, kosinski D, Mouhaffel A, Pothoulakis A. The use of methylphenidate in the treatment of refractory neurocardiogenic syncope. *PACE* 1996; 19:836-840.

- 33 Pentousis D, Cooper J Cobbe. Prolonged asystole Induced by head up tilt test. Report of four cases and brief review of the prognostic significance and medical management. *Heart* 1997; 77: 273-275.
- 34 Brenner R. Electroencephalography in syncope. *J Clin Neurophysiol* 1997, May 14(3)197-209.
- 35 Britton J, Benarroch E. Seizures and syncope. *Clin Auton Res* (2006) 16 : 18-28.
- 36 Mitro P, Spegar J. Dynamic changes of P wave duration and P -Wave Axis during Head Up tilt – test in Patients with vasovagal syncope. *PACE* 2006;29; 742-746.
- 37 Rodriguez R, Snider K, Cornel G, Otto T. cerebral blood velocity during tilt table test for pediatric syncope. *Pediatrics* 1999; 104: 237-242.
- 38 Mercader M, Varghese P, Potolicchio S, Venkatraman G , Lee S. New Insights into the Neurally mediated syncope. *Heart* 2002;88, 217-221.
- 39 Palencia R. Trastornos paroxísticos por anoxia/hipoxia cerebral. *Rev neurol* 1999;28 : 73-6.
40. Venkataraman V, Whelles J, Willmore L, Motookal H. Idiopathic cardiac asystole presenting as an intractable adult onset partial seizure disorder. *Seizure* 2001 ; 10 : 359 – 364.

41 Schuele S, Bermeo A, Locatelli E, Burgess R, Dinner D . Video- electrographic and clinical features in patients with ictal asystole. Neurology 69, July 31, 2007.

42 Gonzalez A. Electroencefalografía y sus aplicaciones clínicas. Acta Pediatr Méx vol 8, num. 1.1987.

43 Sabri M, Mahmodian T, Sauri H. Usefulness of the Head -Up Tilt test in Distinguishing Neurally Mediated syncope and Epilepsy in Children Aged 5-20 Years Old. Pediatr cardiol (2006) 27 ; 600-603.

44 Sempere A, Medrano V, Martínez-Menéndez B. Análisis descriptivo de 81 pacientes remitidos por síncope a una consulta de neurología. Rev. Neurol 2001; 33 (4): 315-318.



ANEXOS.

TABLAS DE RESULTADOS.

Cuadro N° 1 ALTERACIONES EEG PRESENTACION POR SEXO.

	ALTERACIONES EEG*		TOTAL
	NO	SI	
FEMENINO	12	10	22
MASCULINO	10	4	14
TOTAL	22	14	36

* EEG: Electroencefalograficas

Cuadro N° 2 PROCEDENCIA DE PACIENTES CON SINCOPE NEUROCARDIOGENICO

	ALTERACIONES EEG*		TOTAL
	NO	SI	
URGENCIAS	4	1	5
CONSULTA EXTERNA	19	12	31
TOTAL	22	13	36

*EEG: electroencefalograficas

Cuadro N° 3 PRUEBA DE MESA INCLINADA

	ALTERACIONES EEG*		TOTAL
	NO	SI	
NEGATIVA	14	0	14
POSITIVA	9	13	22
TOTAL	23	13	36

* EEG: Electroencefalograficas

Cuadro N° 4 SINTOMAS ASOCIADOS A SINCOPE NEUROCARDIOGENICO

	ALTERACIONES EEG*		TOTAL
	NO	SI	
NINGUNO	8	0	8
MAREO	1	0	1
NAUSEA	4	3	7
VOMITO	3	1	4
DIAFORESIS	6	5	11
PALIDEZ	0	3	3
ALTERACIONES VISUALES	0	2	2
TOTAL	22	14	36

* EEG: Electroencefalograficas

Cuadro N° 5 TIPOS DE SINCOPE

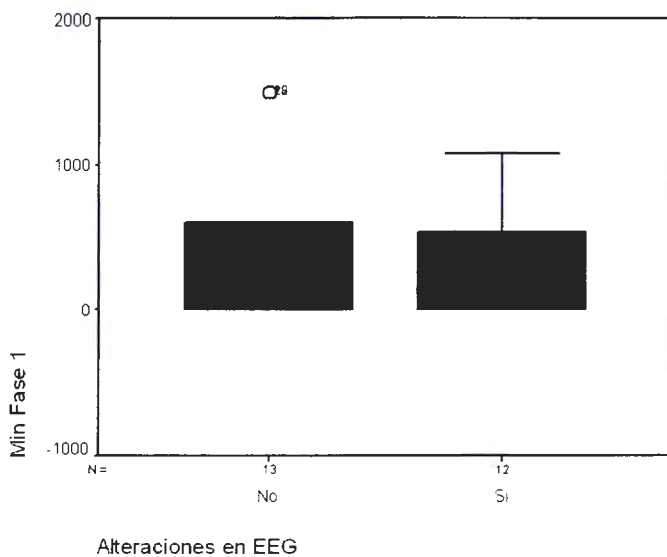
	NINGUNO	MIXTO	SINCOPE		TOTAL
			CARDIOINHIBITORIO	VASOVAGAL	
URGENCIAS	2	1	2	0	5
CONSULTA EXTERNA	12	8	6	5	31
TOTAL	14	9	8	5	36

* EEG: Electroencefalograficas

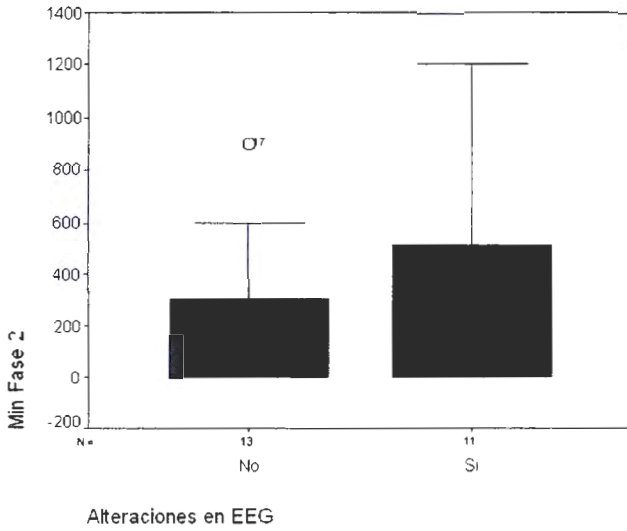
ANEXOS 2.

GRAFICA 1

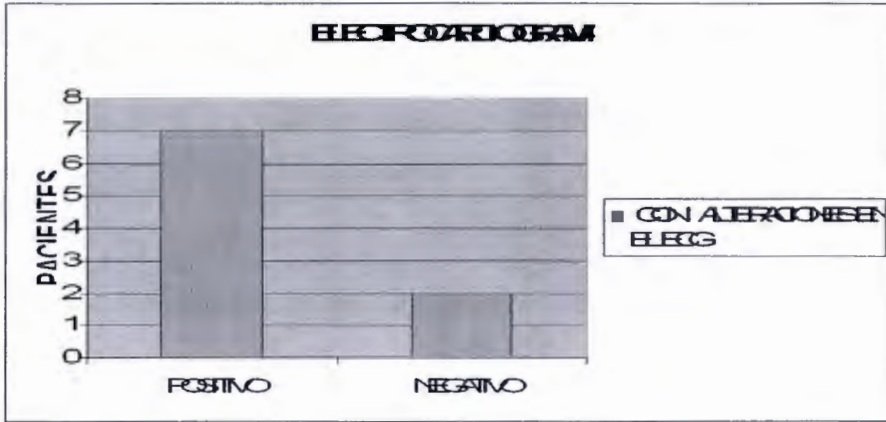
POSITIVIDAD DE LA PRUEBA DE MESA BASCULANTE EN PRIMERA FASE.



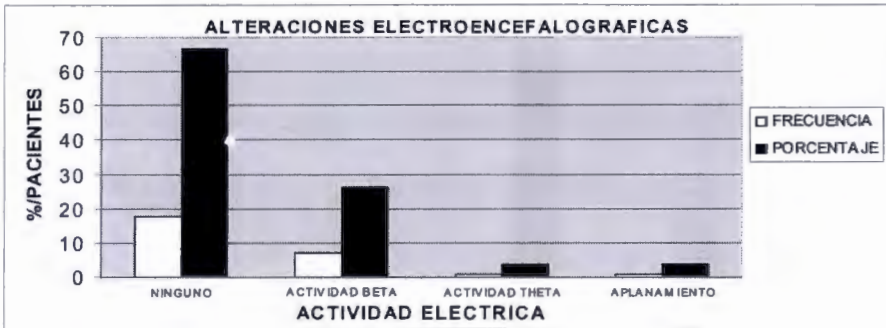
POSITIVIDAD DE LA PRUEBA DE MESA BASCULANTE EN LA SEGUNDA FASE



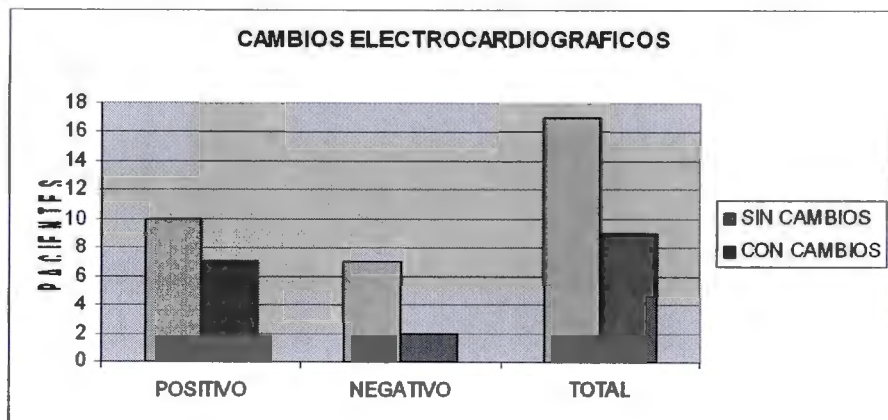
GRAFICA 2.



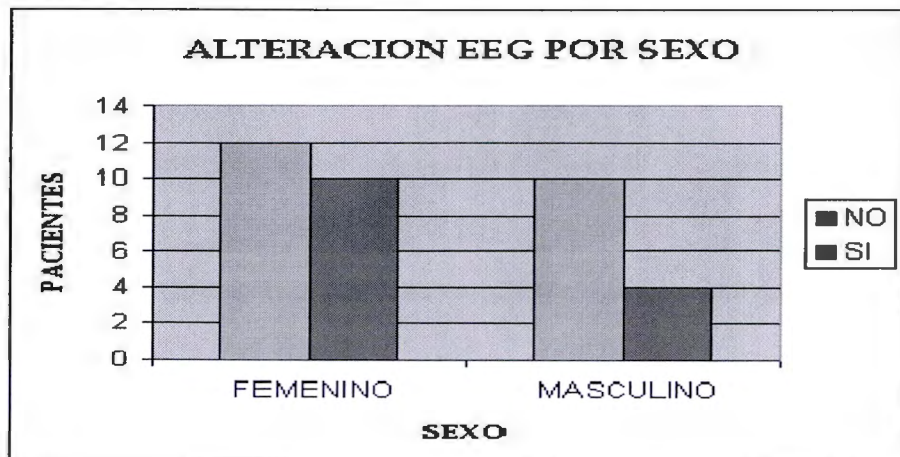
GRAFICA 3.



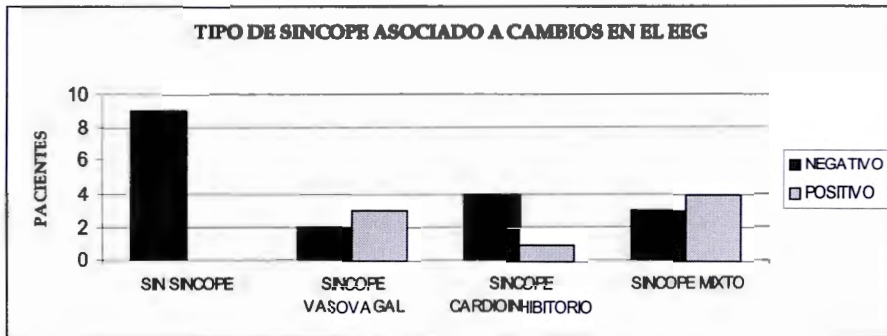
GRAFICA 4.



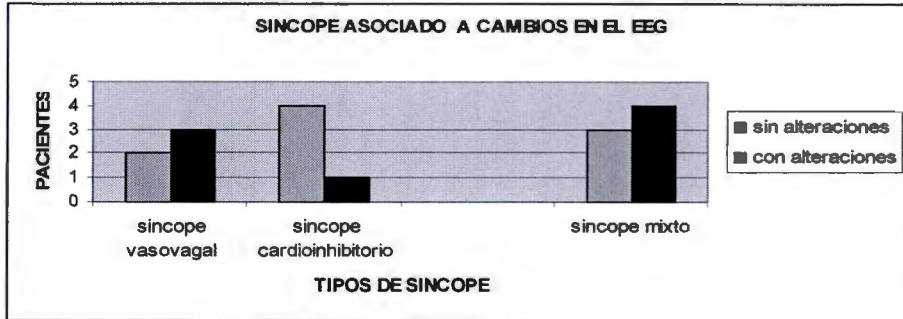
GRAFICA 5.



GRAFICA 6.



GRAFICA 7



I N P
CENTRO DE INFORMACION
Y DOCUMENTACION