



**UNIVERSIDAD NACIONAL AUTÓNOMA  
DE MÉXICO**

FACULTAD DE MEDICINA  
DIVISIÓN DE ESTUDIOS DE POSGRADO E INVESTIGACIÓN  
SECRETARÍA DE SALUD  
INSTITUTO NACIONAL DE PEDIATRÍA

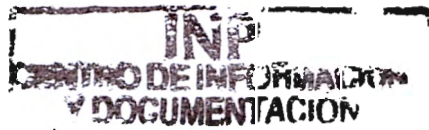**LA BIOPSIA PULMONAR ABIERTA EN  
LOS PRIMEROS DOS AÑOS DE VIDA**  
Experiencia de 37 años en el Departamento de Patología  
del Instituto Nacional de Pediatría de México.

**T E S I S**  
QUE PARA OBTENER EL DIPLOMA DE LA ESPECIALIDAD:  
PATOLOGÍA PEDIÁTRICA  
PRESENTA  
**HÉCTOR SANTIAGO ANTÚNEZ MONCADA**

TUTOR:  
**DR. EDUARDO LÓPEZ CORELLA**





MÉXICO



MMIX

**LA BIOPSIA PULMONAR ABIERTA EN LOS PRIMEROS DOS  
AÑOS DE VIDA**

Experiencia de 37 años en el Departamento de Patología del  
Instituto Nacional de Pediatría de México





**DR. JOSÉ N. REYNES MANZUR**  
**DIRECTOR DE ENSEÑANZA**



**DRA. MIRELLA VÁZQUEZ RIVERA**

**JEFE DEL DEPARTAMENTO DE PRE Y POST GRADO**



**DR. EDUARDO LÓPEZ CORELLA**  
**PROFESOR TITULAR DEL CURSO**  
**Y TUTOR DE TESIS**



## **Agradecimientos**

**Al Dr. Eduardo López Corella y a todo el Departamento de  
Patología del Instituto Nacional de Pediatría**

## **Dedicatoria**

**A mi familia  
A mis hijos Gabriel y Adrian.**

## **CONTENIDO**

<b>Introducción</b>	<b>3</b>
<b>Marco teórico</b>	<b>3</b>
<b>Indicaciones de la biopsia pulmonar</b>	<b>4</b>
• <b>Enfermedad intersticial difusa</b>	<b>4-8</b>
• <b>Enfermedad vascular</b>	<b>8-12</b>
• <b>Lesiones neoplásicas</b>	<b>13</b>
<b>Utilidad de la biopsia pulmonar</b>	<b>13</b>
<b>Desarrollo de la circulación pulmonar</b>	<b>14-17</b>
<b>Justificación</b>	<b>18</b>
<b>Planteamiento del problema</b>	<b>18</b>
<b>Pregunta de investigación</b>	<b>18</b>
<b>Objetivos</b>	<b>18</b>
<b>Diseño del estudio</b>	
• <b>Materiales y métodos</b>	<b>19</b>
<b>Resultados</b>	<b>20-24</b>
<b>Discusión</b>	<b>24-26</b>
<b>Glosario</b>	<b>27-29</b>
<b>Bibliografía</b>	<b>30-34</b>
<b>Anexo</b>	<b>35</b>

## **INTRODUCCION**

El espectro de las enfermedades pulmonares en la infancia es muy amplio y representa una de las áreas dentro de la patología pediátrica que requiere más atención por parte del patólogo. Cada día el medico tratante exige un mayor compromiso y una mayor especificidad en el diagnostico histopatológico y en ciertas ocasiones la evaluación por un experto en el área pulmonar. Los avances técnicos y moleculares demandan un conocimiento cada vez más detallado de las enfermedades así como una explicación etiopatogénica que pueda tener inferencias en el manejo de cada patología así como de cada caso en particular. En este estudio evaluamos las biopsias pulmonares en niños menores de dos años de edad, para establecer las patologías mas frecuentes, así como detectar algunas enfermedades de reciente descripción y caracterizar algunas de ellas en el material con que cuenta el Departamento de Patología.

## **MARCO TEORICO**

### **La biopsia pulmonar**

La biopsia pulmonar es un decisión tardía en el proceso diagnóstico ya que es una acción bastante invasiva, implica a menudo una toracotomía que es un procedimiento de cirugía mayor, doloroso para el paciente, que requiere hospitalización y un nivel alto de pericia en su realización y en su interpretación. Múltiples estudios han demostrado el valor de la biopsia pulmonar abierta en el diagnóstico de enfermedades pulmonares.<sup>1-4</sup>

En el recién nacido o lactante menor, se presentan entidades que se ven en niños mayores y además entidades propias, poco frecuentes y aun no dilucidadas ni completamente definidas morfológicamente, que responden a defectos endógenos, a menudo mutaciones del surfactante, esencial para la función ventilatoria, así como trastornos en el desarrollo tisular con displasias vasculares o alveolares que se expresan como un problema respiratorio grave y con una imagen de afección difusa bilateral pulmonar en los estudios de gabinete. Las cuatro técnicas más frecuentemente usadas son el lavado bronco

alveolar, la biopsia transbronquial, la biopsia abierta y la video-asistida. La biopsia abierta requiere una toracotomía y es por lo tanto el procedimiento más invasivo, pero también el que tiene mayores implicaciones diagnósticas, y la mayor parte de las complicaciones ocurren en pacientes inmuno-comprometidos, o severamente enfermos. La biopsia pulmonar abierta no es útil en casos de lesiones localizadas cerca de la vía aérea proximal<sup>5</sup>.

## **Indicaciones de biopsia pulmonar en el niño pequeño**

En el niño pequeño, el recién nacido y en el lactante menor la biopsia pulmonar aborda una diversidad de situaciones peculiares a esta edad y las que empalman trastornos del desarrollo y maduración tisular con procesos adquiridos y situaciones derivadas del manejo del estado crítico en esta edad. Las principales indicaciones son las siguientes<sup>6</sup>:

### **Enfermedad intersticial difusa en niños**

La neumopatía crónica no supurativa es una patología pulmonar bilateral y difusa y cuya naturaleza y grado de evolución solo se puede precisar en base a las alteraciones histológicas.<sup>7</sup> Este es el grupo más a menudo sometido a biopsia pulmonar en la edad pediátrica.

Habitualmente la biopsia pulmonar se usa para esclarecer patología de la vía respiratoria pequeña no accesible a la exploración endoscopia. La vía aérea pequeña se afecta en una amplia variedad de enfermedades ya sea como una alteración primaria, o como parte de una enfermedad sistémica y a diferencia de otros grupos de enfermedades aun no existe un consenso en torno a una clasificación. Mientras algunas condiciones tienen características específicas otras solo muestran cambios histológicos sutiles y mal definidos<sup>8</sup>.

Los cuadros llamados intersticiales o difusos, incluyen trastornos con ocupación o expansión del intersticio y de los espacios alveolares acompañados de un defecto restrictivo funcional. Son sumamente heterogéneos raros e idiopáticos e incluyen una variedad de enfermedades y alteraciones vasculares malformativas o inflamatorias que producen una imagen radiológica y una fisonomía clínica difusa, parenquimatosa y bilateral.

Durante un tiempo se trato de clasificar las alteraciones intersticiales de la infancia según el esquema utilizado para los adultos, pero esta clasificación

demonstró ser poco útil en este contexto ya que hay desordenes intersticiales – difusos exclusivos del niño o del adulto, tal es el caso de la neumonitis intersticial usual, la cual aun no se reporta en niños<sup>9</sup>. Se ha demostrado que la clasificación por edades de las alteraciones difusas en los niños es de mucha utilidad ya que la frecuencia de ciertas enfermedades varía según la edad del niño<sup>10-11</sup>. Actualmente se ha comenzado a aplicar una clasificación que engloba estas alteraciones y hace énfasis en niños menores de dos años<sup>12</sup> (Tabla1).

En los neonatos son mas frecuentes las alteraciones del surfactante, la **displasia capilar alveolar con mal alineamiento de las venas pulmonares** y alteraciones del desarrollo pulmonar intrauterino como la hipoplasia pulmonar.

La **Deficiencia congénita de surfactante** habitualmente es por deficiencia de la Apoproteína B, de la C<sup>13</sup> y actualmente se han estudiado casos de mutaciones *ABC3* las cuales tienen un curso fatal. Los casos reportados con estas alteraciones producen una insuficiencia respiratoria grave neonatal. El problema es progresivo y solo se soluciona por trasplante pulmonar. Probablemente algunos de los casos hayan sido clasificados erróneamente antes de la identificación de este defecto metabólico relativamente nuevo. La histología incluye componentes de expansión intersticial, proliferaciones de células de revestimiento alveolar y ocupación alveolar por células descamadas y material proteináceo<sup>14-18</sup>. Fenotipos de neumonía intersticial descamativa del recién nacido que se reconocían como de mal pronóstico a diferencia de lo benigno de su contraparte en el adulto, probablemente acaben englobándose en el cada vez más amplio grupo de defectos del surfactante. El diagnóstico puede hacerse por inmunohistoquímica o por microscopía electrónica. El problema es progresivo y solo se soluciona con trasplante pulmonar.

Entre las alteraciones malformativas pulmonares difusas se encuentra la **displasia acinar**, la cual se caracteriza por un arresto en la maduración pulmonar ya sea en la fase pseudoglandular o canalicular temprana. La displasia capilar alveolar con mal alineamiento de las venas pulmonares representa una alteración malformativa del pulmón que se manifiesta como causa de hipertensión persistente del recién nacido<sup>19-21</sup>, y se caracteriza por la presencia de una alteración en la maduración pulmonar con sáculos y engrosamiento intersticial con un reducido numero de capilares, así como

venas pulmonares ( mal alineadas) acompañando las arterias y los bronquiolos intrapulmonares. Descrita desde por Janney<sup>22</sup> en 1981 se han ido reportando con mayor frecuencia incluso en America Latina<sup>23</sup>.

Otra patología difusa/intersticial es la **neumonitis crónica de la infancia**, inicialmente descrita por Katzenstein et al<sup>24</sup> caracterizada por un infiltrado intersticial con engrosamiento de los septos e hiperplasia de las células epiteliales. La **neumonitis intersticial celular de la infancia** es probable que se encuentre relacionada con la enfermedad antes descrita aunque esta suele verse asociada a displasia broncopulmonar y nunca se ve en niños mayores de seis meses. Algunos autores actualmente las consideran como manifestaciones de una alteración del surfactante. Katzenstein revisa recientemente algunos conceptos sobre enfermedades intersticiales, y en su revisión solo aborda la clasificación tópicos en enfermedades intersticiales propias de los adultos<sup>25</sup>.



**Tabla 1**

**Esquema de clasificación para las enfermedades difusas en la infancia  
(niños menores de 2 años)\***

**1.-Trastornos difusos del desarrollo**

- Displasia acinar
- Displasia alveolar congénita
- Displasia alveolo-capilar con mal alineamiento de las venas pulmonares

**2.-Anomalías del desarrollo que reflejan una alveolarización deficiente**

- Hipoplasia pulmonar
- Enfermedad pulmonar neonatal crónica
- Relacionado a desordenes de los cromosomas
- Relacionado a enfermedad congénita cardíaca

**3.-Condiciones específicas de etiología no definida**

- Hiperplasia de células neuroendocrinas de la infancia
- Glucogenosis intersticial pulmonar

**4.-Trastornos por disfunción del surfactante**

- Mutaciones en Proteína B
- Mutaciones en Proteína C
- Mutaciones en ABCA3

Datos histológicos de disfunción del surfactante sin una etiología genética conocida:

- Proteinosis alveolar pulmonar
- Neumonitis crónica de la infancia
- Neumonitis intersticial descamativa
- Neumonía intersticial no específica

**5.-Trastornos asociados a un proceso sistémico**

- Enfermedades de la colágena
- Sarcoidosis
- Enfermedades Por depósito
- Histiocitosis de células Langerhans
- Infiltrados malignos

**6.- Trastornos del huésped inmuno competente**

- Infecciones
- Agentes ambientales
  - Neumonitis por hipersensibilidad
  - Inhalación tóxica
- Síndromes por aspiración
- Neumonía eosinofílica

**7.- Trastornos en el paciente inmuno comprometido**

- Infecciones oportunistas
- Relacionadas a la terapia
- Relacionadas a trasplante
- Daño alveolar difuso de etiología desconocida

**8.- Trastornos que simulan un proceso intersticial difuso**

- Vasculopatía hipertensiva arterial
- Cambios congestivos secundarios a disfunción cardíaca
- Enfermedad veno-oclusiva
- Desordenes de los vasos linfáticos

(\*Tomado de: Deutsch G, et al. *Am J Respir Crit Care Med.*2007; 176:1120-128)

Una enfermedad de relativa reciente descripción es la **glucogenosis pulmonar intersticial (GIP) y la hiperplasia de células neuroendocrinas de la infancia (HCNI)**. Ambas enfermedades se pueden presentar en la forma de taquipnea del recién nacido, aunque la segunda muestra una sintomatología más prominente. La GIP se caracteriza por la acumulación difusa de células mesenquimales cargadas de glucógeno en el intersticio, estas células son CD68 negativas, y marcan con vimentina, la tinción de PAS es necesaria para el diagnóstico<sup>27-28</sup>. La HCNI, se presenta con taquipnea pero sin falla respiratoria, y típicamente son hospitalizados para investigación o para biopsia y esta alteración se demuestra con el anticuerpo bombesina, en un trasfondo histológico sugestivo, que suele ser una biopsia pulmonar casi normal<sup>29</sup>. Existen otras alteraciones difusas como las variedades de **linfangiectasias congénitas y linfangiomatosis** y otros desordenes que se pueden simular una enfermedad difusa bilateral.

### **Vasculopatía pulmonar hipertensiva**

Este es un caso especial en el cual su uso no es generalizado y varía de una institución a otra. Casi siempre es una biopsia que se toma en el transcurso de una cirugía cardiovascular y tiene como propósito determinar el grado de daño hipertensivo en la microvasculatura pulmonar y su implicación pronóstica en procesos con hipertensión vascular pulmonar que pueden ser primarios y asentados en una persistencia del patrón vascular fetal, o asociados a cardiopatías congénitas. La manifestación clínica y radiológica en estos casos puede ser de una enfermedad intersticial bilateral difusa y ser motivo de biopsia. Hay cierta controversia sobre el uso de clasificaciones, y actualmente se ha propuesto una clasificación clínica<sup>32</sup> (Tabla 2) y una clasificación morfológica<sup>33</sup> (Tabla 3).

En la enfermedad pulmonar vascular hipertensiva, la hipertrofia de la media y de la íntima se suelen estimar al "ojo" del patólogo, aunque hay métodos analíticos como la morfometría, los cuales son de importancia en estudios comparativos de los cuales se ha considerado que el grosor normal de los vasos arteriales pulmonares se considera debe ser del 3 al 7% del diámetro vascular externo. Leve es de 7-9%, moderado del 10 -15% y severo, mayor del

15%.<sup>35</sup> La hiperplasia de la intima debe ser laminar y concéntrica para considerarse específica de daño pulmonar. Históricamente la primera clasificación histopatológica de la hipertensión pulmonar surgió en 1958 con el esquema de Heath y Edwards basado en el estudio de pacientes cardiopatía congénita. Este esquema con seis grados, no ha mostrado ser de utilidad en los niños menores de 2 años, ya que estos casi nunca desarrollan lesiones plexiformes a pesar de tener valores muy altos de presión pulmonar.

**Tabla 2**

**Clasificación clínica de la hipertensión pulmonar (Venecia 2003)\***

**1. Hipertensión Pulmonar Arterial (PAH)**

1.1 Idlopática (IPAH)

1.2 Familiar (FPAH)

1.3 Asociada con (APAH)

- 1.3.1. Enfermedad vascular de la colágena
- 1.3.2. Comunicaciones venosas pulmonares-sistémicas
- 1.3.3. Hipertensión portal
- 1.3.4. Infección por HIV
- 1.3.5. Drogas y toxinas
- 1.3.6. Otros (tiroides, glucógeno, Gaucher , THH, hemoglobinopatías, desórdenes mieloproliferativos, esplenectomía)

1.4 Asociada a una afección venosa o capilar significativa

- 1.4.1 Enfermedad pulmonar veno-oclusiva (PVOD)
- 1.4.2 Hemangiomatosis pulmonar capilar

1.5 Hipertensión pulmonar persistente del recién nacido

**2. Hipertención asociada a enfermedad del ventrículo izquierdo**

- 2.1 Atrial or ventricular
- 2.2 Valvular

**3. Hipertensión pulmonar asociada con enfermedad pulmonar y/o hipoxemia**

- 3.1 EPOC
- 3.2 Enfermedad pulmonar intersticial
- 3.3 Desordenes de la respiración durante el sueño
- 3.4 Desordenes de hipoventilación alveolar
- 3.5 Exposición crónica a altitudes
- 3.6 Anomalías del desarrollo

**4. Hipertensión pulmonar debida a trombosis crónica y/o enfermedad por embolia**

- 4.1 Obstrucción tromboembólica de las arterias proximales pulmonares
- 4.2 Obstrucción tromboembólica de las arterias distal pulmonares
- 4.3Embolismo pulmonar no trombótico (tumor, parásitos, material extraño)

**5. Miscellaneous**

Sarcoidosis, Histiocitosis , Linfangiomatosis,  
Compresión de vasos pulmonares (adenopatías,  
tumores, mediastinitis fibrosante)

(\*Tomado de :Simonneau et al.J. Am. Coll. Cardiol. 2004; 43(12Suppl S)5s12.)

Actualmente la mejor sugerencia es clasificar las lesiones según un esquema novel recientemente propuesto (Tabla 3), la cual introduce algunos cambios a la clasificación habitualmente utilizada.

**Tabla 3**

**Clasificación histopatológica de la hipertensión pulmonar\***

**1.-Arteriopatía pulmonar (arterias pré e intra acinares)**

---

Arteriopatía pulmonar con hipertrofia aislada de la media

Arteriopatía pulmonar con hipertrofia de la media y proliferación de la íntima (proliferación, fibrótica)

Concéntrica laminar

Excéntrica, concéntrica no-laminar

Arteriopatía pulmonar con lesiones plexiformes y/o proliferación o arteritis

Arteriopatía pulmonar con arteritis aislada

Asociada a cambios venulares

**2. Venopatía pulmonar oclusiva (venas y vénulas de varios tamaños) con o sin arteriopatía coexistente**

---

Hallazgos histopatológicos:

Cambios venosos: engrosamiento de la íntima/obstrucción (celular, fibrótica); obstructiva

Fibrosis luminal septal (recanalización)

Engrosamiento de la adventicia (fibrótico); muscularización, incrustación de hierro y calcio con reacción a cuerpo extraño:

Cambios capilares: dilatación, congestión, lesiones tipo angioma

Cambios intersticiales: edema, fibrosis, hemosiderosis, infiltrados linfocíticos

Otros: Linfáticos dilatados; alveolos con hemosiderina en los macrófagos e hiperplasia de los neumocitos tipo II

**3. Microvasculopatía con o sin arteriopatía co-existente y/o venopatía**

---

Hallazgos histopatológicos:

Cambios en la microvasculatura:

Proliferaciones capilares localizadas en el intersticio, proliferación capilar obstructiva en las vénulas y venas

Fibrosis de la íntima de las venas-vénulas

Cambios intersticiales: edema, fibrosis, hemosiderosis, infiltrados linfocíticos

Otros: Linfáticos dilatados; alveolos con hemosiderina en los macrófagos, hiperplasia de los neumocitos tipo II

**4. No clasificable**

---

(\*Tomado de: Pietra G, et al *J. Am. Coll. Cardiol.* 2004; 43(12 Suppl S); 25S-32S.)

Las lesiones venosas ( ver Tabla 4), llamadas también post capilares difieren de la lesión pre-capilar (de la hipertensión arterial) y los hallazgos morfológicos son independientes del sitio de la lesión. Hay múltiples causas de hipertensión venosa. La **enfermedad veno-oclusiva**<sup>36</sup> es rara pero se ve típicamente en niños y adultos jóvenes. Es un proceso de venas pequeñas y vénulas, con infartos de tipo venoso (en la periferia del lóbulo con preservación del centro) y fibrosis de la intima e las venas septales, la cual frecuentemente es edematosa el lumen reencuentra obliterado u ocluido, y con el tiempo las venas pueden arterializarse. Las arteriolas muestran cambios leves de hipertensión en trombosis arterial, hallazgo que no se observa en otras formas de hipertensivo venosa pulmonar. La **hemangiomatosis capilar**, otra de las alteraciones vasculares en el pulmón de infantes se caracteriza por una proliferación intersticial de capilares congestivos, de morfología vagamente lobular y de distribución irregular, alrededor de una zona bronco vascular, también en los septos y en la pleura, actualmente se clasifica dentro de la alteraciones de la microvasculatura.

**Tabla 4**

<b>Causas de hipertensión venosa con o sin edema pulmonar*</b>
<b>Edema agudo pulmonar hidrostático</b>
Falla del corazón izquierdo
Sobrecarga de líquido
<b>Hipertensión venosa crónica pulmonar ( vasculopatía congestiva)</b>
<b>Intrapulmonar</b>
Enfermedad pulmonar veno-oclusiva
Obstrucción de las venas pulmonares
Mediastinitis fibrosante
<b>Otras</b>
Cor triatrium
Mixoma atrial
Estenosis- insuficiencia mitral adquirida o congénita
Falla ventricular izquierda crónica
Estenosis insuficiencia aórtica

(Tomado de: Stewart,S, et al. *Histopathology* 2009, 54, 104–116.)

## **Lesiones focales y neoplasias**

Las lesiones focales ya sean únicas o múltiples son objeto de análisis morfológico para determinar su carácter neoplásico o inflamatorio. La lesión benigna más frecuente en la infancia es el **pseudotumor inflamatorio**, el cual alcanza hasta el 80% de los casos e algunas series<sup>39</sup> aunque son raros. Otras lesiones son la fibromatosis, el **hamartoma mesenquimal** de la pared torácica, La mayoría de las lesiones malignas en la infancia son tumores metastásicos, de estos los más frecuentes son el rhabdomioma, **el tumor de Wilms** el **hepatoblastoma** y **el tumor del saco vitelino**. El **blastoma pleuropulmonar** es una neoplasia mesenquimal altamente maligna aunque es raro, es la lesión maligna pulmonar más frecuente en la infancia ([www.ppbregistry.org](http://www.ppbregistry.org)). Se han descrito tres tipos según la su arquitectura quística y la cantidad de componente sólido que tenga la lesión. Su diagnóstico diferencial incluye las lesiones quísticas de la infancia.<sup>41</sup> Otros tumores son el fibrosarcoma broncopulmonar, el tumor de Ewing/PNET, y otros sarcomas como el sarcoma sinovial<sup>40</sup>.

## **UTILIDAD DE LA BIOPSIA PULMONAR**

En el paciente con patología crónica la utilidad de la biopsia pulmonar tiene dos vertientes. Sirve para determinar el territorio estructural en el que se concentra el daño: bronquiolos y bronquios pequeños, intersticio alveolar, luz alveolar y vasculatura. Esta información permite una aproximación a decidir si el daño es exógeno (inmunoalérgico, infeccioso) o si es endógeno (auto inmune, metabólico, malformativo, displásico). En el caso particular de la enfermedad intersticial, los niños presentan cuadros distintos a los esquemas establecidos en la enfermedad pulmonar intersticial del adulto y mucha de la patología intersticial pediátrica está en el proceso de definirse con precisión.

La otra utilidad de la biopsia pulmonar en estos pacientes es la de determinar el tipo y grado de daño del parénquima pulmonar y su posible evolución ulterior. La combinación de componentes inflamatorios y fibrosantes y el grado de remodelado pulmonar que han producido en el momento de la biopsia ayuda a la toma de decisiones de manejo del paciente. En el paciente inmunosupreso,

suele ser un procedimiento de urgencia, al ser perentorio un diagnóstico etiológico no asequible por otros procedimientos.

## **DESARROLLO DE LA CIRCULACIÓN PULMONAR**

Estudios recientes sobre el desarrollo normal del pulmón se han enfocado en los mecanismos que incluyen el cese de la capacidad secretora del pulmón la cual es esencial para que el pulmón se convierta en un órgano de absorción. Algunos de estos mecanismos han comenzado a elucidar la importancia de moléculas como el canal de sodio en el desarrollo de ciertas enfermedades como la fibrosis quística<sup>42</sup>, y actualmente el estudio del desarrollo pulmonar se lleva a cabo a través de técnicas de imagen que siguen de forma secuencial el desarrollo y crecimiento pulmonar. En este capítulo describimos la secuencia de acontecimientos implicados en el desarrollo de la circulación pulmonar y sus implicaciones morfológicas.

Durante el estadio embrionario (4 a 6 semanas de gestación) el sistema circulatorio consiste en seis pares de arcos aórticos que unen las aortas dorsales y ventrales las cuales se originan del corazón primitivo. Las arterias pulmonares derivan de los sextos arcos aórticos, aunque reciente evidencia sugiere que se puede originar del cuarto arco inicialmente y posteriormente emerger del sexto. A las 34 semanas de gestación cada yema pulmonar es irrigada por una arteria pulmonar que se extiende desde el tracto de salida del corazón el cual, en este tiempo aun no se divide en sus troncos arterial y pulmonar. En el lado ventral de cada yema pulmonar una vena pulmonar lo conecta al que será el atrio izquierdo. Entre las arterias y las venas hay un plexo capilar en el mesenquima, alrededor de la yema pulmonar. La vía aérea se ramifica en el mesenquima y alrededor de cada yema hay un halo de túbulos endoteliales a cierta distancia del epitelio. Estos túbulos coalescen para formar las arterias y venas pulmonares periféricas. El desarrollo de la vasculatura pulmonar depende tanto de angiogénesis como de vasculogénesis de capilares en el mesénquima.

Durante la etapa pseudo glandular todas las arterias y venas pre acinares ya están formadas. La etapa canalicular (16–27 semanas de gestación), se acompaña de múltiples divisiones de la vía aérea las cuales funcionan como una guía para el desarrollo del sistema arterial pulmonar. En esta etapa el



epitelio ya se ha diferenciado en neumocitos tipo 1 y tipo 2, y el Surfactante se puede detectar alrededor de las 24 semanas de gestación. En la etapa alveolar (27 semanas de gestación al término) aparecen los verdaderos alvéolos.

En el embrión humano las venas establecen la infraestructura para el desarrollo de los lóbulos pulmonares. En el mesénquima periférico intralobar, se desarrollan lagos vasculares que contienen células hematopoyéticas y se desarrollan numerosos canales vasculares pequeños en la periferia y establecen una conexión con la vena central cuando la vía aérea y las aéreas pulmonares aún están confinadas a la región hilar. Las tributarias de las venas pulmonares normalmente se originan en el punto de ramificación de la vía aérea y drenan en ángulos rectos al plano de la vía aérea.

El desarrollo de la circulación pulmonar es un proceso complejo, que requiere una alto grado de organización así como la acción temporo-espacial de moléculas que dirigen este proceso. Hay una gran cantidad de moléculas implicadas en el desarrollo pulmonar de las cuales las más importantes pertenecen a la familia del *Factor de crecimiento del endotelio vascular (VEGF)*. Los pasos que llevan al ensamblaje de los vasos incluyen: (1) diferenciación de células primitivas hacia progenitores vasculares (2) la formación de redes vasculares primitivas (3) el remodelado con regresión local de ramificaciones (4) la especialización hacia arterias, venas y linfáticos (5) la estabilización del vaso sanguíneo por la producción de matriz y reclutamiento de células de soporte, y (6) el mantenimiento de la estructura vascular<sup>43</sup>.

Aunado a su posición diferente en el pulmón, las arterias y las venas tienen una diferente estructura en su pared. Las arterias adquieren las células musculares de células derivadas del bronquiolo cercano, las cuales migran para colocarse alrededor de las arterias, proceso en el cual se han implicado varias vías de señalización molecular, las venas no adquieren estas células musculares pero en sus paredes se integran fibroblastos derivados del mesénquima circundante. La circulación bronquial (que es el segundo sistema circulatorio pulmonar) no parece desarrollarse al mismo tiempo que la pulmonar, ya que se encuentra evidencia de ella hasta la 8 semana de gestación. En esta etapa uno o dos vasos se extienden de la aorta dorsal y corren a lo largo de los platos cartilagosos de los bronquios principales. Se extienden hacia la periferia de la vía aérea y

su paredes vascular se comienza a diferenciar, eventualmente dan origen a una red vascular en la vía aéreas pero permanece relativamente pequeñas en relación a las arterias pulmonares adyacentes y aumentan de tamaño solo en los casos en los cuales hay alteraciones en el desarrollo de la circulación pulmonar arterial como en el caso de la atresia pulmonar<sup>44</sup>. Las venas bronquiales se pueden observar en el hilio pulmonar donde tienen un gran tamaño.

Así anatómicamente las arterias siguen las ramas de la vía aérea y en cada nivel el diámetro de la arteria es similar al del bronquio correspondiente. Las arterias pre acinares son aquellas que acompañan la vía aérea hasta el bronquíolo terminal y las arterias mas profundas se les llama arterias intraacinares. La estructura histológica de la arteria pulmonar muestra las fibras elásticas interrumpidas y no en patrón continuo como se observa en la aorta, situación que se altera en el caso de la hipertensión pulmonar persistente del recién nacido. Un punto importante es el hecho que las venulas intracinares tiene una estructura no muscular, lo cual las hace muy parecido a las arteriolas pulmonares. Las venas grande se encuentran en los septos, y son de pared delgada con una elástica interna, excepto en los casos de hipertensión venosa, en los cuales se vuelven arterializadas. Las venas confluyen hacia el hilio. Las arterias bronquiales son muy difíciles de identificar macroscópicamente, en el pulmón acompaña la vaina bronquial hasta el bronquiolo terminal. Histológicamente es una arteria muscular con una elástica interna bien definida y una elástica externa casi ausente, en contraste con la elástica externa bien definida de las arterias pulmonares. Los vasos linfáticos suelen acompañar a las venas pulmonares e los septos<sup>44-45</sup>.

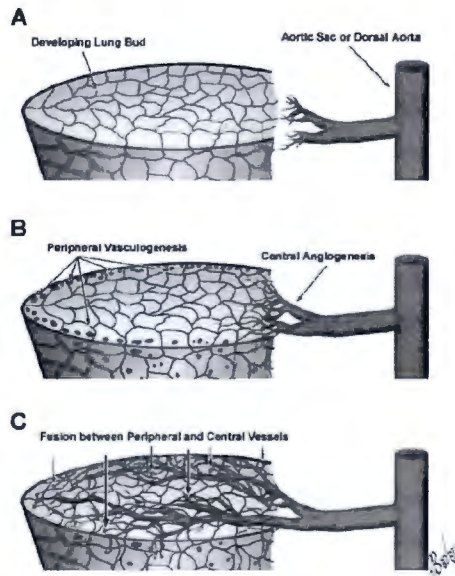


Fig. 1.- Esquema de la secuencia del desarrollo pulmonar el cual (A-C).El concepto mas aceptado de desarrollo vascular temprano se basa en dos procesos independientes; vasculogénesis periférica y angiogénesis central con posterior fusión y establecimiento de la continuidad en la circulación pulmonar.

( Tomado de: Galambos,deMello. Ped Dev Path 10, 1–17, 2007)<sup>43</sup>

### JUSTIFICACIÓN:

La utilidad e indicaciones de la biopsia pulmonar en niños pequeños menores de dos años ha variado a lo largo del tiempo debido a la aparición de nuevas entidades así como de los avances en el manejo ventilatorio en la etapa neonatal y a la reinterpretación fisiopatológica de entidades conocidas como ocurre con la hipertensión pulmonar.

Por lo anterior es necesaria una revisión de las biopsias pulmonares para reclasificarlas con base en los conocimientos actuales y así contribuir al conocimiento de la frecuencia y características de esta patología

## **PLANTEAMIENTO DEL PROBLEMA:**

El Instituto Nacional de Pediatría es un centro de referencia nacional y no hay estudios publicados sobre la experiencia en biopsia pulmonar en niños menores de 2 años. La patología pulmonar en niños difiere de la de los adultos por lo que este tipo de estudios pueden ayudar a caracterizar y describir enfermedades en este grupo de edad en la población mexicana.

## **PREGUNTA DE INVESTIGACIÓN**

**¿Cuáles son las enfermedades detectadas a través de la biopsia pulmonar abierta en niños menores de dos años en el Instituto Nacional de Pediatría desde 1971 hasta Diciembre del 2008?**

## **OBJETIVOS:**

General:

Clasificar de acuerdo a patrones histopatológicos establecidos las biopsias pulmonares de pacientes pediátricos menores de dos años.

Secundarios

- 1.- Determinar los patrones histopatológicos más frecuentes en las biopsias pulmonares de pacientes pediátricos con diagnóstico de neuropatía intersticial y reclasificarlos de acuerdo a los nuevos ítems descritos en la literatura actual.
- 2.- Describir los tipos de alteración vascular en hipertensión pulmonar en menores de dos años
- 3.- Identificar nuevas entidades actualmente descritas en esta población y clasificadas dentro de otros grupos en el pasado

**HIPÓTESIS:** No aplica por ser un estudio descriptivo sin hipótesis central

## **DISEÑO:**

Se trata de un estudio observacional, transversal, retrolectivo y descriptivo del material recolectado del mes de diciembre de 1971 hasta el mes de diciembre del año 2008 (37 años) en el Departamento de Patología del Instituto Nacional de Pediatría.

## **MATERIALES Y MÉTODOS:**

De los registros de biopsias del Departamento se obtendrán los casos de biopsia pulmonar abierta en niños de cualquier edad menores de dos años, durante el periodo antes mencionado.

### **Criterios de inclusión.**

1.- Todas las preparaciones histológicas de tejido pulmonar obtenido por biopsia abierta de pacientes registrados en el Instituto Nacional de Pediatría menores de dos de edad. que cuenten con tinciones especiales (Tricrómico de Masson, Fibras elásticas, y PAS) datos de identificación del caso.

### **Criterios de exclusión.**

- 1.- Biopsias que se hallan tomado con fines de investigación y no para manejo y diagnostico.
- 2.- Material histológico incompleto o con fallas técnicas que impidan la interpretación.

### **Procedimiento**

1. Del archivo de biopsias del Departamento de Patología del Instituto Nacional de Pediatría se seleccionaran todos los casos que se clasifiquen dentro del apartado de biopsia pulmonar abierta y menor de dos años entre 1971 – 2008 y que cumplan con los criterios de inclusión antes mencionados.
2. Se localizarán las láminas en el Archivo del Departamento de Patología del Instituto.
3. Se examinaran las láminas y sus coloraciones especiales simultáneamente con la participación de los patólogos investigadores y se formularan conclusiones de consenso.
4. Las características y alteraciones serán consignadas en la hoja de captura  
(Anexo I)
5. Los datos obtenidos serán capturados en una base de datos MS Excel.

## ANÁLISIS ESTADÍSTICO:

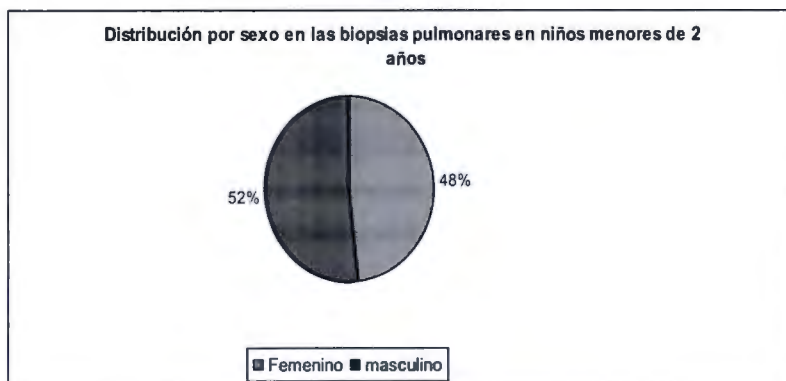
Los datos se organizaran en el programa de Excel , Windows 2007.

Se aplicara análisis de estadística descriptiva de distribución por frecuencias.

## RESULTADOS

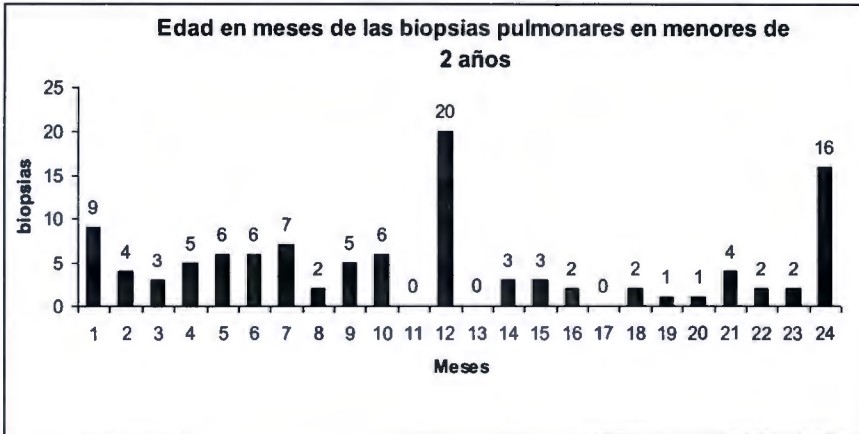
Del archivo digital de patología quirúrgica (biopsias) del Departamento de Patología del Instituto Nacional de Pediatría, se localizaron un total de 110 casos, de los cuales 53 fueron del sexo femenino y 57 del sexo masculino (grafico1)

**Grafica 1**



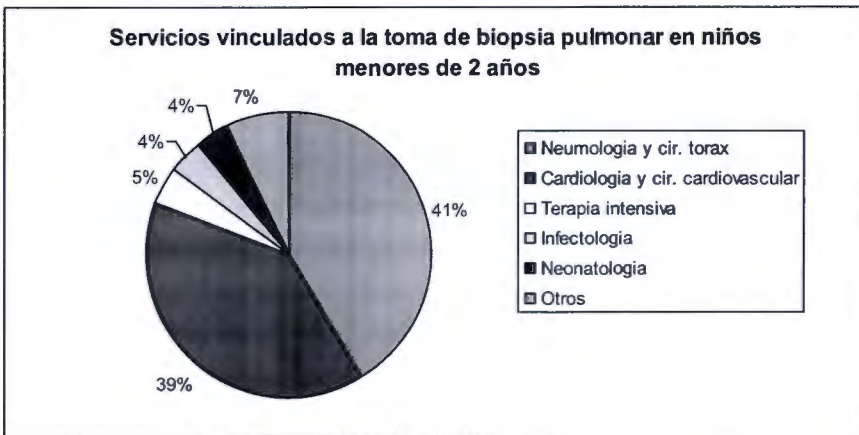
La distribución por edad muestra que las edades con mayor numero de biopsias son las comprendidas a los 12 (n=20; 22%) y 24(n=16; 17.6%) meses, seguido en frecuencia por el periodo neonatal(n=9; 9.9%), el resto de la biopsias se divide con una mayor agrupación en el primer año de vida (Grafica

**Grafica 2**



Los servicios vinculados al envío de la biopsias fueron el servicio de Neumología y Cirugía de tórax (n=; 41%) , Cardiología –Cirugía Cardiovascular (n=; 39%), el resto de los servicios se muestran e la grafica 3. entre los servicios catalogados como otros incluyen Pediatría general, Inmunológica, Hematología y Medicina interna.

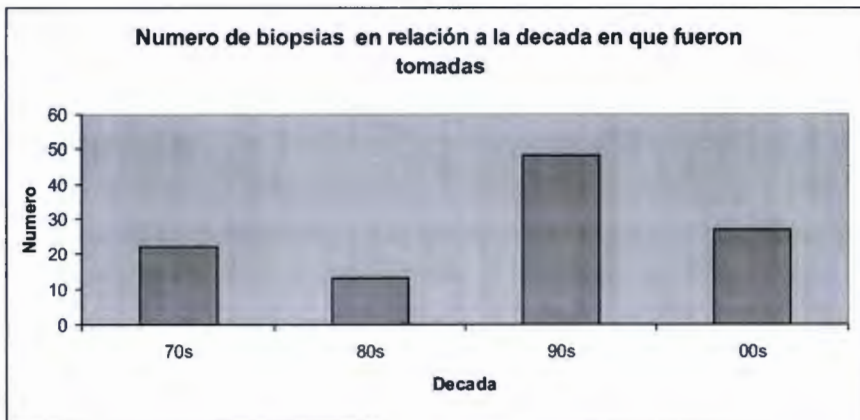
**Grafica 3**



La Grafica 4 muestra las distribución por décadas en las cuales se tomaron las biopsias, la mayor cantidad de ellas se tomo en la década de los 90s (n=48;

52.8%). En orden descendente se ubica la década del 2000 ( que se encuentra incompleta) la del 70, y la del 80 (n=27, n=22, n=13; 29%, 24% y 14.3% respectivamente).

**Grafica 4**



**Tabla 5**

**Distribución de acuerdo a patrones histopatológicos**

Patrón histopatológico	Diagnóstico
Vascular	54
Difuso/Intersticial	29
Normales	10
Otros	17
<b>Totales</b>	<b>110</b>

La distribución según patrones histopatológico se resume en la tabla 5, representando aquellos con patrón vascular ( n=54; 49%) la mayoría, en este patrón se incluyen casos diagnosticados como hipertensión vascular pulmonar



arterial y tromboembolias pulmonares. Los casos referidos como otros incluyen los diagnósticos de hemorragia pulmonar, hemosiderosis y neoplasias. El patrón difuso más diagnosticado fue el de neumonitis crónica intersticial (n=11; 37.9%). Y dentro de las biopsias con afección vascular se identificó una mayor cantidad de casos con hipertrofia de la media y muscularización de las arteriolas (n=35; Grado 1 Heath y Edwards). En los casos en los cuales estuvo asociada a otra patología, los cambios consistieron en hipertrofia de la muscular y proliferación de la íntima. No se identificó ningún caso con lesiones plexiformes.

**Tabla 6**  
**Diagnósticos en los casos que reflejaron un patrón difuso**

<b>Desordenes difusos del desarrollo</b>	<b>n</b>
Displasia acinar	0
Displasia alveolar	0
Displasia alveolo capilar	1
<b>Defectos que reflejan alveolarización anormal</b>	
Hipoplasia pulmonar	2
Displasia Broncopulmonar	3
<b>Condiciones específicas de etiología no definida</b>	
Hiperplasia de Células Neuroendocrinas de la infancia	0
<b>Alteraciones histológicas que sugieren disfuncion del surfactante</b>	
Lipoproteinosis pulmonar alveolar	3
Neumontis crónica intersticial	11
Neumonitis intersticial descamativa	1
Neumonía intersticial no especifica	
Daño alveolar difuso	2
<b>Procesos sistémicos</b>	0
<b>Procesos exógenos</b>	
Infecciosos	2
Alveolitis alérgica	3
<b>TOTAL</b>	<b>29</b>

**Tabla 7**  
**Distribución de las biopsias con daño vascular**

Hipertrofia de la media y muscularización de las arteriolas	35
Proliferación de la íntima	10
Fibrosis laminar concéntrica de la íntima	2
Cambios hipertensivos asociados a bronquiolitis	1
Cambios hipertensivos asociados a Enfermedad pulmonar difusa	6
<b>Total</b>	<b>54</b>

## **DISCUSION**

El análisis de la biopsia pulmonar en niños menores de dos años abarca un amplio espectro de enfermedades que incluyen una amplia variedad de patrones histopatológicos así como enfermedades propias de esta edad. La correlación clínico patológica es fundamental para llegar a un diagnóstico certero. Este es el primer análisis sistemático que se realiza en el Instituto Nacional de Pediatría en este grupo de edad en particular. Esta revisión provee una visión general de los diagnósticos histopatológicos así como algunos datos demográficos de importancia. Representa un estudio piloto del cual se pueden originar análisis específicos en torno a los grupos de edad o en relación a los patrones histopatológicos ya mencionados.

El alcance de nuestro estudio llega hasta la calificación general de estas patologías, y la determinación de ciertos aspectos generales de cada uno de los patrones histopatológicos. Subsecuentes estudios revelarán los detalles singulares de cada uno de estos procesos. En general los datos reportados en las diversas series referentes en relación al sexo no muestran ninguna tendencia en particular. Los datos expuestos señalan que la relación entre ambos sexos es de 1:1, mostrando que las patologías estudiadas por biopsia pulmonar en niños menores de dos años e el INP, no tienen predilección por sexo.

El análisis de la edad en meses muestra que la mayor cantidad de biopsias se toman en los 12 y 24 meses, es posible que el acumulo de casos en estos grupos de edad se deba a que los datos fueron tomados de la hoja de recolección, y en algunos casos la edad pudo ser redondeada a uno o dos años, lo que si es evidente es el hecho que en el primer año de vida se toman una mayor cantidad de biopsias que en el segundo año. Es de llamar la atención que de estos casos un buen numero la constituyen biopsias por alteración vascular hipertensiva, y la prevalencia en el primer año de vida, refleja que durante esa etapa es cuando se detectan la mayoría de los casos de cardiopatías congénitas las cuales originan este tipo de biopsias.

Las biopsias solicitadas por cardiología, fueron tomadas con la finalidad de evaluar la presencia de cambios vasculares hipertensivos, aunque como discutiremos mas adelante, se identificaron casos en los cuales habían cambios de arteriopatía hipertensiva los cuales estaban relacionados a enfermedades pulmonares, sobretodo, las difusas. Consideramos durante el estudio, que es importante comparar y analizar el diagnóstico con el cual fue enviado el caso y el diagnóstico histopatológico, si embargo este aspecto no fue contemplado en los objetivos del estudio.

Al estudiar los casos dividimos estos según patrones histopatológicos, el mayor grupo lo abarcan las biopsias pulmonares con daño predominantemente vascular, dentro las cuales y tal como está descrito en la literatura, no hubo presencia de lesiones plexiformes, este dato toma importancia en el diagnóstico de cambios hipertensivos en niños menores de dos años. La clasificación clásica de Heath y Edwards, que en el estudio original, se llevo a cabo en niños con cardiopatías congénitas ya no es aplicable, sobretodo en ciertas situaciones clínicas en las cuales los hallazgos hipertensivos forman parte del espectro de una enfermedad difusa( como ya fue mencionado) en cuyo contexto debe ser clasificados y evaluados los cambios hipertensivos.

Actualmente las enfermedades difusas intersticiales del pulmón han sido clasificadas, en el grupo de niños menores de dos años, atendiendo las diversas causas y el mecanismo que subyace en ellas. Muchas de esas patologías son raras, como lo refleja la literatura actual, que incluso en series que estudian de forma exclusiva las enfermedades difusas de la infancia, algunas enfermedades descritas no se diagnosticaron.

Es importante considerar los casos en menores de un año como un grupo especial el cual se debe analizar por aparte, ya que como se ha señalado, requiere el análisis de ciertas patologías propias de este grupo etáreo, sin embargo, al comparar los casos diagnosticados en el estudio de Deutch et al<sup>12</sup>, notamos que algunos de los diagnósticos de enfermedades descritas recientemente no los encontramos en nuestra serie a pesar que realizamos una búsqueda intencionada, en los nueve casos que se presentaron en neonatos.

El diagnóstico mas frecuente lo represento la neumonitis crónica intersticial. Existen ciertos factores que en la actualidad que necesitan ser estudiados en las enfermedades difusas, y de especial importancia es la presencia de mutaciones y alteraciones en el surfactante.

Queda claro que en los niños menores de dos años las lesiones vasculares plexiformes no son frecuentes en el contexto de una enfermedad cardiaca o en lesiones vasculares secundarias afección pulmonar. No es el objetivo de este estudio comparar la certeza diagnostica de los diversos participantes.

**En conclusión**, la biopsia pulmonar en los niños menores de dos años debe ser evaluada con la información clínica y radiológica pertinente al caso, sin embargo, aunque la biopsia sea evaluada en un escenario puramente morfológico, es de utilidad diagnostica al revelar los diferentes patrones que pueden estar presentes. Los casos de patología vascular ya sean primarios o secundarios a una cardiopatía congénita o a enfermedades pulmonares difusas deben evaluarse en el contexto de la enfermedad subyacente. Este estudio representa un estudio piloto del cual pueden derivar estudios posteriores que evalúe en forma detallada cada uno de los patrones y grupos de patologías antes descritas.

## GLOSARIO DE TERMINOS Y PATOLOGIAS

**Angiogénesis:** Crecimiento de vasos sanguíneos a partir de vasos pre-existentes o en redes vasculares

**Bronquiolitis aguda inespecífica:** Infiltrado bronquiolar agudo intraluminal y en la pared con necrosis epitelial.

**Bronquiolitis aguda y crónica inespecífica:** Acumulación intraluminal de neutrófilos con inflamación crónica de la pared con o sin cambios necróticos en la mucosa.

**Bronquiolitis crónica inespecífica:** Infiltrado crónico (linfocitos) en la pared del bronquiolo. Puede haber algunos centros germinales sin ser el hallazgo predominante.

**Bronquiolitis con cambios fibróticos:** Se distinguen dos tipos: 1.- Intraluminal, la cual tiene cuerpos de Mason intraluminales. 2.- Constrictiva, con depósito subepitelial de colágeno con estrechamiento de la luz y obliteración. Se puede acompañar de inflamación crónica.

**Bronquiolitis folicular:** Inflamación crónica marcada peribronquiolar con formación de agregados linfoides y centros germinales reactivos como hallazgo predominante.

**Bronquiolitis eosinofílica:** Presencia de infiltrado por eosinófilos en la pared bronquiolar.

**Bronquiolitis granulomatosa:** Presencia de granulomas en la pared de los bronquiolos

**Bronquiolitis secundaria:** Afección bronquiolar en presencia de una enfermedad pulmonar conocida (Ej.- asma bronquial, bronquiectasias, enfermedad pulmonar intersticial)

**Displasia rabdomiomatosa:** Presencia difusa de fibras de músculo estriado en el pulmón.

**Displasia alveolar congénita:** Malformación primaria de los alvéolos con apariencia inmadura del pulmón en un infante a término.

**Displasia capilar alveolar con mal alineamiento de las venas pulmonares:** Causa rara de hipertensión pulmonar persistente del recién nacido caracterizada por marcada disminución de los capilares adyacentes al epitelio alveolar, engrosamiento de las paredes alveolares y venas anómalas en la región bronquiolo arterial y cambios de hipertensión arterial

**Fibrosis intersticial bronquiolo céntrica inespecífica:** Fibrosis peribronquiolar con cierto grado de inflamación y metaplasia bronquiolar.

**Glucogenosis intersticial pulmonar:** Expansión intersticial por células fusiformes que contiene colágeno.

**Hiperplasia difusa idiopática de células neuroendocrinas:** Proliferación lineal o nodular de células neuroendocrinas ("Tumorlets") superficiales a la membrana basal con Bronquiolitis constrictiva asociada. La Hiperplasia de células neuroendocrinas de la infancia puede no mostrar cambios histológicos evidentes, con macrófagos alveolares incrementados y células claras en el epitelio. La detección se realiza a través de tinciones de inmuno histoquímica.

**Neumonitis crónica de la infancia:** Inflamación crónica leve- moderada intersticial con engrosamiento de los septos intralveolares y alvéolos llenos de macrófagos e hiperplasia de neumocitos tipo 2

**Neumonía intersticial inespecífica:** Consiste en una neumonía intersticial inespecífica sin hallazgos que sugieran otra entidad

**Panbronquiolitis difusa:** Infiltrado inflamatorio mixto peribronquiolar con Bronquiolitis folicular y acumulo de macrófagos espumosos en el intersticio y en los espacios alveolares. La lesión es difusa (Predominio en Asia del este. Casos escasos reportes en Norteamérica)

**Proteinosis Alveolar:** espacios aéreos llenos de una substancia granular eosinofílica, PAS positiva con espacios en forma de aguja e infiltrado por numerosos macrófagos.

**Vasculogénesis:** Proceso de formación de vasos primitivos de Novo.

## BIBLIOGRAFIA

### Biopsia Pulmonar

1. Adeyemi SDI, Ein SH, Simpson JS, Turner P. The value of emergency open lung biopsy in infants and children. *J Ped Surg* 1979;14:426-427.
2. Berbescu EA, Katzenstein AL, Snow JL, Zisman DA. Transbronchial biopsy in usual interstitial pneumonia. *Chest*. 2006;129:1126-31
3. Rossiter J S, Millar C et al . Open lung biopsy in th immunosuppressed patient. Is it really beneficial. *J Thorac Cardiovasc Surg* 1979;77 :338-345.
4. Ray F, Lawton FR, Myers WO. Open pulmonary biopsy . Nineteen-year experience with 416 consecutive operations. *Chest*. 1976, 69, :43-47..
5. Shimosato Y, Miller R. General approach to lung biopsy in Biopsy Interpretation of the lung. Raven Press, New York. 1995. Chap1. pp 4-6.
6. Regamey N, Balfour-Lynn I, Rosenthal M, et al Time Required to Obtain Endobronchial Biopsies in children during fiberoptic bronchoscopy. *Pediatric Pulmonology* .2009.44:76-79.

### Enfermedades difusas y surfactante

7. Pérez Fernández L, Gamboa Lara A. Guía para el estudio del niño "neumópata crónico". Análisis de 273 casos consecutivos. *Acta Pediatr Mex* 1988;9:119-126
8. Rice A, Nicholson AG. The pathologist's approach to small airways disease ( review) *Histopathology* 2009, 54, 117-133.
9. Fan LL, Langston C, Pediatric Interstitial lung disease: children are not small adults (Letter to editor). *Am J Respir Crit Care Med* 2002;165:1466.
10. Fan LL, Deterding RR, Langston C. Pediatric interstitial lung disease revisited. *Pediatr Pulmonol* 2004;38:369-378.
11. Morell F, Reyes L, Doménech G, De Gracia J, Majó J, Ferrer J. Diagnoses and diagnostic procedures in 500 consecutive patients with clinical suspicion of Interstitial lung disease. *Arch Bronconeumol*. 2008;44:185-191.



12. Deutsch G, Lisa R. Young, Robin R. Deterding, et al. Diffuse lung disease in young children. Application of a novel classification scheme  
*Am j Respir Crit Care Med.*2007: 176;1120-128
13. M. Griese. Pulmonary surfactant in health and human lung diseases: state of the art. *Eur Respir J* 1999; 13: 1455-76
14. Nogee LM, Dunbar AE, Wet DE, Askin F, Hamvas A, Whitsett JA. A mutation in the surfactant protein C gene associated with familial interstitial lung disease. *N Eng J Med* 2001;344:573-579.
15. Bullard JE, Wert SE, Whitsett JA, Dean M, Nogee LM. ABCA3 mutations associated with pediatric interstitial lung disease. *Am J Respir Crit Care Med* 2005;172:1026-1031.
16. Brasch F, Schimanski S, Muhlfeld C, et al. Alteration of the Pulmonary surfactant system in full-term infants with hereditary ABCA3 Deficiency. *Am J Respir Crit Care Med.* 2006;174; 571–580.
17. Bullard J E, Wert SE, Whitsett JA, Dean M, and Nogee LM. ABCA3 Mutations associated with pediatric Interstitial lung disease .*Am J Respir Crit Care Med* vol 172 2005pp1026-1031
18. Shulenin S, Nogee LM, Annilo T, Wert SE, Whitsett JA, Dean M. ABCA3 gene mutations in newborns with fatal surfactant deficiency. *N Eng J Med* 2004;350:1296-1303
19. Cullinane C, Cox PN, Silver MM. Persistent pulmonary hypertension of the newborn due to alveolar capillary dysplasia. *Pediatr Pathol* 1992;12;499-514.
20. Tou K, Chang AB Rajadurai V, et al. Alveolar capillary dysplasia: absence of cd117 immunoreactivity of putative hemangioblast precursor cells', *Fetal and Pediatric Pathology.* 2008.;27;3,127 — 140
21. Wagenvoort CA. Misalignment of lung vessels: A syndrome causing persistent neonatal pulmonary hypertension. *Hum Pathol* 1986, 17:727-730.
22. Janney CG, Askin FB, Kunh III C, Congenital alveolar capillary dysplasia. An unusual cause of respiratory distress in the newborn. *Am J Clin Pathol.* 1981;76;722-727.
23. Drut R. Misalignment of lung vessels and alveolar capillary dysplasia. *Patología.* 1992: 30;135-137.

24. Katzenstein A-L A, Gordon LP, Oliphant M, Swender PT. Chronic pneumonitis of infancy. A unique form of interstitial lung disease occurring in early childhood. *Am J Surg Pathol* 1995;19:439-447.
25. Katzenstein A-L A, Fiorelly RF. Nonspecific interstitial pneumonia/fibrosis. Histologic features and clinical significance. *Am J Surg Pathol* 1994;18:136-147.
26. Myers J L, Katzenstein AL. Beyond a consensus classification for idiopathic interstitial pneumonias: progress and controversies ( review) *Histopathology* 2009; 54; 90–103
27. Canakis A M, Cutz E, Manson D, O'Brodivich H. Pulmonary interstitial glycogenosis A new variant of neonatal interstitial lung disease. *Am J Respir Crit Care Med.*2002;165;1558-1565
28. Wadhawan R, Pawini K, Frederick N, Gilbert-Barness E. Clinico-pathologic conference: Persistent tachypnea in a 5-week-old boy .*Fetal Ped Pathol.* 2008; 27;185 — 196
29. Deterding RR, PYUe C, Fan LL, Langston C. Persistent tachypnea of infancy is associated with neuroendocrine cell hyperplasia. *Pediar Pulmonol* 2005;40;157-165.
30. Kawanami O, Basset F, Barrios R et al. Hypersensitivity pneumonitis in man: light and electrón microscopio studies of 18 lung biopsias. *Am J Pathol.*1983;110;275-299
31. Bush A. Update in Pediatric lung disease 2006. *Am J Respir Crit Care med.*2007;175;533-540.

## Hipertensión pulmonar

32. Simonneau G, Galie N, Rubin LJ et al. Clinical classification of pulmonary hypertension. *J.AmColl.Cardiol.*2004;43(12Suppl S): 5s1
33. Pietra GG, Capron F, Stewart S et al. Pathologic assessment of vasculopathies in pulmonary hypertension. *J. Am. Coll. Cardiol.* 200; 43(12 Suppl S); 25S–32S.
34. Stewart,S Rassl D. Advances in the understanding and classification of pulmonary hypertension ( review). *Histopathology.* 2009; 54; 104–116.

34. Groshong SD, Tomashefski JF, Cool CD. Pulmonary vascular disease en Dail and Hammar Pulmonary pathology. Springer Vol1.2007:3ed 2007 ; 1037.
35. Travis WD, Colby TV, Koss MN, Rosado-de-Christenson ML, Müller NL, King Jr. TE. Non-neoplastic disorders of the lower respiratory tract. American Registry of Pathology/Armed Forces Institute of Pathology. Washington, DC. 2002. 525-532.
36. Groshong SD, Tomashefski JF, Cool CD. Pulmonary vascular disease en Dail and Hammar Pulmonary pathology. Springer Vol1.2007:3ed 2007 ; 1063-1067
37. Jones KD, Colby TV. Developmental and pediatric lung disease. En: Practical Pulmonary Pathology. A Diagnostic Approach. Leslie KO y Wick MR. (Eds). Churchill Livingstone. Philadelphia. 2005. pp. 51-70.

### Lesiones neoplásicas

38. Stocker JT. The respiratory tract. En Stocker JT, Dehner LP, eds. Pediatric Pathology, ed 2, vol1, Philadelphia :1992. JB Lippincott.
39. Askin FB, E Gilbert-Barness. Respiratory system En: E Gilbert Barness ed. Potter's Pathology of the fetus infant and child. Ed 2 Vol 2, 2007 Mosby Elsevier.
40. Priest J R, Williams GM, Hill, Louis A, Jaffe A. Pulmonary cysts in early childhood and the risk of malignancy. Pediatric Pulmonology .2009;44:14-30.

### Desarrollo pulmonar

41. Galambos C, deMello D. Molecular mechanisms of pulmonary vascular development. Ped and dev path. 2007;10: 1-17.
42. deMello D, L Reid. Embryonic and early fetal development of human lung vasculature and its functional implications. Ped and dev Path. 2003:439-449.

43. Hislop A Airway and blood vessel interaction during lung development. *J. Anat.*2002;201;325–334.
44. Tomashefski J, Farver C. Anatomy and Histology of the lung en Dail and Hammars Pulmonary pathology 3ed, Springer.2008.37-39.
45. Bush A. Update in pediatric lung disease 2006. *Am J Respir Crit Care Med.* 2007;175:532–540.
47. Fan LL, Kozinetz CA, Deterding RR, Brugman SM. Evaluation of a diagnostic approach to pediatric interstitial lung disease. *Pediatrics.* 1998;101:82–85



Anexo

**Hoja de captura**

Evaluación de las biopsias pulmonares

CASO \_\_\_\_\_

Nombre	Expediente
Edad	Sexo
# De Biopsia	
1.-Alvéolos	
Arquitectura	
Inflamación	
Grado	
Tipo	
Depósitos	
2.-Bronquios/bronquiolos	
Arquitectura	
Inflamación	
Grado	
Tipo	
Depósitos luminales	
3.-Intersticio	
Fibrosis	
Grado	
Inflamación	
Grado	
Tipo	
4.-Vasos arteriales	
Arquitectura	
Inflamación	
5.-Vasos venosos	
Arquitectura	
Inflamación	
6.-Pleura	