

UNIVERSIDAD NACIONAL
AUTÓNOMA DE
MÉXICO

**UNIVERSIDAD NACIONAL AUTÓNOMA
DE MÉXICO**

**FACULTAD DE MEDICINA
DIVISIÓN DE ESTUDIO DE POSGRADO E INVESTIGACION
SECRETARIA DE SALUD
INSTITUTO NACIONAL DE PEDIATRIA**

**“CARACTERIZACION CLINICA, RADIOLÓGICA Y ENDOSCÓPICA
DE LOS PACIENTES CON ATELECTASIA VALORADOS POR EL
SERVICIO DE NEUMOLOGIA Y CIRUGIA DE TORAX
DEL AÑO 2012 A 2014 EN INP”**

**TESIS PARA OBTENER EL GRADO DE ESPECIALISTA EN:
NEUMOLOGÍA PEDIÁTRICA**

**PRESENTA
DR. JOSÉ MIGUEL LEAL DE LEÓN**

**Director de Tesis
DR. FRANCISCO CUEVAS SCHACHT
JEFE DEPARTAMENTO NEUMOLOGÍA Y CIRUGÍA DE TÓRAX**




INP


México, D.F

2015

**"CARACTERIZACION CLINICA, RADIOLOGICA Y ENDOSCOPICA DE LOS
PACIENTES CON ATELECTASIA VALORADOS POR SERVICIO DE
NEUMOLOGIA Y CIRUGIA DE TORAX DEL AÑO 2012 A 2014 EN INP"**


Dra. Rosaura Rosas Vargas
Director de Enseñanza


Dr. Manuel Enrique Flores Landero
Jefe del Departamento de Pre y Posgrado


Dr. Francisco Cuevas Schacht
Tutor de Tesis, Profesor Titular y
Jefe del Departamento de Neumología y Cirugía de Tórax


Dr. Ignacio Mora Magaña
Co-Tutor



AGRADECIMIENTOS

A Dios primeramente por darme las fuerzas y guiarme en todo mi trayecto, permitirme terminar con salud y cuidar mis pasos

A mis padres por su apoyo incondicional, por la confianza y por darme los ánimos para culminar con éxito éste viaje

A mi familia porque sin su apoyo amor y paciencia no hubiera sido posible éste logro

A mi asesor y maestro Dr. Francisco Cuevas Schacht por su dedicación y entereza para nuestra educación, por hacerme amar mi especialidad y mi escuela, por su amistad y su paciencia, por los conocimientos impartidos

A mis maestros agradecimientos infinitos por brindarnos su apoyo y su amistad a través de éstos dos largos años y ser parte de mi formación profesional

A mi novia por estar siempre ahí y hacerme creer que el amor todo lo puede y que una esperanza es lo más fuerte que existe

Al Instituto Nacional de Pediatría por ser mi casa de aprendizaje durante dos años y enseñarme sus valores

A México que me recibió con los brazos abiertos y donde conocí a muchos amigos y hermanos que llevaré siempre en el corazón

A mis compañeros y amigos por acompañarme día a día y por lo que aprendí de cada uno de ustedes, por su apoyo en todos los sentidos

Esta tesis corresponde a los estudios realizados con una beca de excelencia otorgada por el Gobierno de México, a través de la Secretaría de Relaciones exteriores

INDICE

RESUMEN	1
TÍTULO	2
ANTECEDENTES	3
JUSTIFICACION	6
OBJETIVOS	7
METODOLOGÍA	8
CONSIDERACIONES ÉTICAS	13
RESULTADOS	15
DISCUSIÓN	16
CONCLUSIONES	19
BIBLIOGRAFÍA	20
ANEXOS	21

CARACTERIZACION CLINICA, RADIOLÓGICA Y ENDOSCÓPICA DE LOS PACIENTES CON ATELECTASIA VALORADOS POR SERVICIO DE NEUMOLOGIA Y CIRUGIA DE TORAX DEL AÑO 2012 A 2014 EN INP

*Leal de León José Miguel, * Cuevas Schacht Francisco Javier, ** Mora Magaña Ignacio

*Servicio de Neumología y Cirugía de Tórax

Instituto Nacional de Pediatría

**Servicio de Investigación metodológica

RESUMEN

Introducción: Las atelectasias se definen como el colapso de una región pulmonar lobar o segmentaria o a un colapso masivo de todo el pulmón, tiene distintos mecanismos fisiopatogénicos entre los cuales destacan las atelectasias por obstrucción, por reabsorción, pasivas, compresivas y por cicatrización. Son más frecuentes en el paciente pediátrico por sus características anatómicas y funcionales. Existen distintos signos clínicos y radiológicos que nos pueden sugerir la presencia de atelectasia. El tratamiento es médico en su mayoría, sin embargo, en pacientes en los que el tratamiento médico no es suficiente se requiere de realización de broncoscopia para su resolución

Objetivo: Determinar las características clínicas, radiológicas y endoscópicas en el paciente con diagnóstico de Atelectasia

Material y Métodos: Estudio descriptivo, observacional y retrospectivo. Se buscará en la base de datos de interconsultas, las solicitudes realizadas al servicio de Neumología y Cirugía de tórax por : Atelectasia, se hará una revisión de la libreta de estadística del área de endoscopia para saber a cuál de éstos pacientes se les realizó estudio endoscópico con lo que se revisará archivo radiológico en el programa PACS para revisar la radiografía del día de la consulta y se revisará el expediente clínico y se llenará una hoja de recolección de datos capturando las variables determinadas que se encontraban presentes al momento del diagnóstico de la atelectasia, posteriormente se realizará un reporte descriptivo de las mismas

Resultados: Se revisaron 32 pacientes de pacientes con atelectasia y endoscopia, encontrando 62% de género masculino, 80% de los pacientes fueron menores a 2 años. La taquicardia y la taquipnea fueron los hallazgos físicos que más se encontraron. El 81% de los pacientes presentaba neumonía al momento de desarrollar la atelectasia. Se evidenció Traqueobronquitis en 75% de los pacientes en el estudio endoscópico y la resolución de la atelectasia posterior a endoscopia fue de 56%.

Conclusiones: Los lactantes menores son el grupo más propenso a desarrollar atelectasia, la taquicardia y taquipnea fueron los signos clínicos que más se asocian a atelectasia. La traqueobronquitis es el principal mecanismo fisiopatológico para el desarrollo de atelectasias.

Palabras Clave: Atelectasia, Broncoscopia

TITULO DE PROTOCOLO

CARACTERIZACION CLINICA, RADIOLÓGICA Y ENDOSCÓPICA DE LOS PACIENTES CON ATELECTASIA VALORADOS POR SERVICIO DE NEUMOLOGIA Y CIRUGIA DE TORAX DEL AÑO 2012 A 2014 EN INP

PREGUNTA DE INVESTIGACION

¿CUALES SON LAS CARACTERÍSTICAS CLÍNICAS, RADIOLÓGICAS Y ENDOSCÓPICAS DE LOS PACIENTES CON ATELECTASIA EN EL INP?

ANTECEDENTES

El término Atelectasia proviene del griego ateles (sin fin, imperfecto) y éctasis (dilatación) y se utiliza para definir a la expansión incompleta o colapso parcial o total de los pulmones (1). Fue descrita por Laennec en 1819 (2). Es una de las anormalidades más comúnmente encontradas en radiografía de tórax y es debido a su gran variedad de causas. Estas incluyen Atelectasia por reabsorción causada por la reabsorción del aire distal a una obstrucción de la vía aérea, atelectasias adhesivas por aumento de la tensión superficial y deficiencia de surfactante después de neumonía asociada a ventilador, Atelectasia pasiva secundario a disfunción diafragmática o hipoventilación; Atelectasia compresiva debido a lesiones ocupativas de la cavidad torácica o abdominal y la Atelectasia por cicatrización debido a fibrosis pulmonar (3).

El término Atelectasia se asocia al colapso de una región pulmonar periférica, segmentaria o lobar o bien al colapso masivo de uno o ambos pulmones que motiva la imposibilidad para realizar el intercambio gaseoso. Esta entidad patológica no es una enfermedad sino la manifestación de una patología pulmonar subyacente. Su localización depende de la patología de base o el padecimiento que la generó, describiéndose en la literatura como sitios de localización más frecuente los lóbulos inferiores tanto derechos como izquierdos (4)

Las atelectasias son un problema más frecuente y con mayor morbilidad en el paciente pediátrico debido a que por causas anatómicas y fisiológicas de la vía aérea son más propensos a desarrollarlas, tales como menor calibre del árbol traqueo bronquial, menor ventilación colateral y mayor predisposición a la obstrucción por edema o hipersecreción (5).

El tapón de moco es la causa más común de atelectasias en niños. El síndrome del lóbulo medio se ve en pacientes asmáticos que desarrollan colapso del lóbulo medio en el transcurso de una exacerbación del asma. La teoría es que la combinación de un tapón de moco, un orificio pequeño y bronquio segmentario largo de éste lóbulo así como la compresión adyacente de los lóbulos superior e inferior hipeinsuflados desencadenan ésta condición. Algunas causas de atelectasias de tipo obstructivo incluyen las alteraciones en la pared de la vía aérea como son la broncomalacia, estenosis bronquial, compresiones bronquial extramural como compresiones vasculares, cardiomegalia, Quistes broncogénicos, compresiones linfáticas y fibrosis quística. Entre las causas más comunes de Atelectasia pasivas tenemos a los pacientes con debilidad muscular secundaria a distrofias musculares, o daño espinal o aquellos pacientes con disminución de la movilidad de caja torácica por dolor como en los post operados de tórax o abdomen tanto por disminución de la movilidad diafragmática, así como características del proceso anestésico como posiciones prolongadas, uso de gases con 100% de oxígeno, reducción del volumen espiratorio al final de la espiración (6). Las causas de Atelectasia compresivas son cardiomegalia, malformaciones congénitas, derrames pleurales, neumotórax que por su ocupación hacen que el aire salga de los alveolos y no entre con facilidad hasta que la compresión sea liberada (7)

Los hallazgos clínicos en los niños con atelectasia suelen ser sutiles al examen físico en atelectasias pequeñas, cuando involucra afectación de un área extensa del pulmón puede evidenciarse ausencia de murmullo vesicular, disminución de la movilidad del hemitórax afectado, se pueden auscultar estertores en la atelectasias por obstrucción y matidez a la percusión del área afectada (7).

Para la valoración y diagnóstico de la Atelectasia se describen signos clínicos como: hemitórax retraído, hipomóvil con vibraciones vocales abolidas en área de atelectasia, matidez y disminución del murmullo vesicular y se describen estudios de gabinete en el que el más importante es la radiografía de tórax, se describen signos de colapso pulmonar tanto directos como indirectos, siendo éstos (4):

Directos: Desplazamiento de las cisuras interlobares en sentido del pulmón colapsado, Pérdida de aireación de la zona afectada y signos bronquiales y vasculares.

Indirectos: Desplazamiento hilar hacia el lado afecto, elevación diafragmática ipsilateral, Desplazamiento mediastínico, Estrechamiento de los espacios intercostales hacia el área colapsada y Enfisema compensador del pulmón adyacente a la región

Cuando se evalúa a un paciente con Atelectasia es importante entender el mecanismo, causa y significado funcional de ésta en ese paciente, antes de que se pueda desarrollar una estrategia de manejo, debido a que una sola terapia no suele ser exitosa para todas las formas de Atelectasia.

El tratamiento de éste problema en su fase inicial consiste en fisioterapia pulmonar, drenaje de las secreciones y aerosolterapia para tratar de restablecer la permeabilidad de la vía aérea (8). Sin embargo cuando esto no se logra por diversas razones es necesario recurrir a procedimientos armados, tales como broncoscopia rígida o flexible para tratar de restablecer la luz de vía aérea y el volumen pulmonar (9).

La fisioterapia pulmonar es la terapia tradicional de primera línea para Atelectasia(10), sin embargo aún para ésta terapia básica la evidencia es insuficiente: existen solamente dos artículos publicados (11,12) donde se estudiaron 57 niños con ventilación mecánica la fisioterapia con lavado salino y estimulación de la tos fue exitosa para mejorar la expansión pulmonar en 84% de los pacientes. Si la fisioterapia falla, el examinar la radiografía para identificar la presencia del nivel de broncograma aéreo puede ser de utilidad para identificar si está involucrado al bronquio distal o proximal. (10)

El manejo con broncodilatadores nebulizados es tradicionalmente recomendado para el manejo de Atelectasia(13), el broncodilatador puede incrementar el diámetro de la vía aérea y por lo tanto mejorar el aclaramiento de las secreciones. En pacientes pediátricos con bronquiolitis el uso de adrenalina nebulizada, para disminuir el edema de la mucosa y por lo tanto disminuir el diámetro de la vía aérea, puede ser más efectivo que el uso de broncodiladores(14).

Se ha descrito el uso de aplicación DNAsa nebulizada o directa por tubo endotraqueal para disminuir las propiedades viscoelásticas del moco en ciertas patologías con buenos resultados(15),

sobre todo en pacientes con procesos infecciosos, sin embargo no son utilizados de manera habitual por su alto costo. El éxito de DNAsa para disolver el tapón de moco depende de la cantidad de DNA en el tapón mucoso. En un moco que contenga poca cantidad de DNA la DNAsa no se debe considerar como indicación de terapia estándar (16)

En estudios realizados para manejo endoscópico destaca el Estudio publicado con Dr. Francisco Cuevas Schacht en el Acta pediátrica 2006 donde se valoraron 117 pacientes; de los cuales 27% de pacientes resolvieron totalmente, 48% curaron parcialmente y 24% permanecieron sin cambios radiológicos, siendo éstos resultados similares a los observados por Delgadillo y cols, y Friedman y cols. (9)

Se observó en el estudio mencionado que la infección traqueobronquial se asoció a una menor respuesta radiológica post broncoscopia lo cual podría explicarse por la persistencia de hipersecreción mientras persiste el problema infeccioso. Se observa también que los pacientes con Atelectasia persistente por más de 48 hrs, no presentaron ventajas en la resolución endoscópica independientemente del manejo médico previo.

En otro estudio Kuo-Hwa et al. tratan de demostrar si la broncoscopia rígida es un método seguro y efectivo en el tratamiento de las atelectasias secundarias a tapones mucosos o secreciones que ocluyen el árbol bronquial en pacientes pediátricos, donde el aclaramiento mucoso no se produce. Encontraron que el 64% de las atelectasias experimentaron, tras el procedimiento, mejoría en las cifras de saturación de oxígeno, así como, una franca mejoría radiológica en las 72 horas posteriores a su realización. Los autores concluyen que cuando el tratamiento convencional de las atelectasias es inefectivo, la broncoscopia rígida es una técnica eficaz en aquellas atelectasias secundarias a tapones mucosos, restableciéndose la función pulmonar (4).

Algunas estrategias ventilatorias como aumento de Presión positiva al final de la espiración PEEP han sido utilizadas para el manejo de atelectasias en pacientes en ventilación mecánica con resultados positivos (17).

La eficacia de la broncoscopia como procedimiento terapéutico para resolver atelectasias persistentes está en función de los mecanismos que desencadenan la Atelectasia y de la habilidad del endoscopista (9)

En un estudio realizado por Holmgren, M códigoya, P Orútuaza realizado en Pontificia Universidad católica de Chile se realizó un estudio retrospectivo en pacientes con presencia de Atelectasia persistente a quienes se les realizó procedimiento endoscópico flexible con lo que obtuvieron resultados que se logró una expansión completa en 41%, re expansión parcial 28% y que no se observó cambio en 25% de los pacientes. Se evidenció la presencia de malformaciones bronquiales en 19% del total de pacientes. Se encuentra en éste estudio como hallazgo endoscópico más frecuente la presencia de tapones de moco (18).

JUSTIFICACION

Las atelectasias son uno de los mayores motivos de interconsulta a servicio de neumología y Cirugía de tórax del hospital, sin embargo no se da la importancia adecuada a éste hallazgo ya que al solicitar el registro de pacientes con diagnóstico de egreso de atelectasia, al servicio de estadística por medio del sistema Medsys, solamente reporta 6 pacientes en los tres últimos años, a pesar de que en el servicio de neumología al menos se reciben 5 interconsultas por mes de las cuales se realizan 2 estudios endoscópicos para su resolución. En la literatura no existen actualmente reportes de una caracterización clínica, radiológica y endoscópica de los pacientes pediátricos para determinar cuáles son los factores de riesgo como enfermedades concomitantes, edades más frecuentes así como las indicaciones más comunes de estudio endoscópico en éste padecimiento, para una adecuada toma de decisiones terapéuticas.

Aproximadamente el 80% de las atelectasias resuelven con tratamiento médico el cual ya se han discutido previamente las diferentes medidas que ésta incluye, y alrededor de 20% requieren de instrumentación endoscópica para su resolución, siendo éstos pacientes los que serán discutidos en el presente estudio. Se considera importante relacionar las características observadas en el estudio endoscópico con los datos clínicos y radiológico de mayor relevancia que presenta el paciente, ya que ésta asociación permite identificar el mecanismo fisiopatológico que desencadenó la atelectasia.

OBJETIVOS

GENERAL

- Determinar las características clínicas, radiológicas y endoscópicas en el paciente con diagnóstico de Atelectasia

ESPECÍFICO:

- Determinar el tiempo de resolución posterior al manejo endoscópico de una Atelectasia
- Conocer cuáles fueron las características clínicas respiratorias que más se asociaron con la presencia de atelectasias al examen físico
- Determinar la ubicación de atelectasia.
- Describir los factores de riesgo para desarrollar una Atelectasia
- Describir las enfermedades asociadas al desarrollo de atelectasia
- Describir los hallazgos endoscópicos de la vía aérea en el sitio de la atelectasia

METODOLOGÍA

Tipo de estudio: Descriptivo, observacional, Retrospectivo.

Métodos: Se buscará en la base de datos de interconsultas, las solicitudes realizadas al servicio de Neumología y Cirugía de tórax por : Atelectasia, se hará una revisión de la libreta de estadística del área de endoscopia para saber a cuál de éstos pacientes se les realizó estudio endoscópico con lo que se revisará archivo radiológico en el programa PACS para revisar la radiografía del día de la consulta y se revisará el expediente clínico y se llenará una hoja de recolección de datos capturando las variables determinadas que se encontraban presentes al momento del diagnóstico de la atelectasia, posteriormente se realizará un reporte descriptivo de las mismas

Universo de estudio: Pacientes pediátricos hospitalizados Instituto nacional de Pediatría en el período de 2012 a 2014 con diagnóstico de Atelectasia a quienes se les realizó estudio endoscópico

Criterios de inclusión: Pacientes pediátricos ingresados en el INP en el período de 2011 a 2014 los cuales son conocidos por servicio de Neumología y Cirugía de tórax por presencia de imagen sugestiva de Atelectasia a quienes se les realizó estudio endoscópico

Criterios de exclusión: Pacientes cuya radiografía fue valorada por servicio de Neumología y que se consideró en la primera valoración de estudio radiológico que no correspondía a Atelectasia, pacientes graves a quienes no se pudo realizar estudio endoscópico a pesar de persistir con Atelectasia, pacientes con diagnóstico de atelectasia la cual resolvió con tratamiento médico y no hubo necesidad de realizar estudio endoscópico.

VARIABLES DE ESTUDIO:

Variable	Definición	Tipo de variable	Escala de medición	Unidad
Edad	Período de tiempo que una persona ha vivido desde su nacimiento expresado en meses	Cuantitativa	Continua	Meses
Género	Conjunto de características genéticas y anatómicas que distinguen entre hombre y mujer	Cualitativo	Nominal dicotómica	Masculino Femenino
Atelectasia	Disminución del volumen pulmonar. Es causada por una obstrucción de las vías aéreas o por presión en la parte externa del pulmón. Es el colapso de una parte o de todo el pulmón la	Cualitativa	Nominal dicotómica	Presente Ausente

	cual se observa en radiografía.			
Resolución de Atelectasia	Re expansión pulmonar del sitio previamente colapsado	Cualitativa	Nominal dicotómica	Si No
Estertor	Ruidos adventicios no musicales de breve duración de menos de 20ms que requieren la presencia de interfase aire-líquido y se atribuye a la apertura o cierre súbito de la vía aérea (19)	Cualitativa	Nominal dicotómica	Presente Ausente
Sibilancia localizada	Ruido adventicio musical con duración de 80 a 100 ms con frecuencia entre 100 Hz y 1 KHz que traduce obstrucción de la vía aérea que se encuentra a un sitio anatómico específico del campo pulmonar	Cualitativa	Nominal Dicotómica	Presente Ausente
Sibilancia generalizadas	Ruido adventicio musical con duración de 80 a 100 ms con frecuencia entre 100 Hz y 1 KHz que traduce obstrucción de la vía aérea que se pueden auscultar en cualquier segmento anatómico del campo pulmonar	Cualitativa	Nominal dicotómica	Presente Ausente
Hipoventilación	Disminución del murmullo vesicular normal a la auscultación pulmonar	Cualitativa	Nominal Dicotómica	Presente Ausente
Matidez	Sonido obtenido por la percusión de una parte del cuerpo, caracterizado por la elevación del tono, la disminución de la intensidad y la ausencia de timbre apreciable	Cualitativa	Nominal dicotómica	Presente Ausente
Fiebre	La fiebre es el aumento temporal en la temperatura del cuerpo, en respuesta a alguna enfermedad o padecimiento. Un niño tiene fiebre	Cualitativa	Nominal dicotómica	Presente Ausente

	<p>cuando su temperatura está en o por encima de estos niveles:</p> <ul style="list-style-type: none"> • 100.4° F (38° C) medida en las nalgas (rectal) • 99.5° F(37.5° C) medida en la boca (oral) • 99° F (37.2° C) medida bajo el brazo (axilar) 			
Taquipnea	<p>Aumento de la frecuencia respiratoria por arriba de lo normal para la edad</p> <p>La frecuencia respiratoria en niños es la siguiente:</p> <p>La frecuencia respiratoria normal y en reposo es:</p> <ul style="list-style-type: none"> • Recién nacido entre 30 a 80 respiraciones por minuto • Lactante y preescolar 20 a 40 respiraciones por minuto • Escolar 15 a 25 respiraciones por minuto • Adolescente 12 a 20 respiraciones por minuto 	Cualitativa	Nominal dicotómica	<p>Presente cuando se encuentre por arriba de los valores normales de referencia</p> <p>Negativa si se encuentra por arriba de los valores normales de referencia</p>
Taquicardia	<p>Incremento de la frecuencia cardíaca por arriba de dos desviaciones Estándar para la edad</p> <p>Mayores a rangos de valor normal para la edad</p> <p>Recién nacido 120-170x'</p> <p>Lactante menor 120-160x'</p> <p>2 a 4 años 100-120x'</p> <p>6-8 años 100-115 x'</p> <p>Mayores 8 años 60-80x'</p>	Cualitativa	Nominal dicotómica	<p>Presente cuando se encuentre por arriba de los valores normales de referencia</p> <p>Negativa si se encuentra por arriba de los valores</p>

				normales de referencia
Ventilación mecánica	Estrategia terapéutica que consiste en remplazar o asistir mecánicamente la ventilación pulmonar espontánea cuando ésta es inexistente o ineficaz para la vida	Cualitativa	Nominal dicotómica	Sí No
Traqueoendobronquitis	Respuesta inflamatoria aguda o crónica de la mucosa traqueobronquial	Cualitativa	Nominal politómica	-Leve: Mucosa edematosa, hiperémica, exudativa en casos agudos y granular en casos crónicos -Moderada : Lo anterior más placas blanquecinas o amarillentas que cuben zonas de mucosa esfacelada , friable y fácilmente sangrante con hipersecreción de moco espesa -Severa: Todo lo anterior más zonas de estrechez de la luz bronquial por edema mucoso importante y gran esfacelo
Alteración de la segmentación	Alteración en el proceso normal de ramificación en el proceso embrionario del árbol traqueobronquial entre las que incluye presencia de bronquio traqueal,	Cualitativa	Nominal dicotómica	Presente Ausente

	bronquios supernumerarios, pulmón accesorio			
Tapón mucoso en endoscopia	Presencia de tapón de moco que causa la oclusión de la luz de un bronquio principal o segmentario	Cualitativa	Nominal dicotómico	Presente Ausente
Neumonía	Se llama a la inflamación del parénquima pulmonar que ocasiona consolidación del mismo por exudado inflamatorio que llega a los espacios alveolares	Cualitativa	Nominal dicotómica	Presente Ausente
Compresión extrínseca de la vía aérea	Se le llama al hallazgo endoscópico en el que se evidencia disminución de la luz de una estructura de la vía aérea condicionado por una fuerza de compresión externa a la pared de la misma, la cual puede ser pulsátil o fija.	Cualitativa	Nominal dicotómica	Presente Ausente
Cuerpo extraño en vía aérea	Presencia de cualquier objeto aspirado de manera accidental que no corresponde a estructuras anatómicas normales del árbol traqueobronquial	Cualitativa	Nominal dicotómica	Presente Ausente
Malacia de la vía aérea	Reblandecimiento congénito de los cartílagos que conforman la vía aérea superior y/o inferior por falta de maduración, pudiendo ser ésta laringomalacia, taqueomalacia o broncomalacia	Cualitativa	Nominal dicotómica	Presente Ausente
Dicinesia traqueobronquial	Reblandecimiento adquirido de las estructuras que conforman la vía aérea inferior secundaria a inflamación	Cualitativa	Nominal Dicotómica	Presente Ausente

Aspectos éticos: El desarrollo de ésta investigación a pesar de que involucró la salud de los pacientes no interfirió en nada en su tratamiento o en su pronóstico ya que se trata de un estudio retrospectivo y los pacientes incluidos en el estudio recibieron el tratamiento que requerían y no se puso en riesgo la salud de los pacientes. Los aspectos éticos necesarios son el valor científico y médico que nos ayudan a la correcta obtención de los datos para realizar un correcto análisis de los mismos. Se guardó la confidencialidad de la identidad y datos personales de los pacientes incluidos en el estudio.

Recursos

Recursos Humanos.

Investigador: Dr. José Miguel Leal De León

Actividad asignada: Revisión bibliográfica, elaboración del protocolo de investigación, obtención de la información, procesamiento y análisis de datos, elaboración del informe técnico final, divulgación de los resultados.

Número de horas por semana: 7 horas

Investigador responsable: Dr. Francisco Cuevas Schacht

Apoyo estadístico: Dr. Ignacio Mora Magaña

Actividad asignada: Revisión bibliográfica, revisión del protocolo, procesamiento y análisis de datos.

Recursos materiales

No se requieren recursos materiales para la elaboración del protocolo.

RESULTADOS

Se revisaron 32 expedientes de pacientes con diagnóstico radiológico de atelectasia a los que se les realizó estudio endoscópico de vía aérea. La distribución por género y grupo etario se describe en gráfica 1 y 2.

La exploración física de los pacientes muestra: taquicardia en 31 casos (97%), hipoventilación 19 (60%), taquipnea en 19 (60%), estertores alveolares en 14 (44%), matidez a la percusión 13 (40%), sibilancias 5 (16%) y fiebre en 4 (13%) de los casos.

Las enfermedades asociadas al desarrollo de atelectasia fueron: neumonía en 26 pacientes 81%), 13 casos con cardiopatía congénita de distinta índole (40%), Síndrome de Down 3 pacientes, Displasia Broncopulmonar 2 pacientes, Epilepsia parcial 2 pacientes (gráfica 3).

La localización de las atelectasias se describen en las tablas 1 y 2.

Los Resultados de la endoscopia se encontró: Traqueoendobronquitis en el 24 (75%) pacientes, tapón de moco en 17 (53%), alteración en la segmentación en 8 (25%), discinesia traqueobronquial en 8(25%), compresión extrínseca en 4 (13%) y malacia en la vía aérea 3(9%).

Se observó la resolución completa de la atelectasia posterior al manejo endoscópico en 18 pacientes (56%); el resto de los casos persistieron con imagen radiológica después de 72 horas.

La relación entre afectación lobar o segmentaria de la atelectasia y la resolución de imagen radiológica así como factores de asociados se muestran en las tablas 3 y 4

Las alteraciones en la segmentación se muestran en la (gráfica 5).

DISCUSIÓN

De los 32 pacientes analizados llama la atención la mayor prevalencia del género masculino. Dato que coincide a lo señalado por Hanael en donde 82% de pacientes son masculinos, situación que difieren a lo reportado en la mayoría de la literatura donde no se menciona la diferencia por género.⁽²⁰⁾

La edad en el grupo estudiado correspondió a menores de 19 meses (80%), dato que concuerda con otros estudios^(9, 18,20) en los que se señala que los lactantes menores, por sus características clínicas, anatómicas y funcionales del árbol traqueobronquial, como menor ventilación colateral y menor diámetro de la vía aérea; que predispone a desarrollar atelectasias, tanto por edema de mucosa, hipersecreción o tapones de moco.

El examen físico de éstos pacientes no es específico; sin embargo existen datos clínicos que le sugieren al médico la presencia de atelectasia. En los hallazgos reportados en nuestros pacientes, la presencia de hipoventilación y matidez en el área afectada fue el dato clínico más significativo en la exploración torácica. En el curso clínico la taquicardia y la taquipnea destacan en la mayoría de los pacientes (97 y 60%), en contraste con la fiebre, sibilancias y los estertores que son menos frecuentes, a pesar de que el 81% de los pacientes tenían como enfermedad asociada un proceso neumónico. La taquicardia y la taquipnea se pueden explicar por el cortocircuito pulmonar que generan las atelectasias, en las cuales se observan alveolos perfundidos pero no ventilados que determinan hipoxia de diversa intensidad.

De los 19 pacientes con hipoventilación en el examen físico, el 90% correspondió a atelectasias lobares y el resto a atelectasias segmentarias. Estos datos son fáciles de interpretar si se recuerda que los lóbulos pulmonares están integrados por segmentos, y cuando todo el lóbulo está afectado se facilita la auscultación.

En nuestro medio y como hospital de concentración pediátrica las infecciones respiratorias bajas son la mayor causa de consulta. En este estudio se observó una alta asociación entre el desarrollo de atelectasia y la presencia de neumonía (81%), dato que difiere con el estudio realizado por Holmgren en 2002 donde reporta solamente un 15% de de ésta asociación. En las infecciones respiratorias es común la inflamación del epitelio traqueobronquial (traqueobronquitis), hipersecreción de moco, formación de tapones y disminución en la actividad mucociliar del epitelio respiratorio, condiciones que favorecen el desarrollo de atelectasia. En el 2006 otros reportes muestran que los pacientes con atelectasia e infección respiratoria activa tienen una menor resolución de su problema atelectásico en comparación con los pacientes que no tienen neumonía activa.⁽⁹⁾

De nuestros casos solamente 6 (19%) pacientes no tenían neumonía, sin embargo en todos ellos se documentó otras enfermedades de base que al igual que las neumonías se asocian en la literatura^(9,18,20) con el desarrollo de atelectasias. (grafica 3). En la revisión de nuestros pacientes, las cardiopatías tanto acianóticas como cianóticas estuvieron presentes en un 40% de los casos, dato que difiere de otros autores como Holmgren⁽²⁰⁾ quien reporta solamente 6%. Las cardiopatías

predisponen al desarrollo de atelectasias por diversos mecanismos; como el compromiso ventilatorio que determina hipoxia así como alteraciones en el mecanismo de defensa local y disminución del aclaramiento ciliar. El crecimiento de las distintas cavidades cardíacas puede favorecer hipoventilación y atelectasia por compresión extrínseca de la vía aérea. Las diferencias en el grupo de Holmgren se pueden explicar al considerar que la mayoría de nuestros pacientes con cardiopatías además tenían neumonía.

El síndrome de Down fue la segunda co-morbilidad en orden de frecuencia, tanto en pacientes con y sin neumonía. Estos pacientes tienen a menudo múltiples anomalías como son la hipotonía, el retraso psicomotor, anomalías craneofaciales, anomalías cardíacas, muchas de las cuales predisponen a la aparición de una enfermedad respiratoria. En dos estudios (Cooney en 1988; Gonzalez et al., 1991) quienes realizaron necropsias de pacientes con Síndrome de Down, demostraron un aumento del tamaño de los alveolos, menor número total de éstos y ensanchamiento de los conductos alveolares lo que sugiere una alveorización inadecuada de las unidades pulmonares distales que predispone de alguna manera a un aclaramiento de secreciones inadecuado, por lo que éstos pacientes son más propensos a desarrollar atelectasias. Otras enfermedades encontradas en nuestros pacientes es la Displasia broncopulmonar ya que no se tiene un adecuado aclaramiento de las secreciones del árbol traqueobronquial que predispone a obstrucción por tapones de moco.

La afección lobar se presentó en 78% de los pacientes y el resto solamente afectaban un segmento pulmonar. El lóbulo superior derecho fue el más afectado en un 53% seguido por atelectasia total izquierdas en 25%, los mismos hallazgos fueron encontrados por Cuevas-Schacht y cols en 2006⁽⁹⁾ con afectación del Lóbulo superior derecho principalmente, esto se explica por la anatomía del bronquio principal derecho que al ser más corto y menos angulado tiende a ser el reservorio de las secreciones de la vía aérea inferior, que no tiene un aclaramiento adecuado (tabla 2).

La resolución de la atelectasia se observó en 57% de los pacientes, con Rx de tórax normal a las 72 horas posteriores al procedimiento endoscópico, estos datos se relacionan con estudios previos^(9, 18,20) donde se observa mejoría de la imagen radiológica en el 48% de los pacientes. En el grupo en quienes persistió la imagen radiológica la explicación puede relacionarse con la persistencia del fenómeno inflamatorio traqueobronquial en el sitio de la atelectasia y bloqueo de la vía aérea distal así como la asociación a múltiples factores de riesgo (Alteraciones de segmentación, neumonías, traqueobronquitis) y co-morbilidades para desarrollar atelectasias.

Las atelectasias ubicadas en hemitórax izquierdo resolvieron radiológicamente en el 90% de los casos y las derechas en 38%, dato que concuerda con los estudios realizados por Cuevas Schacht en 2006 y Holmgren^(9,20), aunque la diferencia no es significativa, las atelectasias izquierdas tienen una mayor resolución; porque el bronquio izquierdo es más largo y delgado lo que hace más difícil el aclaramiento de secreciones. La resolución vía endoscópica de las atelectasias fue de 64% cuando existió afectación lobar y solamente 30% cuando la atelectasia era segmentaria. Es fácil

entender que por medio de procedimiento endoscópico es más sencillo el acceso a las carinas principales y segmentarias para realizar aspiración selectiva del área afectada que cuando solamente hay afectación subsegmentaria.

En la valoración endoscópica de la vía aérea se encontró la presencia de traqueobronquitis de grado variable, en 24 de los 32 pacientes correspondiendo a 75%. La traqueobronquitis se refiere a la inflamación del epitelio traqueobronquial secundario a hipoxia, infección y ventilación mecánica. Teniendo en cuenta que los pacientes de nuestro estudio más del 80% presentaban proceso infeccioso activo es de suponer que ésta es la causa de la traqueobronquitis, ya que los procesos infecciosos predisponen a hipersecreción de moco, cambio en la reología del mismo con incremento en la viscosidad y adhesividad y disminución de su elasticidad. Dicha inflamación del epitelio respiratorio lleva al desarrollo de atelectasias.

Las alteraciones en la segmentación del árbol traqueobronquial son defectos que se producen en la formación de la vía aérea, principalmente en la fase embrionaria y pseudoglandular que tienen una fuerte asociación al desarrollo de atelectasias ya que la disposición anómala de los bronquios disminuye la depuración de secreciones y fomenta la agregación bacteriana del segmento afectado. En nuestro estudio se encontraron 8 casos que corresponden a 25% de los pacientes, en los que el bronquio traqueal fue la anomalía más frecuente. De los 8 pacientes con defectos de segmentación; 3 presentaban neumonía sin otra enfermedad de base, dos se asociaron a cardiopatía, una con atresia esofágica, uno displasia broncopulmonar y uno con enfermedad hipóxico isquémica. Otras alteraciones en la valoración de la pared de la vía aérea encontradas fueron la malacia de la vía aérea y discinesia traqueobronquial las cuales también predisponen al desarrollo de atelectasia.

La malacia de la vía aérea se refiere a la falta de maduración de los cartílagos laringotraqueales, lo que se traduce en un colapso parcial o total de la vía aérea central lo que compromete la ventilación y contribuye a la formación de atelectasia, en nuestros pacientes estudiados se encontró malacia solamente en tres casos por lo que no se puede hacer una correlación causa efecto como mecanismo de atelectasia.

No se encontró ningún paciente en nuestro estudio que tuviera el antecedente de cuerpo extraño a pesar que está reportado que es una de las causas de atelectasia sin embargo el procedimiento endoscópico en los pacientes con sospecha fundada de aspiración de cuerpo extraño es una indicación urgente lo que deja poco tiempo para que desarrollen los mecanismos secundarios de edema e hipersecreción que generen la obstrucción y atelectasia, a menos que el cuerpo extraño ocluya totalmente la luz bronquial.

Se encontró que a mayor edad es mayor la presencia de tapones de moco, aunque no es estadísticamente significativo puede explicarse que mientras más pequeño es el paciente es más difícil llegar a vía aérea distal y evidenciar éstos tapones. Por lo que la relevancia estadística no excluye la relevancia clínica.

CONCLUSIONES

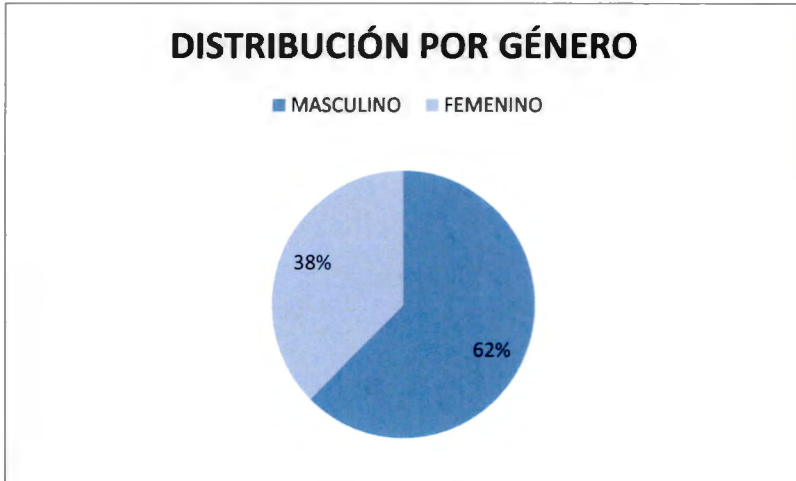
- Los pacientes lactantes menores son el grupo más propenso a desarrollar atelectasias
- La hipoventilación y matidez del área afectada por la atelectasia en la exploración torácica así como la presencia de taquicardia son los hallazgos al examen físico que mayormente se asocian a la presencia de atelectasias.
- El factor de riesgo, en nuestro estudio, que se asoció con mayor frecuencia a la presencia de atelectasias es la neumonía en 81% de los pacientes
- La traqueobronquitis es el principal mecanismo fisiopatológico para el desarrollo de atelectasias
- La resolución de imagen radiológica 72 horas posteriores al procedimiento endoscópico se logra en más de la mitad de los casos
- Los hallazgos endoscópicos de tapón de moco se observan más fácilmente cuando el compromiso es lobar

BIBLIOGRAFIA

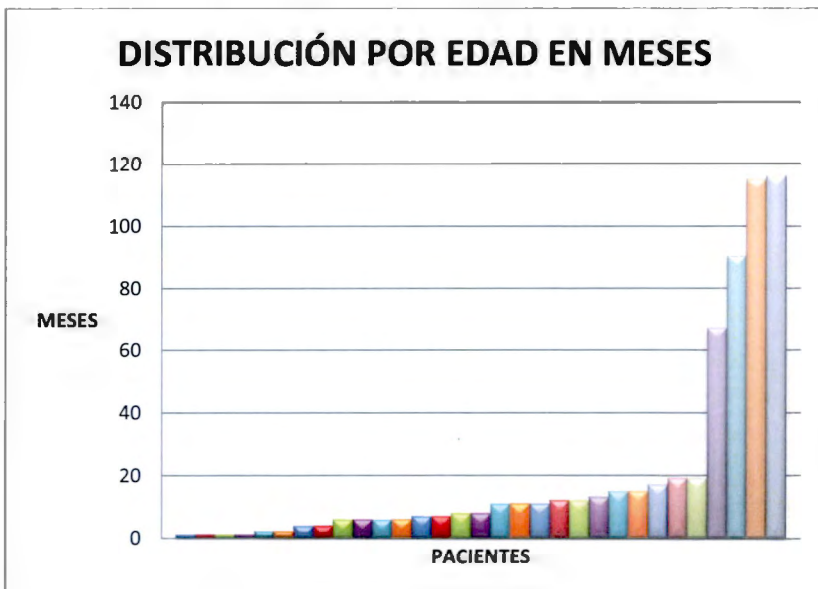
1. Diccionario de la Real Academia española, vigésima segunda edición, Madrid España 2001
2. Miño de S, Atelectasia. En: Macrí C, Terrer A, Enfermedades respiratorias pediátricas, Editorial McGraw –Hill Interamericana, Mexico D.F., 2003: 703-708.
3. Readding Gj. Atelectasis en childhood. *Ped Clin North America* 1984; 31: 891-907
4. Concepción Oliva Hernández, Rosa Suárez López de Vergara, Concepción Galván Fernández y Carmen Luz Marrero Pérez, Atelectasia. Bronquiectasias, Hospital Universitario Nuestras señora de la Candelaria. Santa Cruz de Tenerife, 2008: 1
5. D.G. Peroni and A.L. Boner. Atelectasis: mechanisms, diagnosis and management, *Paediatric Respiratory Reviews* (200) 1, 274-278
6. Kaditis AG, Motoyama EK, Zin W, et al. The effect of lung expansion and positive end-expiratory pressure on respiratory mechanics in anesthetized children. *Anesth Analg* 2008; 106:775.
7. Jonathan D Finder, MD, Literature review current Thought Aug 2012, Update: May 6, 2011
8. Shinwell ES, Ultrathin fiberoptic bronchoscopy for airway toilet in neonatal pulmonary atelectasis. *Pedi Pulmonol* 1992; 13:48-9
9. Francisco Cuevas Schacht, Broncoscopia en niños con atelectasia persistente. Hallazgos endoscópicos y resultados de la aspiración selectiva (1994-2003) *Acta Pediatr Mex* 2006;27(1): 10-18
10. Harris RS: The importance of proximal and distal air bronchograms in the management of atelectasis. *J Can Assoc Radiol* 1985, 36:103-109.
11. Nasr SZ, Strouse PJ, Soskolne E, Maxvold NJ, Garver KA, Rubin BK, Moler FW: Efficacy of recombinant human deoxyribonuclease I in the hospital management of respiratory syncytial virus bronchiolitis. *Chest* 2001, 120:203-208.
12. Luecke T, Roth H, Herrmann P, Joachim A, Weisser G, Pelosi P, Quintel M: PEEP decreases atelectasis and extravascular lung water but not lung tissue volume in surfactant-washout lung injury. *Intensive Care Med* 2003, 29:2026-2033.
13. Peroni DG, Boner AL: Atelectasis: mechanisms, diagnosis and management. *Paediatr Respir Rev* 2000, 1:274-278.
14. Schindler M: Do bronchodilators have an effect on bronchiolitis? *Critical Care* 2002, 6: 111-112.
15. Hendriks T, de Hoog M, Lequin MH, Devos AS, Merkus P: DNase and atelectasis in non-cystic fibrosis pediatric patients. *Critical Care* 2005, 9:R351-R356.
16. Seer M.Hui H, Magee F. et al. Bronchial cast in children: a proposed classification based on nine cases and a review of the literature. *Am J Respir Crit Care Med* 1997: 155: 364
17. Sorenson Hm, Shelledy DC, AARC, AARC clinical practice guideline. Intermittent positive pressure breathing-2003 revision & update. *Respir Care* 2003; 48:540
18. Holmgren NL, Et al, Broncoscopia flexible en la reexpansión de atelectasia persistente en pediatría. *Arch Bronconeumol* 2002;38(8):367-71
19. Libro de Dr. Pérez Fernández
20. Hanael J, Moore F, Moore E, Reas R. Efficacy of selective intrabronchial air insufflations in acute lobar collapse. *Am J Surg* 1992;164:501-5

ANEXOS

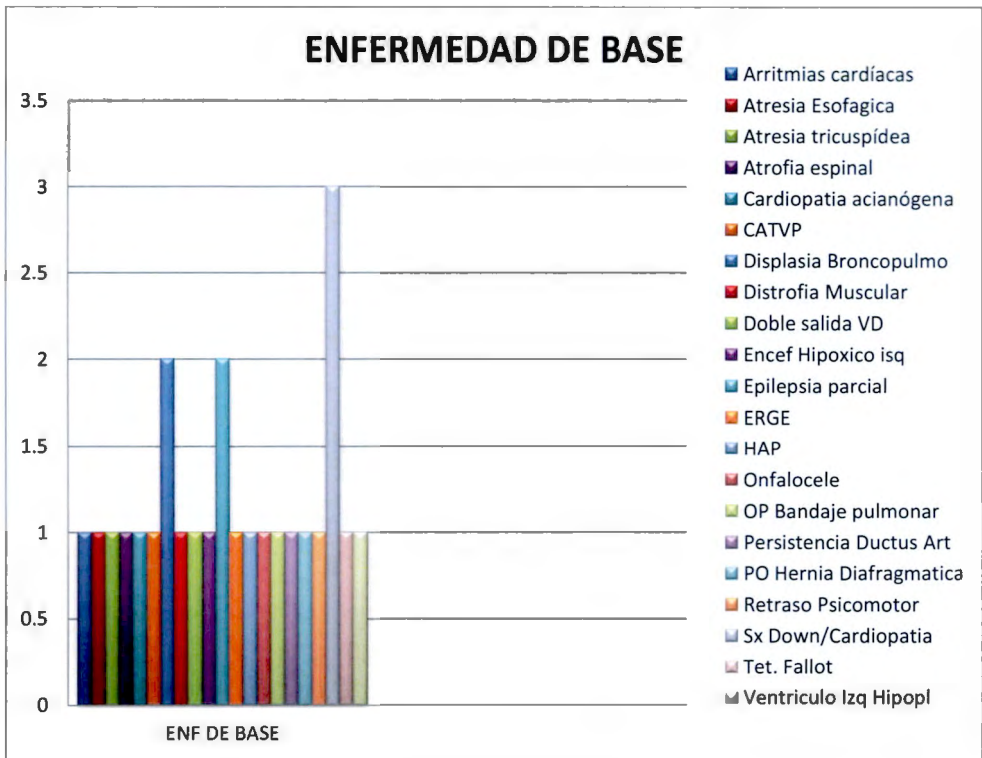
GRAFICAS Y TABLAS



GRAFICA No. 1



GRAFICA No. 2



GRAFICA No. 3

LOCALIZACION DE ATELECTASIAS POR LÓBULOS

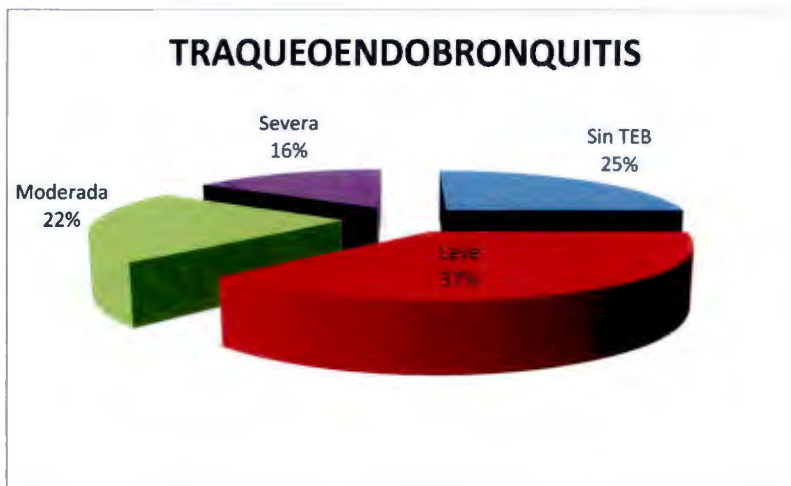
LOCALIZACION	FRECUENCIA	PORCENTAJE
LSD	16	50%
Lobulo medio	3	9%
LID	1	3.5%
LII	3	9%
Total derecha	1	3.5%
Total izquierda	8	25%

TABLA No. 1

TIPO DE AFECCIÓN

	Frecuencia	Porcentaje	Porcentaje válido	Porcentaje acumulado
Lobar	25	78,1	78,1	78,1
Segmentaria	7	21,9	21,9	100,0
Total	32	100,0	100,0	

TABLA No.2



GRAFICA No. 4

RESOLUCIÓN POR LOCALIZACIÓN Y SEGMENTOS

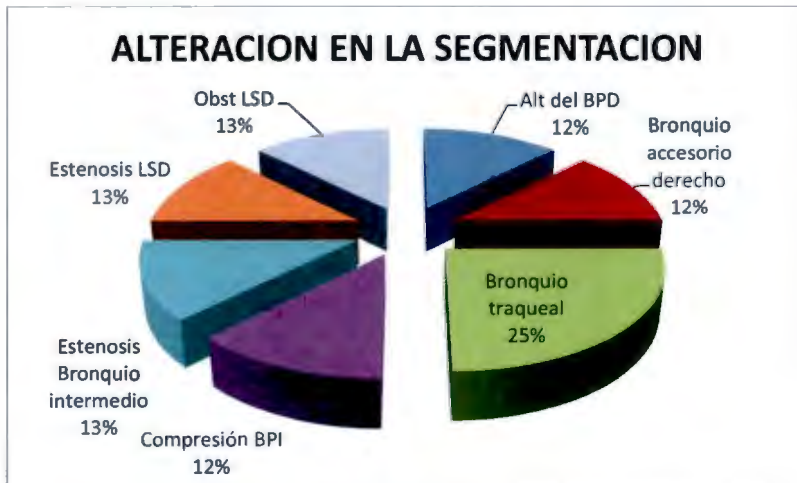
Atelectasia localización	LOBAR O SEGMENTARIA	Resolución		TOTAL
		NO	SI	
IZQUIERDA	LOBAR	1	10	11
	%	9	91	100
DERECHA	LOBAR	8	6	14
	%	57	43	100
	SEGMENTARIA	5	2	7
	%	71	29	100

TABLA No. 3

TAPON DE MOCO POR LOCALIZACIÓN Y SEGMENTOS

Atelectasia localización	LOBAR O SEGMENTARIA	TAPON DE MOCO		TOTAL
		NO	SI	
IZQUIERDA	LOBAR	5	6	11
	%	46	54	100
DERECHA	LOBAR	5	9	14
	%	36	64	100
	SEGMENTARIA	5	2	7
	%	71	29	100

TABLA No. 4



GRAFICA No.5

HOJA DE RECOLECCIÓN DE DATOS

CORRELACIÓN CLÍNICA, RADIOLÓGICA Y ENDOSCÓPICA DE PACIENTES CON ATELECTASIA

Registro:

Edad:

Sexo:

Fecha:

Datos clínicos:

¿El paciente presentaba estertores a la auscultación? Sí ___ No ___
¿ El paciente presentaba sibilancia a la auscultación? Sí ___ No ___
¿El paciente presenta sibilancia localizada a la auscultación? Si ___ Localización ___ No ___
¿ El paciente presenta hipoventilación a la auscultación? Sí ___ No ___ Localización ___
¿ El paciente presenta matidez a la percusión del tórax? Sí ___ No ___ Localización ___
¿El paciente presenta fiebre? Sí ___ No ___
¿El paciente presenta taquipnea? Sí ___ No ___
¿El paciente presenta taquicardia? Sí ___ No ___

Factores de riesgo

¿Paciente presentó neumonía? Sí ___ No ___
¿Antecedente de cuerpo extraño? Sí ___ No ___
¿Presentó bronquiolitis? Sí ___ No ___
¿Presenta enfermedad de base? Sí ___ No ___
Describa cual _____

Radiografía

¿Presencia de datos compatibles con atelectasia? Sí ___ No ___
Localización: _____ Lobar/Segmentaria _____
¿Resolvió la atelectasia posterior a procedimiento endoscópico? Sí ___ No ___

Hallazgos endoscópicos

¿Presenta alteración en la segmentación pulmonar? Sí ___ No ___
Cual? _____
¿Presenta malacia de vía aérea ? Sí ___ No ___
Localización _____
¿Presentó traqueo endobronquitis? Sí ___ No ___ Grado _____
¿Se observó tapón mucoso? Sí ___ No ___
¿Corresponde a sitio anatómico de atelectasia? Si ___ No ___
¿Presentó compresión extrínseca de vía aérea? Sí ___ No ___
Localización _____
¿Se observó la presencia de cuerpo extraño en vía aérea? Sí ___ No ___
Localización _____
¿Presenta dicinesia traqueo bronquial? Si ___ No ___

"2014, Año de Octavio Paz"

México, DF a 21 de julio de 2014

Asunto: Dictámen del grupo académico

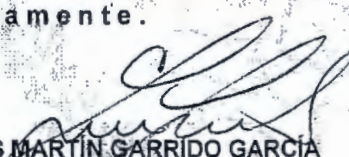
DR. FRANCISCO CUEVAS SCHACHT
INVESTIGADOR RESPONSABLE Y TUTOR DE TESIS
P R E S E N T E

Por éste conducto me permito enviar a usted el dictámen del grupo académico sobre el proyecto de tesis para la titulación de la Especialidad de Pediatría del Dr. José Miguel Leal de León quien sometió a dictámen el proyecto titulado: *Caracterización clínica, Radiológica y Endoscópica de los Pacientes con Atelectasia, valorados por el Servicio de Neumología y Cirugía de Tórax en el INP del año 2012-2014.*

La modalidad de la tesis presentada es por protocolo de investigación descriptivo y retrospectivo y cumple con los elementos necesarios, por lo que me complace informarle que su petición fue aceptada por el Grupo Académico con número de registro GA/067/14.

Sin otro particular agradezco su atención y reciba un cordial saludo.

Atentamente.



DR. LUIS MARTÍN GARRIDO GARCÍA
Secretario Ejecutivo

C.c.p. Dra. Rosaura Margarita Rosas Vargas. Presidente
Dr. José Miguel Leal de León. Tesista

LMGG/nsp