



UNIVERSIDAD NACIONAL AUTÓNOMA DE MÉXICO

**FACULTAD DE MEDICINA
DIVISIÓN DE ESTUDIOS DE POSGRADO E INVESTIGACIÓN
SECRETARÍA DE SALUD
INSTITUTO NACIONAL DE PEDIATRÍA**

**ASPECTOS CLÍNICOS DE PACIENTES CON
HEMANGIOMA INFANTIL**

**TRABAJO DE INVESTIGACIÓN
QUE PARA OBTENER EL DIPLOMA DE
ESPECIALISTA EN DERMATOLOGÍA
P E D I Á T R I C A
P R E S E N T A
DRA. MARIA DEL CARMEN LIY WONG**



**TUTOR DE TESIS:
DRA. LOURDES CAROLA DURAN MCKINSTER**


MÉXICO, D.F.

2006


**ASPECTOS CLÍNICOS DE PACIENTES CON
HEMANGIOMA INFANTIL**




**DR. JOSÉ N. REYNÉS MANZUR
DIRECTOR DE ENSEÑANZA**




**DRA. MIRELLA VÁZQUEZ RIVERA
JEFE DEL DEPARTAMENTO DE ENSEÑANZA
DE PRE Y POSGRADO**



**DR. RAMÓN RUIZ MALDONADO
PROFESOR TITULAR DEL CURSO DE
DERMATOLOGÍA PEDIÁTRICA**



**DRA. LOURDES CAROLA DURÁN MCKINSTER
TUTOR DE TESIS**



**DR. IGNACIO MORA MAGAÑA
ASESOR METODOLÓGICO**

AGRADECIMIENTOS

A Dios por tantas bendiciones.

A mi esposo, gracias Lalo por todo tu amor, entrega, apoyo y comprensión, por que sin ti no hubiera podido realizar este sueño.

A mis padres por su amor, apoyo incondicional y ejemplo de vida, gracias Papá y Mamá.

A mis hermanos por todo su cariño.

A mis queridos maestros Dra. Carola Durán, Dra. Luz Orozco, Dra. Marimar Sáez, Dra. Carolina Palacios, Dra. Lourdes Tamayo y especialmente al Dr. Ramón Ruiz Maldonado, por permitirme vivir esta experiencia y por compartir sus conocimientos conmigo.

A mis compañeros de residencia por su comprensión y amistad.

Muy especialmente a los niños del Instituto Nacional de Pediatría por permitirme aprender de ellos.

I N D I C E

1. RESUMEN	1
2. ANTECEDENTES	2
3. OBJETIVOS	17
4. JUSTIFICACION	18
5. MATERIAL Y METODOS	19
Tipo de estudio	
Criterios de inclusión	
Criterios de exclusión	
Criterios de eliminación	
Calculo del tamaño de la muestra	
Descripción del método de estudio y variables de interés	
Ubicación del estudio	
6. ANALISIS ESTADISTICO	22
7. ASPECTOS ETICOS	22
8. RESULTADOS	23
9. DISCUSION	27
10. CONCLUSIONES	29
11. ANEXO 1 CUADROS	30
12. ANEXO 2 FIGURAS	34
13. ANEXO 3 HOJA DE RECOLECCION DE INFORMACION	39
14. ANEXO 4 INFORMACION Y CONSENTIMIENTO	45
15. ANEXO 5 DEFINICIONES OPERACIONALES	48
16. REFERENCIAS BIBLIOGRÁFICAS	49

RESUMEN

Aspectos clínicos de pacientes con hemangioma infantil. Reporte preliminar del proyecto de investigación: Utilidad de la determinación urinaria del factor de crecimiento de fibroblastos básico (bFGF) para predecir la evolución del hemangioma capilar inmaduro en niños.
Liy WM*, Durán ML**, Ruiz MR***, Mora MI****

* Residente de Dermatología Pediátrica. Instituto Nacional de Pediatría

** Jefe del Departamento de Dermatología del INP. Asesora de tesis.

*** Profesor titular del curso de Dermatología Pediátrica. INP, México D.F.

**** Dirección de Metodología de la investigación, INP, México D.F.

Introducción: El hemangioma infantil es el tumor vascular benigno más común en la infancia. Generalmente aparece en las primeras semanas de vida y crece durante los primeros 6 a 12 meses de la vida. Si bien en su mayoría involuciona completamente, de 3 a 5% de ellos llegan a ser gigantes afectando órganos vitales, ó produciendo complicaciones que amenazan la vida, con una mortalidad hasta del 20 a 50% si no se tratan en forma oportuna. Por lo anterior es de gran utilidad conocer las características clínicas y contar con marcadores biológicos, que nos permita predecir el riesgo de crecimiento rápido y de gran tamaño para proporcionar un tratamiento oportuno.

Objetivo: Describir las características clínicas, de los pacientes con hemangioma infantil incluidos en el proyecto de investigación utilidad de la determinación urinaria del factor de crecimiento de fibroblastos básico (bFGF) para predecir la evolución del hemangioma capilar inmaduro en niños, como un reporte preliminar, para posteriormente realizar el estudio comparativo con los resultados de la determinación del factor de crecimiento de fibroblastos básico en orina.

Material y Método: Se realizó un estudio observacional, descriptivo, comparativo, prospectivo y longitudinal, de pacientes menores de 24 meses de edad, con diagnóstico clínico de hemangioma, atendidos en el Servicio de Dermatología del Instituto Nacional de Pediatría entre el 01 enero del 2003 y el 28 de Febrero del 2006. A cada paciente se le realizó una descripción clínica detallada, de las características del hemangioma en forma ciega, por dos dermatólogos en forma independiente. Las evaluaciones clínicas se realizaron al ingreso y cada mes durante los primeros seis meses de vida; cada tres meses durante los segundos seis meses y cada seis meses durante el segundo año, hasta la edad de 24 meses. Se efectuó así mismo, en cada visita la toma de muestra de orina para posteriormente realizar la determinación del bFGF a través de inmunoensayo enzimático, mismas que se encuentran en proceso de análisis.

Resultados: Se estudiaron a 31 niños con diagnóstico clínico evidente de hemangioma infantil. De estos 80% fueron niñas (n=25) y 20% niños (n=6), la edad de ingreso al estudio promedio fue de 3.7 ± 1.8 meses, la frecuencia de las clases de hemangiomas fueron: 74% localizados (n=23), 16% múltiples (n=5) y 10% segmentarios (n=3). Los tipos de hemangiomas mas frecuentemente encontrados fueron superficiales 65% (n=20), mixtos 23% (n=7), profundos 10% (n=3) y un paciente con RICH que representó el 3%. Los sitios de afectación más frecuentes fueron cabeza 71% (n=22), extremidades 16% (n=5), y tronco 13% (n=4). No encontramos significancia estadística en la asociación de género con tipo, clase y topografía del hemangioma.

Conclusiones: Los hemangiomas infantiles son más frecuentes en niñas prematuras, pero en nuestra población solo el 25% de los pacientes fueron menores de 36 semanas de gestación al nacimiento. El blanqueamiento del hemangioma infantil puede presentarse desde los 3 meses de edad.

Palabras clave: Hemangioma infantil, anomalías vasculares, tumores vasculares benignos.

ANTECEDENTES

INTRODUCCIÓN

En 1987 Folkman y Klagsbrum definieron al “Hemangioma Capilar Inmaduro” como un padecimiento patológico no neoplásico con crecimiento anormal de capilares, en los que el proceso normal de regulación del crecimiento capilar falla y causa formación de nuevos vasos que infiltran tejidos y provocan daño tisular devastador⁽¹⁾.

El hemangioma infantil es un tumor benigno que se presenta solo en la infancia, por lo cual actualmente se prefiere emplear el término hemangioma infantil (HI). Según la clasificación de Mulliken y Glowacki, modificada en 1992, divide a las anomalías vasculares en dos grandes grupos:

1. Tumores vasculares que incluye al hemangioma infantil, hemangioma congénito, angioma en penacho, hemangioendotelioma kaposiforme, granuloma piógeno entre otros.
2. Malformaciones vasculares que pueden ser capilares, venosas, arteriales, linfáticas y combinadas dependiendo del vaso que este afectado.

Los hemangiomas se caracterizan por la proliferación de células endoteliales, a diferencia de las malformaciones vasculares que están compuestas por vasos displásicos⁽²⁾.

Además de los hemangiomas infantiles existen otros tipos de hemangiomas, el de involución rápida, RICH (rapid involuting congenital hemangiomas) y el no involutivo NICH (noninvoluting congenital hemangiomas) ambos a diferencia del

HI, cursan la fase proliferativa in útero y siempre están presentes al nacimiento ^(2,3).

Impacto epidemiológico

Los HI son los tumores vasculares benignos más frecuentes en la infancia. Se presentan en 1 de cada 100 nacimientos. Entre 4 a 10% de los recién nacidos a término y el 25% de los prematuros de bajo peso (menos de 1000 gramos) presenta un HI. Hasta el momento no se conoce un patrón de herencia. La mayoría de los casos se presentan de forma esporádica y en menos del 10% existe un antecedente familiar. Existe un predominio por afectar la raza blanca y el género femenino con una relación de 3-5:1. En el síndrome PHACE esta relación puede ser hasta de 9:1. ⁽³⁾

Aproximadamente el 60% de los HI se presenta en cabeza y cuello; cerca del 25% en tronco y el 15% restante en brazos y piernas.

La mayoría de los HI cutáneos (80%), se presentan como un tumor único, el 20% restante se presenta en dos o más sitios. Por lo general afectan sólo la piel, pero pueden desarrollarse virtualmente en cualquier órgano, principalmente en hígado, pulmón, tracto gastrointestinal y el cerebro con o sin manifestaciones cutáneas asociadas. ^(2, 3)

Patogénesis

No se sabe el origen de los HI, sin embargo North y cols ⁽⁵⁾ reportaron algunos marcadores tejido-específicos los cuales fueron coexpresados por los HI, así

como por la microvasculatura placentaria. Estos hallazgos caracterizan a los HI como una entidad patológica distinta, intrínsecamente diferente de otros tumores y anomalías vasculares con los cuales han sido comparados. Estos autores propusieron dos hipótesis que explican el posible mecanismo patogénico:

1) Un origen a partir de mutaciones somáticas que ocurren en la vía de los genes que regulan a los precursores de las células endoteliales, denominados angioblastos. Estos angioblastos aberrantemente se diferencian hacia el fenotipo de la microvasculatura placentaria e invaden el mesénquima de la piel o tejido celular subcutáneo del recién nacido ⁽³⁾. Estas células inicialmente “dormidas” quizás reflejadas en la mancha roja o blanquecina de hemangiomas nacientes, pueden comenzar a proliferar tras la pérdida de la circulación fetal, coincidiendo con el término de la gestación o nacimiento y la pérdida de factores negativamente inhibidores de angiogénesis in útero, o en respuesta a influencias angiogénicas positivas en el periodo perinatal ⁽³⁾.

2) Un origen dado por embolización de células endoteliales maduras placentarias, que pueden viajar desde las vellosidades coriónicas hasta los tejidos fetales a través de corto-circuitos característicos de la circulación fetal normal.

El principal soporte de estas hipótesis esta basado en que las células endoteliales, que son el principal componente de los hemangiomas, comparten marcadores de tejido placentario como son el GLUT1 (proteína transportadora de glucosa eritrocitaria), merosina, antígeno FcγRII (CD32) y antígeno Lewis Y (LeY),⁽³⁾. Estos mismos marcadores son negativos para otras anomalías vasculares lo cual es muy útil para realizar un diagnóstico diferencial.

Los factores que pueden dirigir este control incluyen varios factores: factor de crecimiento endotelial vascular (VEGF), factor de crecimiento placentario (PlGF), receptor transmembrana altamente afin para PlGF y VEGF (Flt-1) y la forma soluble de Flt-1 (sFlt-1)^(5,6,7). Tanto el PlGF como el VEGF inducen angiogénesis *in vivo* e inducen actividad mitótica en células endoteliales en cultivo⁽⁸⁾.

El sFlt-1 se libera en sangre materna y líquido amniótico durante la gestación y puede proteger tejidos maternos y fetales para la sobrevascularización^(6,7). La pérdida de éstos y otros factores placentarios al nacimiento parece alterar dramáticamente el balance entre los factores estimulantes e inhibidores de angiogénesis en el feto, posiblemente permitiendo la proliferación desenfrenada de células embolizadas o restos de células "aberrantes" que expresan el fenotipo endotelial de la placenta. Esta idea recuerda la sugerida por Boon y cols. quienes señalan que el crecimiento de los HI puede correlacionar con la disminución en los niveles de interferón derivado del trofoblasto^(3, 9).

Curso clínico

Los HI tienen una historia natural característica. La fase inicial de proliferación (crecimiento) ocurre durante los primeros doce meses de vida y en esta fase el crecimiento del hemangioma es proporcionalmente más rápido que el del niño. El tamaño y/o volumen final del HI dependen directamente del grado y duración de esta fase. Posteriormente ocurre una fase de estabilización de uno a dos meses y finalmente una fase de involución, que inicia con la reducción inequívoca de la velocidad de crecimiento. Después del año de edad, el HI crece en proporción con

el niño y aparecen los signos de regresión. Esta fase termina en aproximadamente el 50% de los niños a la edad de 5 años y en el 70% a los 7 años, con mejoría gradual hasta los 10 a 12 años, dependiendo del tamaño del HI. La fase involutiva representa el término de la historia natural y concluye con una piel casi normal ^(2,3). El periodo limitado de crecimiento y subsecuente involución de los HI podría reflejar un programado límite para mitosis de células endoteliales tipo-placenta, acorde a los 9 meses de vida de la placenta humana ⁽³⁾.

El crecimiento del HI es impredecible, sin embargo se puede correlacionar con el tamaño del hemangioma y con la fase de crecimiento. Los HI pequeños menos de 5 cm, crecen rápidamente en las primeras semanas o meses de la vida, mientras que en los hemangiomas de mayor tamaño, mas de 10cm, la fase proliferativa puede prolongarse por mas tiempo, hasta los 12 meses de edad ⁽³⁾.

Los factores postnatales que estimulan el crecimiento del hemangioma aun se desconocen, pero se sabe que en la fase proliferativa los HI se tornan muy hiperplásicos debido a una proliferación excesiva de células endoteliales y pericitos con una activa angiogénesis, lo que conlleva a la formación de nuevos vasos sanguíneos a partir de la microcirculación preexistente ⁽³⁾.

La angiogénesis se lleva a cabo en varios pasos y depende de un balance entre factores de crecimiento que influyen en la proliferación endotelial e inhibidores del crecimiento vascular. Los factores de crecimiento deben ser secretados por células y unidos a receptores en la célula blanco. Otros péptidos, así como el factor de crecimiento tumoral (TGF)- β , el cual no es un mitógeno endotelial, pueden ser importantes en la angiogénesis ya que ocasionan la entrada de células

inflamatorias proangiogénicas cuando existe una herida o tumor ^(3,10). Esta unión de factores de crecimiento a sus receptores requiere de receptores específicos ⁽¹¹⁾, moléculas accesorias conocidas como syndecans ⁽¹²⁾ y heparina. Cuando la célula endotelial es estimulada, prolifera, usa proteasas para crear una vía de migración hacia el tumor. Una vez que el trayecto de los vasos sanguíneos está establecido, debe formar tubos a través de los cuales los elementos sanguíneos pueden fluir ⁽¹³⁾. Varios factores de crecimiento y proteínas, elementos de la matriz extracelular, componentes del sistema coagulación / fibrinolítico, y plaquetas, interactúan con las células endoteliales y pericitos de los vasos sanguíneos para regular la formación de nuevos vasos sanguíneos ^(14,15).

Los siguientes factores de crecimiento juegan un papel importante en angiogénesis: factor de crecimiento endotelial vascular/factor de permeabilidad vascular (VEGF/VPF), factor de crecimiento tumoral beta (TGF- β), factor de crecimiento epidérmico (EGF), factor de crecimiento derivado de plaquetas (PDGF), factor de necrosis tumoral alfa (TNF- α), factor de crecimiento de células endoteliales derivado de plaquetas (PD-ECGF) y factor de crecimiento de fibroblastos básico (bFGF) ^(14,15). El bFGF es una citocina y fue el primer factor angiogénico aislado ⁽¹⁶⁾. Este péptido es una molécula pequeña (18 kd) que es altamente básica y tiene una alta afinidad por la heparina. El bFGF se almacena en la matriz extracelular y puede ser liberado por la heparina, la cual es a su vez liberada por los mastocitos ⁽¹⁷⁾. Un segundo grupo de moléculas que unen bFGF a la superficie de la célula es la familia de los syndecans, los cuales constan de 4 glicoproteínas que contienen heparán sulfato ^(12,17,18). El syndecan 1 se expresa en

células epiteliales, se une al bFGF, y posiblemente sirve como un coreceptor para el bFGF. La expresión de syndecan 1 es activada en heridas de piel ⁽¹⁸⁾. Los otros miembros de la familia de los syndecans (syndecan 2, 3 y 4) se expresan en un número más limitado de tejidos y su función precisa no se conoce.

El bFGF es un mitógeno de células endoteliales, estimula la formación de tubos y la producción de proteasas por células endoteliales ⁽¹⁶⁾. Ingber ⁽¹³⁾ demostró que la fibronectina es necesaria para una acción óptima del bFGF en células endoteliales *in vitro*. La membrana basal puede servir como reservorio natural de bFGF, y el daño a la membrana basal puede ocasionar liberación de bFGF ⁽²⁰⁾.

En un estudio realizado por Haus y cols. encontraron que el bFGF tiene un ciclo circadiano con una acrofase alrededor de las 13:00 hrs y una frecuencia superpuesta de 12 hrs. ⁽²¹⁾.

Los HI en fase proliferativa contienen antígeno nuclear celular, VEGF, y colagenasa tipo 4, así como también niveles incrementados de bFGF ⁽²²⁾. El bFGF es detectable en la orina de pacientes con angiogénesis activa, incluyendo a los HI en fase proliferativa. Los niveles de bFGF podrían ser de ayuda en la diferenciación entre HI y malformaciones vasculares, así como también para el seguimiento del tratamiento en HI ⁽²²⁾.

Durante la fase de involución existen algunos marcadores clínicos como la aparición de blanqueamiento que se define como el cambio de coloración de un hemangioma de color rojo o violáceo a un tono más grisáceo, la disminución del volumen o ulceración.

Existen varios tipos de hemangiomas de acuerdo a la profundidad, pueden ser *superficiales*, cuando afectan la epidermis y dermis, éstos generalmente son de color rojo intenso durante la fase proliferativa y pueden crecer en placas o de forma exofítica; *profundos* cuando abarcan la dermis profunda y el tejido celular subcutáneo, clínicamente neoformaciones profundas, del color de la piel o violáceos y mal definidos; ó *mixtos* cuando exhiben características de ambos componentes superficial y profundo ^(2,3).

De acuerdo a su localización pueden ser cutáneos, cuando afectan solo piel ó viscerales cuando afectan órganos internos. Pueden ser localizados, múltiples o segmentarios, estos últimos se relacionan mas con la presencia de complicaciones como son la ulceración ^(2,3).

Evaluación de angiogénesis

Las aplicaciones clínicas de la investigación en angiogénesis han tomado tres direcciones: medición de angiogénesis para diagnóstico y pronóstico de hemangiomas y tumores; aceleración de angiogénesis en la reparación de heridas e inhibición de angiogénesis para tratamiento ⁽²³⁾.

Una medida indirecta de actividad angiogénica en ciertos pacientes con tumores o enfermedad no-neoplásica puede ser la cuantificación de proteínas angiogénicas en líquidos corporales. Watanabe y cols. encontraron altas concentraciones de bFGF en el suero de aproximadamente el 10% y en la orina de más del 37% de pacientes con cáncer ⁽²⁴⁾.

Uno de los estudios más interesantes en el que se cuantificó al bFGF en orina como marcador indirecto de angiogénesis en niños con HI fue el reportado por Dosquet y cols; quienes estudiaron a 10 niños con HI que ponen en peligro la vida comparado con controles, pacientes con malformaciones vasculares y niños con hemangiomas con fenómeno de Kasabach-Merritt. Los resultados demostraron niveles altos de bFGF urinario en 8 de 10 niños con HI en fase de proliferación (mediana 18,600 pg/g, intervalo de 4,300-21,900), siendo de ayuda para guiar el tratamiento en 9 de ellos. Por el contrario, en los niños sanos así como en aquellos con malformaciones vasculares se encontraron niveles bajos o ausentes de bFGF (mediana de 0 pg/g y 980 pg/g respectivamente). Cabe señalar que 4 pacientes con fenómeno de Kasabach-Merritt tuvieron también niveles altos de bFGF (4,000-130,000 pg/g) ⁽²⁵⁾.

Complicaciones

Los hemangiomas generalmente involucionan un 10% por año, de forma que a los 5 años han involucionado un 50% aproximadamente y para la edad de 10 años la mayoría están completamente involucionados, sin embargo involución no significa resolución, ya que la mayoría de ellos hasta el 70% pueden dejar telangiectasias, piel redundante y cuando se ulceran, atrofia y cicatrices ^(2,3).

Las complicaciones de los hemangiomas se presentan en un 5 a 10% de los pacientes, la más frecuente es la ulceración que ocurre con mayor frecuencia en los HI localizados en el área de glabella, pliegues y periné. Otras complicaciones que pueden presentarse son la infección, ó el sangrado. Recientemente se ha

demostrado que no se asocian a fenómeno de Kasabach-Merrit como anteriormente se pensaba, ya que este fenómeno se presenta en pacientes hemangioendotelioma kaposiforme y/o angioma en penacho ⁽³⁾.

Aspectos terapéuticos

No existen estudios que informen a cerca de la frecuencia en que la intervención terapéutica en los HI sea necesaria. La mayoría de los tumores son pequeños e inofensivos. A estas lesiones se les debe permitir proliferar e involucionar sólo bajo la vigilancia del pediatra o dermatólogo. Los niños con HI que son referidos al dermatólogo, son aquellos que tienen una localización peligrosa, de gran tamaño, con crecimiento rápido o presentan alguna complicación potencial. Desafortunadamente, debido a que existen pocos indicadores pronósticos, el especialista debe confiar en su experiencia para decidir cuándo mantener al paciente en vigilancia y en qué momento iniciar tratamiento. Las visitas frecuentes y la evaluación repetida son necesarias ^(2,3).

Las modalidades en el tratamiento de HI pueden dividirse en farmacoterapia, crioterapia, cirugía, láser, etc.

El primer informe de la utilidad de los esteroides para el manejo de HI apareció a mediados de los años sesenta. Desde entonces, la prednisona y/o prednisolona a una dosis de 1-3 mg/kg/día se han convertido en los medicamentos de primera línea para el tratamiento de los HI que amenazan la vida ⁽²⁷⁾. El mecanismo de acción se desconoce. Se cree que incrementan la sensibilidad vascular a los vasoconstrictores circulantes o que inhiben la angiogénesis por un mecanismo

aún no determinado. La respuesta varía de 30% a 93%. Otros informan que los corticoesteroides ocasionan regresión acelerada en 30% de los casos, 40% presentan estabilización en el crecimiento y 20 a 30% de los pacientes no responden. Tres factores parecen ser los responsables de esta gran variación: (1) La variabilidad en la dosis de los esquemas de tratamiento (entre mayor dosis mayor respuesta y más efectos secundarios); (2) la duración del tratamiento (a mayor duración mayor respuesta) y (3) la edad al inicio del tratamiento (mayor efectividad durante la fase proliferativa) ^(2,3).

Los efectos secundarios de los esteroides sistémicos incluyen facies cushinoide, retardo en el crecimiento, reflujo gastroesofágico, úlcera péptica, hipertensión, desequilibrio hidroelectrolítico, hiperglucemia, glucosuria, anorexia e inmunosupresión ^(2,3).

La prednisona y la prednisolona son útiles durante la fase proliferativa y no durante la de involución, por lo que deben ser utilizados durante el primer año de la vida y mejor aún, durante los primeros 6 a 8 meses de vida.

Los esteroides intralesionales fueron utilizados en un intento de evitar los efectos secundarios de los esteroides sistémicos. La triamcinolona a dosis de 3 a 5 mg/kg cada 6 a 8 semanas o en combinación con betametasona a dosis de 0.5-1.0 mg/kg, inyectados separadamente han sido utilizados en casos muy precisos (hemangiomas en párpados) con resultados variados ^(2,3).

Los esteroides tópicos como el clobetasol en otro intento de evitar las complicaciones de los esteroides sistémicos e intralesionales han sido utilizados,

pero la respuesta ha sido pobre con efectos secundarios semejantes a los esteroides sistémicos ^(2,3).

Cuando los esteroides fallan, existen otras alternativas de tratamiento, aunque siempre se tiene que valorar riesgo beneficio, por los efectos secundarios que se presentan. En la literatura existen numerosos reportes de resultados favorables con la administración de interferón α -2b, vincristina, ciclofosfamida, radiación y cirugía ^(23, 28).

El interferón α -2b fue el primer agente antiangiogénico endógeno identificado, se utiliza a una dosis de 3 millones U/m² SC al día, en pacientes con HI que ponen en peligro la vida y que previamente no hayan respondido a la administración de esteroides ⁽²⁸⁾. Ezekowitz y cols en un estudio en lactantes y niños con HI que ponen en peligro la vida o HI que destruyen tejidos, encontraron que el tratamiento con interferón α -2b aceleró la regresión de los tumores en 18 de 20 pacientes ⁽²⁶⁾.

Los efectos secundarios reportados con el uso de interferón α -2b incluyen neurotoxicidad (diplejía espástica y retraso en el desarrollo psicomotor) 10 al 30% de los casos. Esta neurotoxicidad probablemente este mas relacionada con el vehículo, benzyl alcohol utilizado para reconstituir el medicamento. Otros efectos secundarios del interferón α -2b, incluyen síntomas similares a la gripe, anemia, neutropenia, trombocitopenia, elevación de enzimas hepáticas ^(3,26). Sin embargo Tamayo y cols ⁽²⁷⁾ en un estudio de 7 pacientes con hemangiomas gigantes de alto riesgo, realizado en el Instituto Nacional de Pediatría, no encontraron datos de neurotoxicidad y la elevación de las enzimas hepáticas fue mínima y transitoria. No existen hasta el momento estudios con empleo único de interferón α -2b sin el

uso previo de esteroides. Los casos severos requieren la combinación de interferón α -2b y esteroides. El interferón α -2b suprime la producción de factores de crecimiento de fibroblastos en células tumorales humanas ⁽²⁹⁾. Esta acción puede contribuir a la eficacia de la droga contra el HI, ya que el bFGF es una de las proteínas expresadas por los hemangiomas ⁽³⁰⁾.

El láser es otra herramienta útil en el tratamiento de algunas formas de hemangiomas. El láser-pulsado de 577 a 585 nm es el que más se ha empleado, este sólo penetra a 1 a 2 mm en la dermis, por lo que sólo afecta los capilares superficiales del hemangioma. Las indicaciones son en pacientes que presenten ulceración del hemangioma, ya que existen numerosos reportes que afirman disminución del dolor y aceleración de la curación de la úlcera y la otra indicación es en pacientes con telangiectasias residuales durante la fase de involución ^(3, 28).

En las lesiones destinadas a ser pequeñas y planas dos sesiones de tratamiento son suficientes, pero por lo general estas lesiones no ocasionan problemas. La mayoría de los hemangiomas se encuentran más allá del alcance del rayo láser. No existe evidencia de que la aplicación repetida provoque disminución del tumor o acelere la involución de los hemangiomas profundos. El uso de láser de dióxido de carbono de onda continua es una técnica bien aceptada en el tratamiento del hemangioma subglótico unilateral en fase proliferativa ^(2,3).

La embolización está indicada en los hemangiomas que ocasionan insuficiencia cardíaca congestiva y que no responden en forma adecuada al tratamiento médico. Los hemangiomas hepáticos son las lesiones que más requieren de embolización. Es importante el reconocimiento y tratamiento de los cortocircuitos

arteriales y porto-hepáticos. La efectividad de la embolización para controlar la insuficiencia cardíaca congestiva depende de la habilidad del radiólogo intervencionista para ocluir el mayor porcentaje de cortocircuitos. Rara vez está indicada la embolización de arterias aferentes en niños con hemangiomas cutáneos complicados, ya que el beneficio es transitorio y en algunos casos los efectos secundarios a la embolización son severos ⁽²⁾.

Las indicaciones aceptadas para la cirugía de hemangiomas incluyen:

1. Obstrucción del eje visual o estructuras lumbinales;
2. Ulceración, sangrado, infección o coagulopatía;
3. Cortocircuito arterio-venoso con insuficiencia cardíaca;
4. hemangiomas pequeños en los cuales la excisión no provoca una deformidad cosmética y
5. Neoformaciones de histología dudosa (cáncer).

Weber y colaboradores informaron éxito en el tratamiento quirúrgico en 94% de los pacientes con hemangiomas irreseccables; sin embargo, se asociaron a complicaciones serias como pérdida de la piel, infección de la herida, parálisis nerviosa y sangrado importante. La cirugía a menudo es realizada por estadios y es el último recurso cuando otros tratamientos han fallado. Frecuentemente se prefiere posponer la resección del hemangioma hasta su fase involutiva y sólo para corregir cosméticamente la piel residual al hemangioma ^(2,3).

El tratamiento antiangiogénico está principalmente dirigido a pequeños focos de células endoteliales migrantes y proliferantes en capilares así como en sitios de angiogénesis. Así un inhibidor específico de angiogénesis, no parece causar supresión de médula ósea, síntomas gastrointestinales o pérdida del cabello. Para que el tratamiento antiangiogénico tenga efecto es necesario que se administre

por periodos de varios meses a un año o más. La regresión o involución de un lecho vascular capilar es un proceso más lento que la lisis de células tumorales. Es así que en el diseño de ensayos clínicos puede ser necesario administrar inhibidores de angiogénesis por largos periodos ininterrumpidos con agentes citotóxicos convencionales. El tratamiento con ambos puede ser más efectivo que cualquiera de los dos por sí solo ⁽³⁾.

OBJETIVO

Realizar un reporte preliminar describiendo las características clínicas, de los pacientes con hemangioma infantil incluidos en el proyecto de investigación utilidad de la determinación urinaria del factor de crecimiento de fibroblastos básico (bfgf) para predecir la evolución del hemangioma capilar inmaduro en niños, que se esta realizando en el Servicio de Dermatología del Instituto Nacional de Pediatría, para posteriormente realizar el estudio comparativo con los resultados de la determinación urinaria del factor de crecimiento de fibroblastos básico en orina.

JUSTIFICACIÓN

Los hemangiomas son los tumores benignos más frecuentes en la edad pediátrica. En el INP el HI ocupa la cuarta causa como motivo de atención dermatológica, diagnosticándose aproximadamente 37 casos nuevos por año.

La mayoría de los HI involucionan completamente sin necesidad de tratamiento; sin embargo, en cerca de un 10% no ocurre así. Aproximadamente del 3 al 5% de los hemangiomas llegan a ser gigantes, afectando órganos vitales, o produciendo complicaciones que amenazan la vida, con una mortalidad de 20 a 50% si no se tratan en forma oportuna. Algunos pacientes con HI no responden a las formas habituales de tratamiento o el HI por sí mismo amenaza la vida o condiciona una deformación permanente, por lo que es de gran utilidad conocer las características clínicas y el contar con un marcador biológico además del clínico que nos permita decidir el momento óptimo para iniciar un tratamiento o hacer cambio de éste.

MATERIAL Y MÉTODOS

Se estudiaron 31 pacientes con hemangioma infantil, evaluados en la consulta externa de Dermatología del Instituto Nacional de Pediatría entre el 01 de Marzo del 2003 al 28 de Febrero del 2006.

Tipo de estudio

Observacional, descriptivo, comparativo, prospectivo y longitudinal.

Criterios de inclusión

Dentro de los criterios de inclusión, la población objetivo y elegible estaba constituida por pacientes menores de 24 meses, de cualquier género, con diagnóstico clínico evidente de hemangioma infantil, único ó múltiple en piel.

Criterios de exclusión

Se excluyeron a los pacientes que hubieran recibido tratamiento previo para el HI a base de esteroides (tópicos o sistémicos), interferón $\alpha 2a$, inmunosupresores, inmunomoduladores, radioterapia, quimioterapia, inyección de sustancias esclerosantes, cirugía y/o aplicación de láser. Se excluyeron también a los pacientes con HI que presentaran infección bacteriana sobre agregada al momento de ingresar al protocolo, que tuvieran cualquier patología concomitante, que condicionara algún proceso de angiogénesis activa como quemadura, herida quirúrgica y cáncer, o la presencia concomitante de HI de localización visceral.

Criterios de eliminación

Se eliminaron a los pacientes que no acudieran al seguimiento por mas de 6 meses y que no contaran con al menos 50% de las muestras de orina para medir las cuantificaciones de bFGF en orina.

Calculo del tamaño de la muestra

El cálculo del tamaño de la muestra se realizó en base a estudios publicados previamente por Dosquet y colaboradores quienes reportaron niveles de bFGF urinario en niños con HI de 18,600 pg/g y en niños con malformaciones vasculares de 960 pg/g.

Considerando la fórmula para comparación de promedios descrita por Rosner y colaboradores $\{n=[s_1^2 * (Z_{\alpha} + Z_{\beta})^2] / (x_1-x_2)^2\}$, se necesitaron un mínimo de 25 niños con HI. Considerando un 20% potencial de pérdidas al seguimiento se incluyeron en el estudio un mínimo de 35 niños.

Descripción del método de estudio y variables de interés

Al establecerse el diagnóstico clínico evidente de HI en cada niño, se solicitó a sus padres o tutores el ingreso al estudio. Habiendo aceptado, firmaron la carta de consentimiento informado. Se efectuó una evaluación clínica del estadio del hemangioma (Ver anexo 1: características del HI). En forma ciega e independientemente al estadio del hemangioma se obtuvo una toma de al menos 5 ml de orina a cada paciente, para la determinación de bFGF por ELISA de acuerdo a la técnica descrita por el fabricante R&D Systems, Inc. En forma

adicional se captaron los siguientes datos generales: edad, género, edad gestacional y antecedente familiar de hemangioma en el formato de recolección de datos diseñado para los fines del estudio (ver anexo 1). Se citaron a los niños para una revisión mensual durante los primeros 6 meses (0 a 6 meses de edad), posteriormente cada 3 meses durante los siguientes 6 meses (7 a 12 meses de edad) y luego cada 6 meses durante el siguiente año (13 a 24 meses de edad). En cada cita se efectuó la medición de la evolución del HI por el mismo investigador que efectuó la evaluación inicial. Dentro de las características clínicas se evaluaron la clase de hemangioma: focal, múltiple o segmentario; el tipo: superficial, profundo, mixto, la topografía por segmento corporal y por sitio específico. Además se evaluaron el tamaño tomando la medida, horizontal y vertical, el color que incluía 3 parámetros rosado, rojo y violáceo, la superficie que podía ser lisa, irregular o exofítica, si presentaba o no ulceración, atrofia, infección sobre agregada, costra y/o datos de blanqueamiento. En los casos que fueron necesarios se inicio tratamiento de acuerdo a la experiencia del dermatólogo a cargo del paciente en la consulta externa que era independiente de los investigadores.

Ubicación del estudio

Consulta externa de Dermatología Pediátrica, consulta externa de Medicina preventiva y laboratorio de oncología del Instituto Nacional de Pediatría.

ANÁLISIS ESTADÍSTICO

Para el reporte preliminar se realizó análisis descriptivo y en los casos que se pudieron se analizaron por medio del programa JMP versión 5.1 para Windows. Las variables captadas se describieron mediante promedio \pm desviación estándar en el caso de variables numéricas con distribución Gaussiana o mediante mediana (min-max) en el caso de variables numéricas sesgadas. Las variables categóricas se describieron mediante porcentajes.

ASPECTOS ÉTICOS

El protocolo que guío a esta investigación fue previamente aprobado por el Comité de Investigación y de Ética del Instituto Nacional de Pediatría.

Se siguieron los lineamientos internacionales para investigación biomédica en seres humanos (CIOMS-WHO. 1993).

Se solicitó la autorización para la participación mediante carta de consentimiento informado (anexo 2) que firmará el padre, tutor o representante legal del menor.

RESULTADOS

Los pacientes incluidos en este estudio fueron 35, se eliminaron 4 por no haber completado el periodo de estudio requerido. De los 31 que permanecieron activos en el estudio, 25 (80%) fueron niñas y 6 (20%) fueron varones.

El promedio de la edad de ingreso al estudio fue de 3.7 ± 1.8 meses, rango de 9 días a 9 meses.

Las semanas de gestación al nacimiento promedio fue de 37.6 ± 1.9 , mediana de 38, con un rango de 34 a 42. Solo un 25% de nuestros pacientes fueron menores de 36 semanas de gestación al nacimiento.

La clase de hemangioma se dividió en 3 grupos principales: *Localizado* cuando tenían afectación parcial de un segmento corporal, *múltiple* con dos o más segmentos y *segmentarios* los que comprometían únicamente un segmento corporal completo. El 74% fueron localizados (n=23), 16% múltiples (n=5) y 10% segmentarios (n=3).

Los tipos de hemangiomas de acuerdo a su profundidad fueron; superficiales (Fig. 1) 65% (n=20), mixtos (Fig. 3) 23% (n=7), profundos (Fig. 2) 10% (n=3). Un paciente presentó hemangioma congénito variedad RICH (Fig. 4) que representó el 3%. Los sitios de afectación más frecuentes fueron cabeza 71% (n=22), extremidades 16% (n=5) y tronco 13% (n=4).

Análisis de Contingencia

En el análisis de contingencia de tipo y clase de hemangioma, los hemangiomas superficiales fueron localizados en el 65% (13/20), múltiples 20% (4/20) y

segmentarios 15% (3/20). Los hemangiomas mixtos fueron localizados en el 85% (6/7) y múltiples 15% (1/7). Los hemangiomas profundos el 100% (3/3) fueron localizados. Y el único paciente con RICH fue localizado. No se encontró significancia estadística, ya que algunas celdas tenían un valor menor a 5, por lo tanto, las probabilidades no se pudieron explicar con la prueba de χ^2 ($p=0.57$)

La asociación entre género y tipo de hemangioma se encontró que las niñas tuvieron hemangioma superficial en el 64% (16/25), mixtos 24% (6/25) y profundo 12% (3/25). Los varones tuvieron hemangioma superficial en el 66% (4/6), mixto 34% (2/6) y no presentaron hemangiomas profundos. No se encontró significancia estadística ($p=0.19$).

La asociación de género y clase de hemangioma se encontró que las niñas tuvieron hemangioma localizado en el 76% (19/25), múltiples 16% (4/25) y segmentario 8% (2/25). Los varones tuvieron hemangioma localizado en el 66% (4/6), múltiples y segmentarios 17% (1/6) cada uno, ($p= 0.8$).

La asociación entre el género y la distribución topográfica se encontró que en las niñas el 76% de los hemangiomas afectaban la cabeza (19/25), el 12% las extremidades (3/25) y el 12% el tronco (3/25). En los varones el 50% afectaban la cabeza (3/6), el 33% las extremidades (2/6) y solo el 17% el tronco (1/6). Aun cuando en los varones las extremidades fueron más afectadas que en la niñas, no hubo diferencia significativa, ($p= 0.42$).

Análisis de Series de Tiempo

Se realizó un análisis de medidas repetidas para evaluar la evolución de las características clínicas de los HI desde su ingreso y mensualmente durante los primeros 6 meses, luego a los 9, 12, 18 y 24 meses de edad respectivamente, (Cuadro 1-4).

Las características clínicas estudiadas incluyeron el color del hemangioma, (rosa, rojo o violáceo), la superficie (lisa, irregular, exofítica), la presencia o no de úlcera, infección ó costra; así mismo la presencia o ausencia de blanqueamiento.

De todas las características analizadas, se encontró diferencia estadística significativa, ($p= 0.05$) únicamente en el blanqueamiento. En la primera revisión 9 de 31 pacientes presentaban blanqueamiento y en la revisión 3, 24 de 31 pacientes lo presentaron, (Fig. 7).

En cuanto a la ulceración, se presentó en 8 de 31 pacientes 25%, y al final del estudio todos los pacientes que se ulceraron presentaron atrofia.

De los pacientes que se ulceraron, todos respondieron al manejo con prednisona a dosis de 2mg/kg/día, en el lapso de 4 a 6 semanas, excepto el paciente número 29, que presentó un comportamiento inusual, y no respondió al manejo con prednisona , interferón $\alpha 2b$, ni becaplermina, (Fig. 5 y 6).

Para evaluar el crecimiento del hemangioma en el tiempo, se creó una medida que se denominó índice de crecimiento de hemangioma, la cual se obtenía multiplicando el área del hemangioma (medida horizontal en mm por la medida vertical en mm) entre la talla del paciente en mm, entre la constante 10, para un

manejo más cómodo de los números, esto nos daba una medida del hemangioma que era independiente del crecimiento del niño.

Una vez obtenido el índice de crecimiento del hemangioma se realizó un análisis de medidas repetidas para ver el crecimiento del hemangioma a lo largo de los 2 años de seguimiento (Fig. 8).

Se realizó posteriormente una comparación de este índice de crecimiento entre los pacientes que habían recibido tratamiento para el hemangioma (6/31) con prednisona a la dosis de 2mg/Kg/día y los que no recibieron tratamiento (25/31), (Fig. 9).

A pesar de que el crecimiento de los hemangiomas se estabilizó y la disminución del tamaño fue más rápida en los pacientes que habían recibido prednisona vs. los pacientes que no la recibieron, no se encontró significancia estadística, ($p= 0.33$).

DISCUSIÓN

Los hemangiomas son tumores comunes en la infancia. En la mayoría de los casos, las lesiones son pequeñas, menores de 5cm y siguen un curso benigno, con tendencia a la regresión espontánea aproximadamente en un 10% por año como se demuestra en este estudio.

Se ha reportado en numerosos estudios^(2,3) que los HI se presentan más frecuentemente en niñas prematuras, sin embargo en nuestro estudio se encontró que solo el 25% de los pacientes eran menores de 36 semanas de gestación al nacimiento.

Los tipos de hemangiomas según su profundidad fueron superficiales en 65% (20/31), profundos en 10% (3/31). Y En cuanto a la clase de hemangiomas en nuestra serie el 10% fueron segmentarios, porcentaje menor reportado a la literatura (16%).

Existen numerosos reportes sobre la evolución de los hemangiomas ^(2,3). A pesar de esto, es difícil evaluar los cambios de las características clínicas de los HI a través del tiempo, ya que algunos de ellos, como el blanqueamiento, son subjetivos y la apreciación de esta característica puede ser diferente dependiendo del observador. En nuestros pacientes encontramos que si hubo diferencia estadísticamente significativa, ($p=0.05$) con respecto a la presencia de blanqueamiento comparando la revisión 1 (9/31) con la revisión 3 (24/31), sin embargo, el rango de edad de los pacientes que presentaron blanqueamiento en la primera revisión fue de 9 días a 9 meses, por lo tanto el blanqueamiento era esperado encontrarse en el paciente de 9 días, con hemangioma congénito

variedad RICH y en otros 3 pacientes de 6, 7 y 9 meses respectivamente. Lo interesante es que los 5 pacientes restantes eran: 1 de 2 meses, 3 de 3 meses y 1 de 4 meses de edad, con hemangiomas en fase proliferativa; esto corrobora lo reportado con respecto a que el primer signo de involución siempre es el cambio de coloración de rojo intenso a color grisáceo o blanquecino. Esta variable es dependiente del tamaño del hemangioma, los hemangiomas más pequeños menores de 2 cm, generalmente involucionan alrededor del año de edad. En el caso de nuestros pacientes, los que presentaron blanqueamiento durante la primera revisión antes de los 6 meses de edad, 2 de ellos eran mayores de 6cm, por lo tanto el haber encontrado blanqueamiento en ellos no era lo esperado.

En cuanto al tamaño, de forma estándar se toma la medida horizontal y vertical del hemangioma. Sin embargo dependiendo del segmento corporal que afecte, puede modificarse por el crecimiento del niño y no solo del hemangioma. Por tal razón, en nuestro estudio decidimos transformar el tamaño del hemangioma de acuerdo a la talla del paciente, para evaluar la medida real del hemangioma independiende del crecimiento del paciente.

Consideramos que esta medida puede ser muy útil para evaluar el crecimiento real de los hemangiomas. Nos permitió visualizar el crecimiento a través de los 2 años de seguimiento en cada niño y el comparar el crecimiento en los pacientes que recibieron tratamiento con prednisona y los que la recibieron, aunque en el análisis de series de tiempo no se encontró significancia estadística, ($p=0.33$)

CONCLUSIONES

Los hemangiomas infantiles son tumores benignos exclusivos de la infancia. Siempre involucionan independiente del tamaño. Los menores de 2cm generalmente lo hacen alrededor de los 12 meses de edad. Dentro de los signos de involución puede presentarse el blanqueamiento no solo en hemangiomas menores de 2 cm, si no también en hemangiomas mayores de 6cm antes de los 3 meses de edad.

Para conocer el crecimiento real del hemangioma, independiente del crecimiento del paciente, puede emplearse el índice de crecimiento del hemangioma, dividiendo el área del hemangioma, medida vertical por horizontal, entre la talla del paciente en cada revisión. El tratamiento con esteroides estabiliza y disminuye el tamaño del hemangioma de forma más rápida pero no de forma significativa comparado con pacientes que no reciben tratamiento.

ANEXO 1 CUADROS

Cuadro 1. Características clínicas de pacientes con hemangioma infantil al ingreso del estudio

Género	Edad	Tipo	Clase	Color	Superficie	Úlcera	Tronca	Involución	Blanco	Tamaño
F	6	S	L	Rojo	Lisa	-	-	-	-	20 X 25
F	4	Mix	Mu	Rojo	Irregular	-	-	-	-	80 X 50
F	3	P	L	Violáceo	Irregular	Si	-	-	Si	30 X 45
M	3	S	Seg	Violáceo	Lisa	-	-	-	-	85 X 17
F	5	Mix	L	Violáceo	Exofítico	-	-	-	-	30 x 30
F	2	S	L	Rojo	Exofítico	-	-	-	Si	10 X 8
F	1	S	Mu	Rojo	Exofítico	-	-	-	-	25 X 30
F	3	Mix	L	Rojo	Irregular	-	-	-	-	60 X 50
F	5	P	L	Violáceo	Lisa	-	-	-	-	33 X 32
F	7	S	Seg	Rojo	Irregular	-	-	-	Si	120 X 80
F	5	S	L	Rojo	Irregular	-	-	-	-	20 X 10
M	0.3	RICH	L	Violáceo	Irregular	Si	-	-	Si	70 X 65
F	2	S	L	Rojo	Lisa	-	-	-	-	25 X 20
F	3	S	L	Rojo	Lisa	-	-	-	Si	33 X 23
F	4	P	L	Violáceo	Lisa	-	-	-	-	15 X 13
M	9	Mix	L	Rojo	Irregular	Si	-	-	Si	42 X 35
M	3	S	L	Rojo	Exofítico	-	-	-	-	10 X 10
F	5	S	L	Rojo	Lisa	-	-	-	-	25 X 25
F	3	Mix	L	Rojo	Irregular	-	-	-	-	52 X 48
F	6	S	L	Rojo	Irregular	-	-	-	Si	16 X 14
M	2	S	L	Rojo	Irregular	-	-	-	-	60 X 40
F	4	S	Mu	Rojo	Irregular	-	-	-	Si	10 X 7
F	5	S	Seg	Rojo	Irregular	Si	-	-	Si	200 X 18
F	4	Mix	L	Violáceo	Lisa	-	-	-	-	60 X 40
F	3	S	L	Rojo	Irregular	-	-	-	-	13 X 8
F	2	S	L	Rojo	Irregular	-	-	-	-	40 X 40
F	4	S	Mu	Rojo	Exofítico	-	-	-	-	10 X 9
F	2	S	L	Rojo	Lisa	-	-	-	-	75 X 53
F	3	Mix	L	Rojo	Irregular	-	-	-	-	130 X 10
F	3	S	L	Violáceo	Irregular	Si	-	-	Si	60 X 47
M	5	S	Mu	Rojo	Irregular	-	-	-	-	40 X 25

M: Masculino, F: Femenino, S: Superficial, Mix: Mixto, P: Profundo, RICH: Hemangioma congénito de involución rápida. L: Localizado, Mu: Múltiple, Seg: Segmentario, Blan: Blanqueamiento.

* Pacientes que recibieron tratamiento con prednisona

Cuadro 2. Características clínica de pacientes con hemangioma infantil a los 6 meses de edad

	Color	Superficie	Ulcera	Atrofia	Infección	Costra	Blanqueamiento	Tamaño
1	Rojo	Lisa	-	-	-	-	-	20 X 25
2	Rojo	Irregular	-	-	-	-	Si	90 X 60
3	Violáceo	Irregular	-	-	-	-	Si	50 x 60
4	Rojo	Irregular	-	-	-	-	Si	180 X 80
5	Violáceo	Exofítica	-	-	-	-	-	30 x 30
6	Rojo	Exofítica	-	-	-	-	-	22 x 15
7	Rojo	Lisa	-	-	-	-	Si	27 x 26
8*	Rojo	Lisa	-	-	-	-	Si	65 X 50
9	Rojo	Lisa	-	-	-	-	-	36 X 35
10	Rojo	Irregular	-	-	-	-	Si	120 X 80
11	Rojo	Irregular	-	-	-	-	-	22 X 10
12	Violáceo	Irregular	-	Si	-	-	Si	70 X 65
13	Rojo	Irregular	-	-	-	-	Si	28 X 20
14	Rojo	Lisa	-	-	-	-	Si	20 X 15
15	Violáceo	Lisa	-	-	-	-	-	15 X 13
16	Rojo	Irregular	Si	-	-	Si	Si	42 X 35
17	Rojo	Exofítico	-	-	-	-	Si	14 X 12
18	Rojo	Lisa	-	-	-	-	-	28 X 25
19*	Rojo	Irregular	-	-	-	-	Si	60 X 52
20	Rojo	Irregular	-	-	-	-	Si	16 X 14
21	Rojo	Irregular	-	-	-	-	Si	75 X 55
22	Rojo	Irregular	-	-	-	-	Si	15 X 12
23	Rojo	Irregular	Si	-	-	Si	-	200 X 200
24	Violáceo	Lisa	-	-	-	-	Si	80 X 50
25	Rojo	Irregular	-	-	-	-	Si	18 X 13
26	Rojo	Irregular	-	-	-	-	Si	60 X 50
27	Rojo	Exofítico	-	-	-	-	-	10 X 10
28*	Rojo	Lisa	Si	-	-	Si	Si	75 X 60
29*	Rojo	Irregular	-	-	-	-	Si	140 X 120
30	Violáceo	Irregular	-	Si	-	-	Si	60 X 40
31	Rojo	Irregular	-	-	-	-	Si	45 X 31

* Pacientes que recibieron tratamiento con prednisona.

Cuadro 3. Características clínica de pacientes con hemangioma infantil a los 12 meses de edad

	Color	Superficie	Ulcera	Atrofia	Infección	Costra	Blanqueamiento	Tamaño
1	Rojo	Lisa	-	-	-	-	Si	18 X 28
2	Rojo	Lisa	-	-	-	-	Si	55X40
3	Violáceo	Lisa	-	Si	-	-	Si	45 x57
4	Rojo	Irregular	-	-	-	-	Si	182 X 80
5	Violáceo	Lisa	-	-	-	-	Si	30 X 24
6	Rojo	Lisa	-	-	-	-	Si	22 x 12
7	Rojo	Lisa	-	-	-	-	Si	15 X 15
8	Rojo	Lisa	-	-	-	-	Si	50 X 40
9	Violáceo	Lisa	-	-	-	-	Si	37 X 36
10	Rojo	Irregular	-	-	-	-	Si	120 X 80
11	Rojo	Irregular	-	-	-	-	Si	18 X 10
12	Violáceo	Irregular	-	Si	-	-	Si	75 X 75
13	Rojo	Irregular	-	-	-	-	Si	25 X 18
14	Rojo	Lisa	-	-	-	-	Si	20 X 10
15	Violáceo	Lisa	-	-	-	-	Si	12 X 10
16	Rojo	Irregular	No	Si	-	Si	Si	33 X 30
17	Rojo	Irregular	-	-	-	-	Si	15 X 14
18	Rojo	Lisa	-	-	-	-	Si	30 X 25
19	Rojo	Irregular	-	-	-	-	Si	65 X 50
20	Rojo	Irregular	-	-	-	-	Si	16 X 13
21	Rojo	Irregular	-	-	-	-	Si	70 X 60
22	Rojo	Irregular	-	-	-	-	Si	16 X 15
23	Rojo	Irregular	-	Si	-	-	Si	240 X 220
24	Violáceo	Lisa	-	-	-	-	Si	70 X 50
25	Rojo	Irregular	-	-	-	-	Si	24 X 17
26	Rojo	Irregular	-	-	-	-	Si	45 X 38
27	Rojo	Exofítico	-	-	-	-	Si	13 X 11
28*	Rojo	Lisa	-	Si	-	-	Si	80 X 60
29	Rojo	Irregular	-	-	-	-	Si	110 X 100
30	Violáceo	Irregular	-	Si	-	-	Si	50 X 40
31	Rojo	Irregular	Si	-	-	Si	Si	48 X 35

* Pacientes que recibieron tratamiento con prednisona.

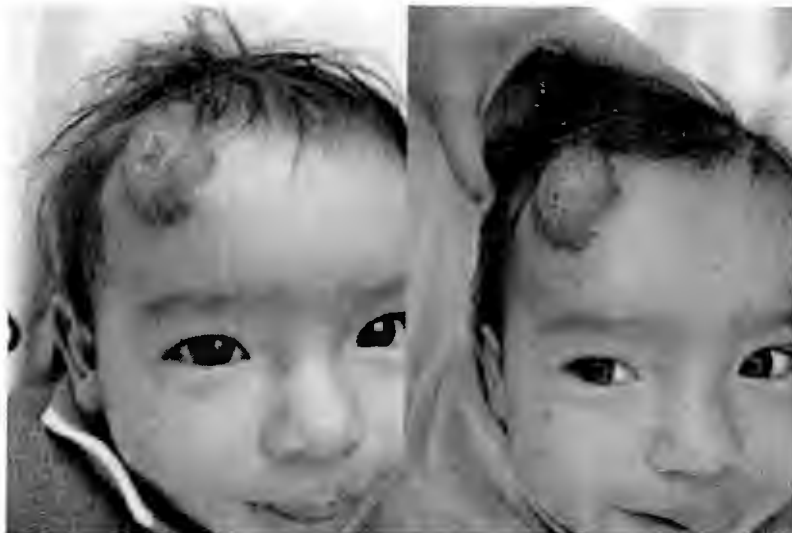Cuadro 4. Características clínica de pacientes con hemangioma infantil a los 24 meses de edad

	Color	Superficie	Ulcera	Atrofia	Infección	Costra	Blanqueamiento	Tamaño
1	Rojo	Lisa	-	-	-	-	Si	15 X 23
2	Rojo	Lisa	-	-	-	-	Si	55 X 50
3	Violáceo	Lisa	-	Si	-	-	Si	40 X 40
4	Rojo	Lisa	-	-	-	-	Si	210 X 85
5	Violáceo	Lisa	-	-	-	-	Si	30 X 24
6	Rojo	Lisa	-	-	-	-	Si	20 X 11
7	Rojo	Lisa	-	-	-	-	Si	15 X 15
8	Rojo	Lisa	-	-	-	-	Si	40 X 30
9	Violáceo	Lisa	-	-	-	-	Si	35 X 27
10	Rojo	Irregular	-	-	-	-	Si	130 X 80
11	Rojo	Irregular	-	-	-	-	Si	15 X 10
12	Violáceo	Irregular	-	Si	-	-	Si	65 X 65
13	Rojo	Irregular	-	-	-	-	Si	25 X 20
14	Rojo	Lisa	-	-	-	-	Si	15 X 10
15	Violáceo	Lisa	-	-	-	-	Si	5 X 5
16	Rojo	Irregular	Si	-	-	Si	Si	25 X 20
17	Rojo	Irregular	-	-	-	-	Si	14 X 13
18	Rojo	Lisa	-	-	-	-	Si	30 X 30
19	Rojo	Irregular	-	-	-	-	Si	60 X 48
20	Rojo	Irregular	-	-	-	-	Si	10 X 10
21	Rojo	Irregular	-	-	-	-	Si	60 X 50
22	Rojo	Irregular	-	-	-	-	Si	15 X 14
23	Rojo	Irregular	-	Si	-	-	Si	240 X 220
24	Violáceo	Lisa	-	-	-	-	Si	70 X 50
25	Rojo	Irregular	-	-	-	-	Si	20 X 15
26	Rojo	Irregular	-	-	-	-	Si	40 X 30
27	Rojo	Exofítico	-	-	-	-	Si	12 X 10
28	Rojo	Irregular	-	Si	-	-	Si	55 X 36
29	Rojo	Irregular	-	-	-	-	Si	100 X 90
30	Violáceo	Irregular	-	Si	-	-	Si	50 X 40
31	Rojo	Irregular	-	Si	-	-	Si	40 X 35

ANEXO 2 FIGURAS

TIPOS DE HEMANGIOMA INFANTIL DE ACUERDO A SU PROFUNDIDAD

VARIEDAD SUPERFICIAL



6 meses

12 meses

Fig. 1 Paciente con hemangioma superficial en la frente y labio

VARIEDAD PROFUNDA



24 meses

Fig. 2 Paciente con hemangioma profundo frontal

TIPOS DE HEMANGIOMA INFANTIL DE ACUERDO A SU PROFUNDIDAD

VARIEDAD MIXTA

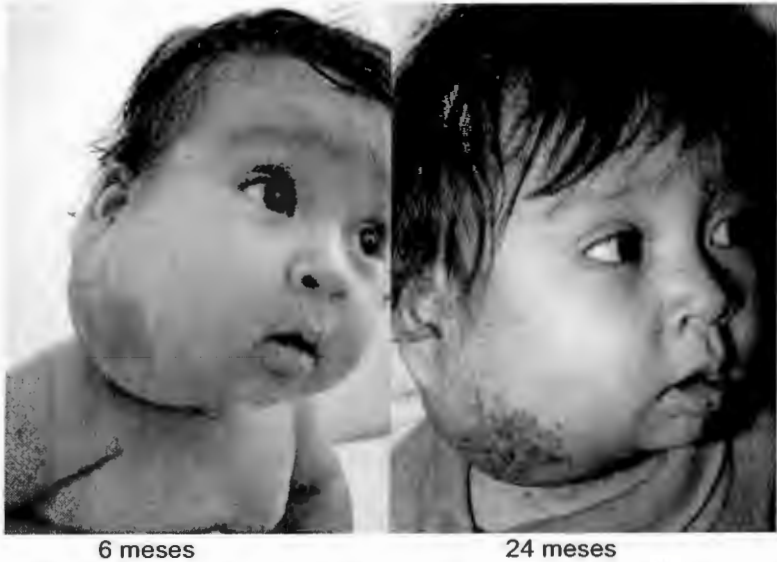

Fig. 3 Paciente con hemangioma mixto en mejilla y cuello

HEMANGIOMA CONGÉNITO VARIEDAD RICH

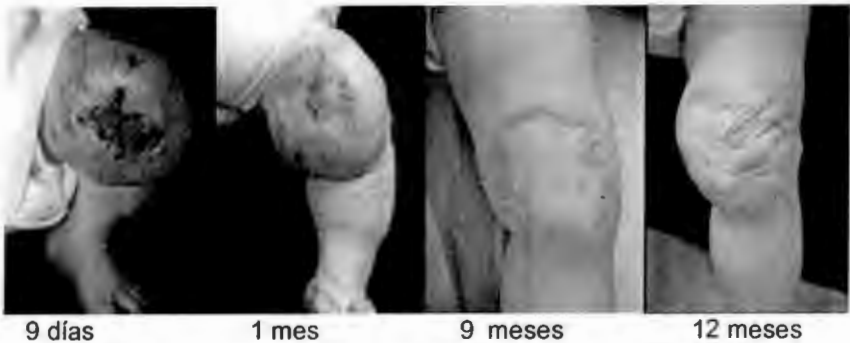
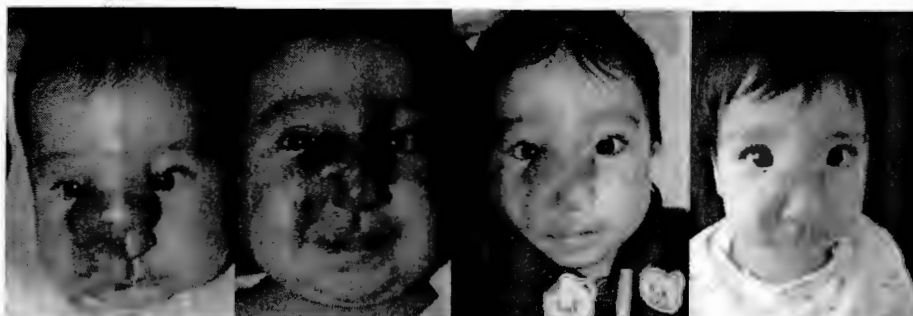
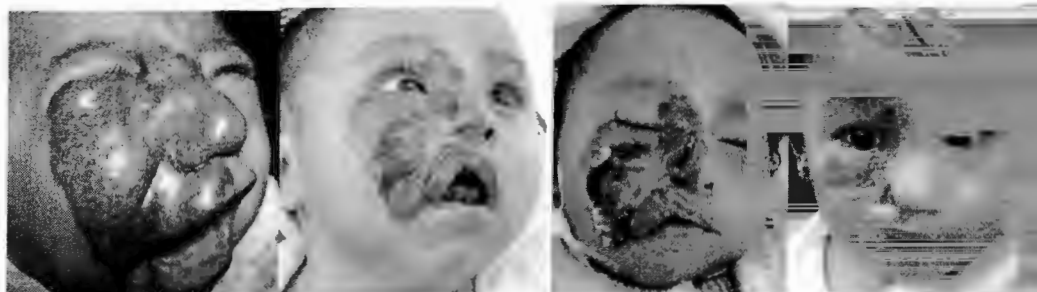Fig. 4 Paciente con hemangioma congénito de involución rápida (RICH) en rodilla.

EVOLUCIÓN DE PACIENTES TRATADOS CON PREDNISONA



3 meses 6 meses 12 meses 24 meses
Fig. 5 Adecuada respuesta al tratamiento con prednisona en paciente con Hemangioma infantil en nariz y mejilla

HEMANGIOMA INFANTIL DE COMPORTAMIENTO INUSUAL



2 meses 4 meses 6 meses 24 meses
Fig. 6 Paciente con hemangioma superficial en hemicara, que no respondió al tratamiento con prednisona, interferón $\alpha 2b$ y becaplermina.

FIG. 7 DIFERENCIA ENTRE LA PRESENCIA DE BLANQUEAMIENTO ENTRE LA VISITA 1 Y 3

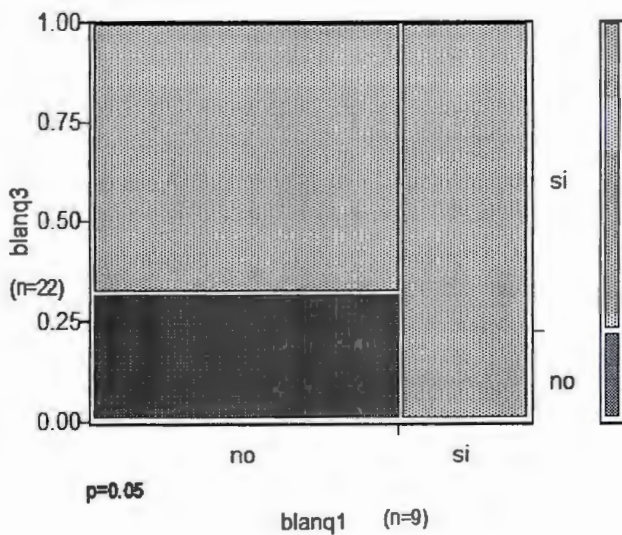


FIG. 8 INDICE DE CRECIMIENTO DE LOS HEMANGIOMAS EN LOS 31 PACIENTES ESTUDIADOS

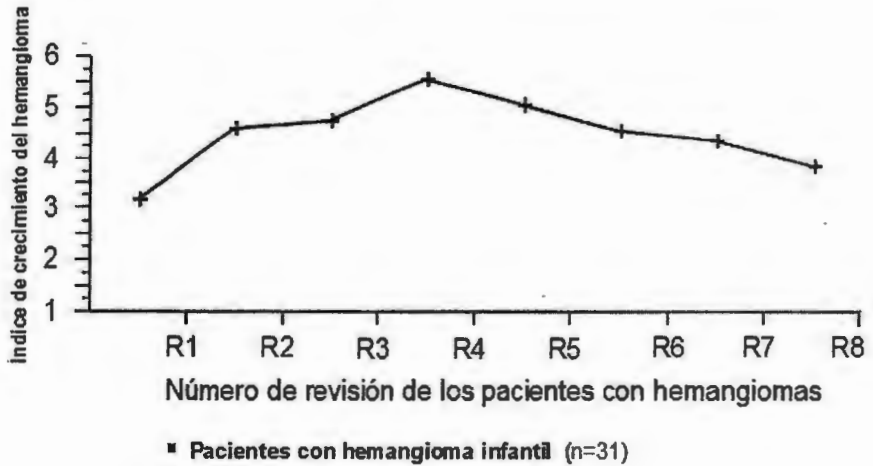
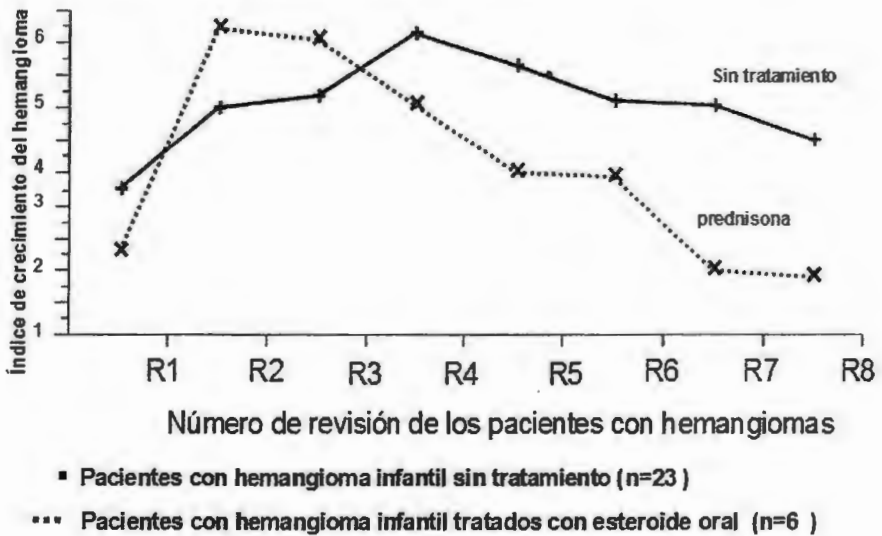


FIG. 9 COMPARACIÓN DEL ÍNDICE DE CRECIMIENTO DE LOS HEMANGIOMAS ENTRE LOS PACIENTES TRATADOS CON PREDNISONA Y LOS PACIENTES NO TRATADOS



ANEXO 3

HOJA DE RECOLECCIÓN DE DATOS																															
Visita 1 Inclusión Fecha <table style="display: inline-table; border-collapse: collapse;"> <tr> <td style="border: 1px solid black; width: 20px; height: 20px;"></td> <td style="border: 1px solid black; width: 20px; height: 20px;"></td> <td style="border: 1px solid black; width: 20px; height: 20px;"></td> <td style="border: 1px solid black; width: 20px; height: 20px;"></td> <td style="border: 1px solid black; width: 20px; height: 20px;"></td> <td style="border: 1px solid black; width: 20px; height: 20px;"></td> <td style="border: 1px solid black; width: 20px; height: 20px;"></td> <td style="border: 1px solid black; width: 20px; height: 20px;"></td> <td style="border: 1px solid black; width: 20px; height: 20px;"></td> <td style="border: 1px solid black; width: 20px; height: 20px;"></td> </tr> <tr> <td style="text-align: center; font-size: small;">día</td> <td style="text-align: center; font-size: small;">mes</td> <td colspan="2" style="text-align: center; font-size: small;">año</td> <td colspan="6"></td> </tr> </table>											día	mes	año								ID No. Sujeto <table style="display: inline-table; border-collapse: collapse;"> <tr> <td style="border: 1px solid black; width: 20px; height: 20px;"></td> <td style="border: 1px solid black; width: 20px; height: 20px;"></td> <td style="border: 1px solid black; width: 20px; height: 20px;"></td> <td style="border: 1px solid black; width: 20px; height: 20px;"></td> <td style="border: 1px solid black; width: 20px; height: 20px;"></td> <td style="border: 1px solid black; width: 20px; height: 20px;"></td> </tr> </table> Iniciales del Sujeto <table style="display: inline-table; border-collapse: collapse;"> <tr> <td style="border: 1px solid black; width: 20px; height: 20px;"></td> <td style="border: 1px solid black; width: 20px; height: 20px;"></td> <td style="border: 1px solid black; width: 20px; height: 20px;"></td> <td style="border: 1px solid black; width: 20px; height: 20px;"></td> </tr> </table>										
día	mes	año																													

- Por favor cheque cuidadosamente que los pacientes cumplan con los siguientes criterios.
- Cruce el cuadro correspondiente con una X
- Utilice sólo tinta negra para el llenado de estas formas.

No.	Criterios de Inclusión	Respuesta
1	Edad \leq a 24 meses	<input type="checkbox"/> Sí <input type="checkbox"/> No
2	Diagnóstico clínico evidente de Hemangioma infantil (HI) único o múltiple	<input type="checkbox"/> Sí <input type="checkbox"/> No
3	Firma de carta de consentimiento informado por padre, madre o tutor	<input type="checkbox"/> Sí <input type="checkbox"/> No

No.	Criterios de Exclusión	Respuesta
1	Tratamiento previo para HCI a base de esteroides (tópicos o sistémicos), interferón $\alpha 2$, inmunosupresores o inmunomoduladores, radioterapia o quimioterapia, inyección de sustancias esclerosantes, cirugía o aplicación de láser	<input type="checkbox"/> Sí <input type="checkbox"/> No
2	HCI con infección sobreagregada	<input type="checkbox"/> Sí <input type="checkbox"/> No
3	Presencia concomitante de cualquier patología en la cual se conozca que existe un proceso de angiogénesis activa como quemadura, herida quirúrgica, cáncer, etc.	<input type="checkbox"/> Sí <input type="checkbox"/> No
4	Presencia concomitante de HCI de localización visceral	<input type="checkbox"/> Sí <input type="checkbox"/> No

ANEXO 3

Visita 1 Inclusión Fecha <input type="text"/> <input type="text"/> <input type="text"/> <input type="text"/> <input type="text"/> <input type="text"/> <input type="text"/> <input type="text"/> <input type="text"/> <input type="text"/> día mes año	ID No. Sujeto <input type="text"/> <input type="text"/> <input type="text"/> <input type="text"/> <input type="text"/> <input type="text"/> Iniciales del Sujeto <input type="text"/> <input type="text"/> <input type="text"/> <input type="text"/>
--	---

Datos demográficos	
Fecha de nacimiento: <input type="text"/> <input type="text"/> <input type="text"/> <input type="text"/> <input type="text"/> <input type="text"/> <input type="text"/> <input type="text"/> <input type="text"/> <input type="text"/> día mes año	Edad gestacional: <input type="text"/> <input type="text"/> <input type="text"/> <input type="text"/> <input type="text"/> <input type="text"/> <input type="text"/> <input type="text"/> semanas
Edad en meses: <input type="text"/> <input type="text"/> <input type="text"/>	
Sexo: <input type="checkbox"/> masculino <input type="checkbox"/> femenino	

Historia médica relevante/ Condiciones médicas actuales <ul style="list-style-type: none"> • Por favor enliste todos los antecedentes personales patológicos y/o condiciones médicas actuales relevantes distintas a HI. • De ser posible escriba el diagnóstico, no el síntoma. • De no existir patología, anote ninguno.

Historia/Condición	Fecha del Diagnóstico	Activo
	<input type="text"/> <input type="text"/> <input type="text"/> <input type="text"/> <input type="text"/> <input type="text"/> <input type="text"/> <input type="text"/> <input type="text"/> <input type="text"/> día mes año	<input type="checkbox"/> Sí <input type="checkbox"/> No
	<input type="text"/> <input type="text"/> <input type="text"/> <input type="text"/> <input type="text"/> <input type="text"/> <input type="text"/> <input type="text"/> <input type="text"/> <input type="text"/> día mes año	<input type="checkbox"/> Sí <input type="checkbox"/> No
	<input type="text"/> <input type="text"/> <input type="text"/> <input type="text"/> <input type="text"/> <input type="text"/> <input type="text"/> <input type="text"/> <input type="text"/> <input type="text"/> día mes año	<input type="checkbox"/> Sí <input type="checkbox"/> No
	<input type="text"/> <input type="text"/> <input type="text"/> <input type="text"/> <input type="text"/> <input type="text"/> <input type="text"/> <input type="text"/> <input type="text"/> <input type="text"/> día mes año	<input type="checkbox"/> Sí <input type="checkbox"/> No
	<input type="text"/> <input type="text"/> <input type="text"/> <input type="text"/> <input type="text"/> <input type="text"/> <input type="text"/> <input type="text"/> <input type="text"/> <input type="text"/> día mes año	<input type="checkbox"/> Sí <input type="checkbox"/> No
	<input type="text"/> <input type="text"/> <input type="text"/> <input type="text"/> <input type="text"/> <input type="text"/> <input type="text"/> <input type="text"/> <input type="text"/> <input type="text"/> día mes año	<input type="checkbox"/> Sí <input type="checkbox"/> No
	<input type="text"/> <input type="text"/> <input type="text"/> <input type="text"/> <input type="text"/> <input type="text"/> <input type="text"/> <input type="text"/> <input type="text"/> <input type="text"/> día mes año	<input type="checkbox"/> Sí <input type="checkbox"/> No

ANEXO 3

Visita 1 Inclusión Fecha <input type="text"/> <input type="text"/> <input type="text"/> <input type="text"/> <input type="text"/> <input type="text"/> <input type="text"/> <input type="text"/> <div style="display: flex; justify-content: space-around; font-size: small;"> día mes año </div>	ID No. Sujeto <input type="text"/> <input type="text"/> <input type="text"/> <input type="text"/> <input type="text"/> <input type="text"/> Iniciales del Sujeto <input type="text"/> <input type="text"/> <input type="text"/>
--	--

Examen físico

- Por favor use esta página para anotar cualquier hallazgo al examen físico
- No incluya la descripción del hemangioma (ver sección específica para HI)

ANEXO 3

Visita 1 Inclusión Fecha <input type="text"/> <input type="text"/> <input type="text"/> <input type="text"/> <input type="text"/> <input type="text"/> <input type="text"/> <input type="text"/> <div style="display: flex; justify-content: space-around; font-size: small;"> día mes año </div>	ID No. Sujeto <input type="text"/> <input type="text"/> <input type="text"/> <input type="text"/> <input type="text"/> <input type="text"/> Iniciales del Sujeto <input type="text"/> <input type="text"/> <input type="text"/> <input type="text"/>
--	---

Utilice un cuadro para describir cada uno de los HI	
Características del HI :	
Color	<input type="checkbox"/> rosa <input type="checkbox"/> rojo <input type="checkbox"/> violáceo
Superficie	<input type="checkbox"/> lisa <input type="checkbox"/> irregular <input type="checkbox"/> exofítico
Ulceración	<input type="checkbox"/> Sí <input type="checkbox"/> No
Atrofia	<input type="checkbox"/> Sí <input type="checkbox"/> No
Infección sobreagregada	<input type="checkbox"/> Sí <input type="checkbox"/> No
Costra	<input type="checkbox"/> Sí <input type="checkbox"/> No
Zona de blanqueamiento	<input type="checkbox"/> Sí <input type="checkbox"/> No
Antecedente HCl en la familia	<input type="checkbox"/> Sí <input type="checkbox"/> No
Topografía _____	
Localización _____	
Tamaño <input type="text"/> <input type="text"/> <input type="text"/> X <input type="text"/> <input type="text"/> <input type="text"/> mm <div style="display: flex; justify-content: space-around; font-size: small;"> horizontal vertical </div>	

ANEXO 3		ID	□□□□□□
Visita 1			No. Sujeto
Inclusión		Iniciales del Sujeto	□□□□

Medicamentos utilizados hasta la visita 1:

Nombre del medicamento genérico	Indicación	Fecha de inicio	Fecha de Término	Activo
		□□□□□□ día mes año	□□□□□□ día mes año	<input type="checkbox"/> Sí <input type="checkbox"/> No
		□□□□□□ día mes año	□□□□□□ día mes año	<input type="checkbox"/> Sí <input type="checkbox"/> No
		□□□□□□ día mes año	□□□□□□ día mes año	<input type="checkbox"/> Sí <input type="checkbox"/> No
		□□□□□□ día mes año	□□□□□□ día mes año	<input type="checkbox"/> Sí <input type="checkbox"/> No
		□□□□□□ día mes año	□□□□□□ día mes año	<input type="checkbox"/> Sí <input type="checkbox"/> No
		□□□□□□ día mes año	□□□□□□ día mes año	<input type="checkbox"/> Sí <input type="checkbox"/> No
		□□□□□□ día mes año	□□□□□□ día mes año	<input type="checkbox"/> Sí <input type="checkbox"/> No
		□□□□□□ día mes año	□□□□□□ día mes año	<input type="checkbox"/> Sí <input type="checkbox"/> No
		□□□□□□ día mes año	□□□□□□ día mes año	<input type="checkbox"/> Sí <input type="checkbox"/> No

ANEXO 3

Visita 1 [][][][][] Inclusión Fecha [] [][][][] <div style="display: flex; justify-content: space-around; width: 100%;"> día mes año </div>	ID No. Sujeto Iniciales del Sujeto
---	---

Se obtuvo una muestra de orina para cuantificación de bFGF Sí No

Fecha de recolección	cantidad de orina recolectada ml	ELISA bFGF pg/ml
[] <div style="display: flex; justify-content: space-around; width: 100%;"> día mes año </div>		



INSTITUTO NACIONAL DE PEDIATRÍA

INFORMACION Y CONSENTIMIENTO

- 1.- Yo, _____ he sido informado que el niño _____ sobre el cual ejerzo patria potestad, padece un hemangioma que es una lesión formada por crecimiento de nuevos vasos capilares. No se conoce su origen y el tratamiento depende del tamaño y evolución.
- 2.- Estoy informado sobre el posible beneficio que este estudio podría tener al medir el factor de crecimiento de fibroblastos en orina para determinar el tratamiento.
- 3.- Se que no existe ningún riesgo en participar en este estudio ya que sólo se tomará una muestra de orina mediante la colocación de una bolsa recolectora de plástico la cual se pega momentáneamente en el área genital. Ocasionalmente el pegamento de la bolsa puede irritar la piel en forma leve.
- 4.- Estoy de acuerdo que al participar en el estudio, deberé asistir a las citas. Este estudio durará dos años. Durante los primeros seis meses de edad deberé acudir cada mes; de los seis a los 12 meses acudiré cada 3 meses y del primero al segundo año acudiré cada 4 meses. En total mi hijo acudiré en 10 ocasiones.
- 5.- Además de la muestra de orina, en cada visita se hará una revisión completa de las características del hemangioma y se evaluará su evolución.
- 6.- Entiendo que la participación es total y absolutamente voluntaria y en caso de aceptar participar, deberé asistir a las visitas programadas.
- 7.- Se me ha informado que puedo abandonar el estudio en cualquier momento sin que esto traiga ningún tipo de repercusión en la atención de mi hijo en cualquier servicio de la Institución.
- 8.- Entiendo que puedo llamara al Servicio de Dermatología con la Dra. Carmen Liy ó a la Dra. Carola Durán al teléfono 10840900 ext. 1338, ante cualquier inquietud con respecto al hemangioma de mi hijo.

9.- Entiendo que los datos personales del paciente en el estudio serán mantenidos en confidencialidad pero que la información necesaria para el análisis de los resultados, podrán ser revisada por los médicos a cargo.

ANEXO 4

DECLARACION DE CONSENTIMIENTO

Declaro que en forma libre y sin que nadie me presionara decido que mi hijo (a) participe en este estudio, una vez que he leído cuidadosamente esta forma y se me ha explicado en forma clara en qué consiste este estudio. Tengo también el conocimiento de que si decido dejar de participar en cualquier momento, esto no traerá ningún tipo de repercusión en la atención que se le brinda a mi hijo (a) por parte de los doctores de esta Institución.

Nombre del niño (a) _____

Nombre de madre / padre o tutor _____

Firma de madre / padre o tutor _____

Nombre del investigador principal _____

Firma del investigador principal _____

Nombre del primer testigo _____

Firma del primer testigo _____

Nombre del segundo testigo _____

Firma del segundo testigo _____

Fecha _____

Dirección _____

Teléfono _____

ANEXO 5

DEFINICIONES OPERACIONALES

Hemangioma Infantil (HI): neoformación de origen vascular capilar constituida por proliferación de múltiples células endoteliales que forman masas y luces capilares. Clínicamente el HI se caracteriza por una tumoración de coloración rojocereza, de superficie irregular y de crecimiento exofítico. Habitualmente inicia su crecimiento en los primeros 15 días de vida como una mancha eritematosa, que rápidamente aumenta de tamaño y cesa entre el sexto y octavo mes, para después comenzar con su involución.

Úlcera: pérdida de la solución de continuidad de la piel que reviste al hemangioma.

Atrofia: disminución del grosor normal de la piel que reviste al hemangioma.

Costra: concreción formada por la desecación del exudado seroso o hemático.

Zona de blanqueamiento: área del hemangioma que presenta un aclaramiento en una zona previamente de color rojo-violáceo.

Infección agregada: presencia de material purulento y formación de costras.

Factor de Crecimiento de Fibroblastos básico (bFGF): proteína de un peso molecular de 18 kd, altamente básica y de gran afinidad por la heparina. Es un mitógeno de células endoteliales, estimula la formación de tubos y la producción de proteasas por células endoteliales.

REFERENCIAS BIBLIOGRÁFICAS

1. Folkman J, et al. The role of angiogenesis in tumor growth. *Semin Cancer Biol* 1992;3:65-71
2. Duarte JC, Calderón CA, Ariza F, Ruano JM, Vásquez E, Gutiérrez JA. Anomalías vasculares en pediatría: hemangiomas. *Gaceta Sociedad Mexicana De Cirugía Pediátrica* 2001; 4(13):1-16
3. Frieden IJ, Haggstrom AN, Drolet BA, manzini AJ et al. Infantile Hemangiomas: Current Knowledge Future Directions. Proceedings of a Research Workshop on Infantile Hemangiomas. *Pediatr Dermatol* 2005;5:383-406
4. Flath A, Siegfried E, Sotelo-Avila C, Nahass G. Infantile hemangiomas. *Arch Dermatol* 2001;137:573-577
5. North P, Waner M, Mizeracki A, Mrak R, Nicholas R, Kincannon J, Suen J, Mihm M. A unique microvascular phenotype shared by juvenile hemangiomas and human placenta. *Arch Dermatol* 2001;137:559-570
6. Clark DE, Smith SK, HE Y, et al. A vascular endothelial growth factor antagonist is produced by the human placenta and released into the maternal circulation. *Biol Reprod* 1998;59:1540-1548
7. Banks RE, Forbes MA, Searles J, et al. Evidence for the existence of a novel pregnancy-associated soluble variant of the vascular endothelial growth factor receptor, Flt-1. *Molec Hum Reprod* 1998;4:377-386
8. Ziche M, Maglione D, Ribatti D, et al. Placenta growth factor-1 is chemotactic, mitogenic, and angiogenic. *Lab Invest* 1997;76:517-531
9. Boon LM, Enjolras O, Mulliken JB. Congenital hemangioma: evidence of accelerated involution. *J Pediatr* 1996;128:329-335
10. Folkman J, Klagsbrum M. Angiogenic factor. *Science* 1987;235:442-7
11. Klagsbrum M, Baird A. A dual receptor system is required for basic fibroblast growth factor activity. *Cell* 1991;67:229-31
12. Bernfield M, Kokenyesi R, Kato M, et al. Biology of the syndecans. *Ann Rev Cell Biol* 1992;8:365-93
13. Ingber DE. Fibronectin controls capillary endothelial cell growth by modulating cell shape. *Proc Natl Acad Sci U S A* 1990;87:3579-83

14. Risau W, Flamme I. Vasculogenesis. *Annu Rev Cell Dev Biol* 1995;11:778-91
15. Risau W. Mechanisms of angiogenesis. *Nature* 1997;386:671-4
16. Gospodarowicz D. Fibroblast growth factor: chemical structure and biologic function. *Clin Orthop* 1990;257:231-48
17. Tekotte H, Engel M, Margolis RU, et al. Disaccharide composition of heparan sulfates: brain, nervous tissue storage organelles, kidney, and lung. *J Neurochem* 1994;62:1126-30
18. Klasbrun M, D'Amore PA. Regulators of angiogenesis. *Ann Rev Physiol* 1991;53:217-39
19. Elanius K, Maatta A, Salmivirta M, et al. Growth factors induce 3T3 cells to express bFGF-binding syndecan. *J Biol Chem* 1992;267:6435-41
20. D' Amore PA. Modes of FGF release in vivo and in vitro. *Cancer Metastasis Rev* 1990;9:227-38
21. Haus E, Dumitriu L, Nicolau GY, Bologa S, Sackett-Lundeen L. Circadian rhythms of basic fibroblast growth factor (bFGF), epidermal growth factor (EGF), insulin-like growth factor-1 (IGF-1), insulin-like growth factor binding protein-3 (IGFBP-3), cortisol, and melatonin in women with breast cancer. *Chronobiol Int* 2001;18 (4):709-27
22. Cohen M. Vasculogenesis, angiogenesis, hemangiomas, and vascular malformations. *Am J Med Genet* 2002;108:265-274
23. Flier J, Underhill L. Clinical applications of research on angiogenesis. *Seminars in medicine of the Beth Israel Hospital, Boston* 1995;333(26):1757-1763
24. Nguyen M, Watanabe H, Budson AE, Richie JP, Hayes DF, Folkman J. Elevated levels of an angiogenic peptide, basic fibroblast growth factor, in the urine of patients with a wide spectrum of cancers. *J Natl Cancer Inst* 1994;86:356-61
25. Dosquet C, Coudert MC, Wassef M, Enjolras O, Drouet L. Intérêt du dosage u bFGF (basic fibroblast growth factor) pour le diagnostic et le traitement des hémangiomes. *Ann Dermatol Venereol* 1998;125:313-6

26. Ezekowitz RAB, Mulliken JB, Folkman J. Interferon alfa-2^a therapy for life-threatening hemangiomas of infancy. *N Engl J Med* 1992;326:1456-63 [Erata, *N Engl J Med* 1994;330:300; 1995;333:595-6]
27. Tamayo L, Ortiz D, Orozco L, Duran C et al. Therapeutic Efficacy of Interferon Alfa -2b in Infants with Life-Threatening Giant Hemangiomas. *Arch Dermatol* 1997; 133:1567-1571.
28. Enjolras O, Mulliken JB. The current management of vascular birthmarks. *Pediatr Dermatol* 1993;10:311-33
29. Rogelj S, Weinberg RA Fanning P, et al. Basic fibroblast growth factor fused to a signal peptide transforms cells. *Nature* 1988;331:173-5
30. Singh RK, Gutman M, Bucana CD, Sánchez R, Llansa N, Fidler IJ. Interferons α and β down-regulate the expression of basic fibroblast growth factor in human carcinomas. *Proc Natl Acad Sci U S A* 1995;92:4562-6
31. Kolkman J. Tumor angiogenesis. In: Mendelsohn J. Howley PM. Israel MA, Liotta LA, eds. *The molecular basis of cancer*. Philadelphia: W.B. Saunders, 1995:206-32