



UNIVERSIDAD NACIONAL AUTÓNOMA DE MÉXICO

FACULTAD DE MEDICINA
DIVISIÓN DE POSGRADO E INVESTIGACIÓN
SECRETARÍA DE SALUD
INSTITUTO NACIONAL DE PEDIATRÍA

“CARACTERÍSTICAS CLÍNICAS Y ECOCARDIOGRÁFICAS DE
LOS TUMORES CARDÍACOS PRIMARIOS
EN PACIENTES DEL INSTITUTO NACIONAL DE PEDIATRÍA”

TESIS
PARA OBTENER EL DIPLOMA DE:
ESPECIALISTA EN PEDIATRÍA

PRESENTA:
DRA. OLGA EUGENIA MARTÍNEZ GARZA

TUTOR DE TESIS:
DR. JESÚS DE RUBENS FIGUEROA


ASESOR METODOLÓGICO:
M. EN C. LUISA DÍAZ GARCÍA

CIUDAD DE MÉXICO, D.F., JULIO 2013




**"CARACTERÍSTICAS CLÍNICAS Y ECOCARDIOGRÁFICAS DE LOS TUMORES
CARDÍACOS PRIMARIOS**

EN PACIENTES DEL INSTITUTO NACIONAL DE PEDIATRÍA



DR ALEJANDRO SERRANO SIERRA
PROFESOR TITULAR


DEL CURSO DE ESPECIALIZACIÓN EN PEDIATRÍA


DRA ROSAURA ROSAS VARGAS
DIRECTORA DE ENSEÑANZA


DR LUIS MARTIN GARRIDO GARCÍA

JEFE DEL DEPARTAMENTO DE PRE Y POSGRADO


DR JESÚS DE RUBENS FIGUEROA
TUTOR DE TESIS


M. EN C. LUISA DÍAZ GARCÍA
TUTOR METODOLÓGICO



Índice

Resumen.....	2.
Antecedentes.....	3.
Cuadro clínico.....	3.
Diagnóstico.....	9.
Pronóstico y Tratamiento.....	11.
Planteamiento del problema.....	12.
Justificación.....	13.
Objetivos.....	14.
Material y métodos.....	14.
Consideraciones éticas.....	20.
Resultados.....	21.
Discusión.....	25.
Conclusiones.....	30.
Referencias bibliográficas.....	31.
Anexo 1.....	35.

Resumen. Los tumores cardíacos primarios son poco habituales en la edad pediátrica, por lo que existen pocos reportes publicados en nuestro país al respecto. En este estudio se describirá la serie de todos los casos con diagnóstico de tumor cardíaco primario encontrados en el Instituto Nacional de Pediatría (INP).

Introducción. Los tumores cardíacos primarios son extremadamente raros en la edad pediátrica, con una incidencia del 0.27%. Los más frecuentemente encontrados son el rhabdomioma, el fibroma y el mixoma. El cuadro clínico es muy variable dependiendo de la edad de presentación y el tipo de tumoración, de manera que pueden cursar asintomáticos y detectarse de manera incidental, o bien presentarse de manera catastrófica y con una evolución fatal. Debido a que es una entidad poco común rara vez es sospechada.

Objetivos. Describir la prevalencia, el curso clínico y las características ecocardiográficas de los tumores cardíacos primarios encontrados en pacientes del INP desde su fundación hasta la actualidad.

Justificación. En México existen escasas publicaciones de tumoraciones cardíacas primarias en edad pediátrica, la serie más grande fue realizada en el Instituto Nacional de Cardiología Ignacio Chávez (INCICH) e incluye a 21 pacientes. En este estudio se describirá la serie de casos del INP, el cuadro clínico, las características ecocardiográficas y la evolución de acuerdo al tratamiento otorgado. Los resultados obtenidos ayudarán a conocer la prevalencia, la forma de presentación y el pronóstico de esta entidad, con lo que se podrían normar medidas terapéuticas para estos pacientes.

Material y métodos. Se trata de un estudio retrospectivo, descriptivo, observacional y transversal, en el que se incluyeron la serie de todos los casos encontrados en el INP con diagnóstico ecocardiográfico de tumoración cardíaca primaria. Se incluyeron pacientes menores de 18 años que cuenten con las variables incluidas en la hoja de recolección determinada (ver anexo). Se excluyeron a aquellos pacientes con masas no tumorales, como por ejemplo aquellos con vegetaciones por endocarditis, trombos/ coágulos, etc.

Como recursos materiales se utilizaron: una computadora personal (laptop), una impresora, hojas blancas y los expedientes clínicos de los pacientes.

Para la realización de este estudio se obtuvo la lista de pacientes con diagnóstico de tumoración cardíaca primaria del archivo clínico, posteriormente se eligieron aquellos que cumplieran con los criterios de inclusión y se obtuvieron los datos de acuerdo a la hoja de recolección (ver anexo). Finalmente se realizó un análisis descriptivo de las variables cualitativas con la presentación de proporciones, mientras que de las variables cuantitativas se describieron medidas de resumen (media) y de dispersión (desviación estándar).

Antecedentes

Los tumores cardíacos primarios son extremadamente raros en la edad pediátrica. En México existen pocos estudios publicados en este grupo de edad, la serie más grande reportada fue descrita por *Erdmenger J. et al* del Instituto Nacional de Cardiología Ignacio Chávez (INCICH). En dicho estudio se revisaron un total de 8500 ecocardiogramas realizados en un periodo de 5 años (1999 a 2004) en el INCICH, en el cual se incluyeron a aquellos pacientes menores de 18 años con diagnóstico previo o reciente de tumor cardíaco primario. De los 21 casos descritos, el tumor más frecuente fue el rabdomioma, seguido del fibroma y del mixoma.⁽¹⁾

En Estados Unidos de América (EUA) la mayoría de las publicaciones de tumoraciones cardíacas primarias en niños constan de reportes de uno o dos casos, la serie más grande encontrada consiste en un estudio multicéntrico realizado en 15 hospitales ubicados en 4 países (EUA, Canadá, Suiza e Italia). Fue reportado por *Beroukhir et al* en agosto del 2011 y consta de 78 casos, sin embargo, tiene la limitante de que sólo se incluyen tumoraciones cardíacas que requirieron de estudios de extensión como lo es la imagen por resonancia magnética (IRM), por lo que pudiera existir un sesgo en la elección de estos pacientes; además, se incluyen masas como trombos y algunos tumores pericardíacos. Sin embargo, es importante mencionar a este estudio ya que en él se reportan 58 casos de tumores intracardíacos primarios en pacientes pediátricos al diagnóstico (representando así la serie más grande de los mismos). El tumor más común referido fue el fibroma, seguido del rabdomioma.⁽²⁾

La incidencia global de los tumores cardíacos oscila entre el 0.0017% y 0.28% en autopsias de todas las edades, mientras que en autopsias de pacientes pediátricos se reporta en un 0.027%. En niños con cardiopatía congénita esta incidencia asciende al 0.2%⁽³⁻¹⁴⁾. Por otra parte, de las cardiopatías detectadas en el periodo fetal, los tumores cardíacos representan del 0.14 al 2%⁽¹⁵⁾. En un estudio multicéntrico en el que se realizaron 14 mil ultrasonidos fetales en un periodo de 8 años, se reportaron 19 pacientes con tumoración cardíaca, (lo cual representa una incidencia del 0.14%). De los 19 casos reportados, 17 fueron rabdomiomas, uno fue fibroma y uno hemangioma.⁽¹⁶⁾

La presentación clínica de los tumores cardíacos primarios varía dependiendo de la edad, el tipo de tumor, la localización y su movilidad. Los tumores primarios benignos son más frecuentes que los malignos, sin embargo, a pesar de considerarse histológicamente "benignos" estos pueden ser fatales por los múltiples efectos hemodinámicos que pueden ocasionar.^(6, 7, 9-11, 17, 18)

Cuadro clínico

El cuadro clínico es muy variable, algunos pacientes pueden cursar de manera asintomática y detectarse tras una exploración física de rutina por la presencia de soplo cardíaco, mientras que otros pueden cursar con síntomas neurológicos, respiratorios o cardiovasculares.^(1, 2, 7, 19-20)

En el Cuadro 1 se describen los síntomas principales de 3 estudios representativos de pacientes pediátricos con el diagnóstico de tumoración cardíaca primaria. El primer estudio fue realizado por Erdmenger et al en el INCICH y ya ha sido descrito previamente (1). El segundo estudio, es el multicéntrico publicado en EUA por Beroukhim et al ya mencionado (2). El tercero, fue realizado por Günther et al, en él se incluyen 34 pacientes menores de 16 años con tumoración mediastinal, 29 de los cuales eran tumor cardíaco primario, ese estudio se enfoca en la necesidad de tratamiento quirúrgico de acuerdo a la sintomatología y repercusión hemodinámica (7).

El tipo de tumoración más común dependerá de la edad del paciente. De manera global los mixomas representan del 30 al 50% de los casos, sin embargo estas lesiones se manifiestan principalmente en adultos y adolescentes (21). Sólo el 14.2% de los tumores cardíacos ocurren en menores de 16 años al diagnóstico (13), a esta edad predominan los rabdomiomas, seguidos de los fibromas o teratomas (3, 7, 12, 16, 17). Más del 90% de los casos diagnosticados en el periodo prenatal son rabdomiomas (22), el 70% de los detectados en la lactancia son rabdomiomas o teratomas (20); en edad escolar predominan los fibromas (2, 7, 19). El 75- 90% de todos los tumores cardíacos primarios son benignos (6, 10, 14, 20, 22).

Cuadro 1. Síntomas en pacientes con tumores cardíacos.

	Erdmenger et al* (N=21)	Beroukhim et al** (N=94)	Günther et al*** (N=34)
Asintomático/ incidental	1 (4%)	11 (14%)	7 (20%)
Ecocardiograma fetal	1 (4%)	13 (17%)	0
Soplo	8 (38%)	12 (15%)	9 (26%)
Arritmias	5 (24%)	29 (37%)	3 (9%)
Embolismos cerebrales	1 (4%)	0	4 (12%)
Síncope	2 (9%)	0	0
Cianosis	2 (9%)	2 (3%)	1 (3%)
Síntomas respiratorios	0	15 (19%)	6 (17%)
Dolor torácico	0	6 (8%)	1 (3%)
Edema/ probable Sd. Turner	1 (4%)	0	0
Cardiomegalia	1 (4%)	0	0
Fatiga	0	4 (5%)	0
Mareo	0	2 (3%)	0
Varios síntomas	1 (4%)	0	3 (9%)

*Erdmenger J., Vazquez C., Ortega J. Valor de la ecocardiografía en el diagnóstico contemporáneo de tumores cardíacos primarios en pediatría. *Archivos de Cardiología* 2005; 75 (154-158).

**Beroukhim R., Ashwin P., Valsangiecomo E. Characterization of cardiac tumors in children by cardiovascular magnetic resonance imaging. *Journal of the American College of Cardiology* 2011; 58 (1044-1054).

***Günther T. et al. Treatment Strategies for Pediatric Patients with Primary Cardiac and Pericardial Tumors: A 30-Year Review. *Pediatric Cardiology* 2008; 29 (1071-1076)

A continuación se describirán las características más comunes de los diversos tumores cardíacos:

Rabdomiomas.

Representan el tumor cardíaco primario más común en niños, predominan en lactantes y escolares. *Burk et al* demostraron, tras realizar 12.800 ecocardiogramas en pacientes <15 años, una incidencia de 0.086% de masas sugerentes de rabdomiomas. *Black et al* refieren que el 40% se presenta en hombres y el 60% en mujeres.⁽²³⁾

Microscópicamente las células en araña se consideran patognomónicas de esta entidad.^(13, 15, 20) *Uzun et al* han relacionado a la vía de la ubiquitina con la degradación de miofilamentos lo cual se relaciona con la formación de células en araña, así como al proceso de apoptosis, degeneración mixoide y regresión de los rabdomiomas.⁽²⁰⁾ Macroscópicamente son masas de apariencia brillante (ecolúcida), de forma redondeada, consistencia sólida, con márgenes bien delimitados y homogéneos. Se presentan como masas múltiples, de superficie uniforme y lobulada, no encapsulada, que muestran lesiones intracavitarias hasta en el 50% de los casos.^(20, 22, 23) Suelen localizarse en el miocardio ventricular, particularmente en la pared libre o en el septum.^(20, 22, 23) El tamaño varía de milímetros a centímetros.⁽²²⁾

El diagnóstico fetal suele realizarse en el segundo o tercer trimestre de embarazo, se sospecha ante la presencia de múltiples masas intracardiacas con extensiones hacia la luz, o por arritmias fetales. El crecimiento rápido hacia el espacio pericárdico puede inducir *hidrops fetalis* y ocasionar falla cardíaca, con un riesgo de pérdida fetal del 4-6%.⁽²⁰⁾ Tras el nacimiento, pueden manifestarse con datos de obstrucción del tracto de entrada o salida ventricular, cianosis, arritmias (en el 16-47% de los casos) o con la presencia de un soplo cardíaco.^(19, 20, 22) *Padalino et al* refieren la necesidad de tratamiento quirúrgico en caso de derrame pericárdico refractario al tratamiento, antecedente de muerte súbita recuperada o arritmias cardíacas severas.⁽¹³⁾ *Addario, Amaiz y Uzun* destacan que más del 90% de los pacientes detectados en el periodo fetal presenta tumoraciones múltiples.^(10, 20, 22) de los cuales hasta el 50-95% de los casos se asocian a esclerosis tuberosa.^(8, 7, 10, 18, 20) La asociación entre rabdomiomas únicos y esclerosis tuberosa es menos clara, los pacientes con esclerosis tuberosa presentan rabdomiomas intracardiacos en el 30-80% de los casos.^(10, 20) Clínicamente se sospecha ante la presencia de retraso mental, crisis convulsivas, lesiones cutáneas, tumores viscerales y antecedentes familiares. Desde el punto de vista cardiovascular la mayoría de los pacientes se encuentran asintomáticos, se detectan por la presencia de soplo cardíaco, cardiomegalia, arritmias y/o trastornos hemodinámicos.^(20, 22)

Fibromas

Beroukhim R. y Günther T. describen en sus respectivas series de casos que el fibroma es el tumor cardíaco primario más comúnmente encontrado en la edad escolar, mientras que otros autores han descrito que respresenta el segundo tumor cardíaco más frecuente en la edad pediátrica.^(3, 10, 13, 24, 25) Sin

embargo, pese a ser el segundo tumor en frecuencia, son los que más a menudo requieren de tratamiento quirúrgico^(13,24, 25). Se presentan en hombres y mujeres por igual, pueden manifestarse a cualquier edad, el 86% de los casos ocurren en pacientes pediátricos (de los cuales la tercera parte son lactantes), de manera que constituyen el 20% de los tumores cardíacos en niños⁽²⁵⁾.

Addario y Padalino describen que microscópicamente, los fibromas constan de tejido conectivo derivado de fibroblastos, fibras de colágeno densas, algunas células miocárdicas y células fusiformes de núcleo regular, con mitosis infrecuente, degeneración quística ocasional y/o calcificación central^(13, 22). *Uzun* considera que esta calcificación central es patognomónica de los fibromas y refleja la escasez de flujo sanguíneo tumoral, por lo que cuando aparece es esperado que cese el crecimiento del mismo⁽²⁰⁾. Macroscópicamente se han descrito como tumores benignos, de consistencia blanda y sin cápsula, pediculados, circunscritos, firmes, de coloración gris-blanquecina, solitarios y de tamaño variable^(10, 20, 22, 26). Suelen localizarse en la pared libre del ventrículo izquierdo o en el septum ventricular, menos frecuentemente en la pared libre de ventrículo derecho, solo el 10% se localizan en las aurículas^(6, 13, 16, 17).

El comportamiento es muy variable ya que pueden mantener su tamaño de manera estable por muchos años o pueden progresar de manera agresiva. El 10% de los casos son asintomáticos y se encuentran de manera incidental en autopsias, el cuadro clínico dependerá del tamaño y la localización del tumor⁽¹⁶⁾. *Uzun* refiere que si bien los fibromas son tumores histológicamente benignos que no dan metástasis o infiltrado, pueden presentar interdigitaciones hacia el miocardio circundante a nivel microscópico, esta invasión del tejido ventricular por células tumorales produce que las células miocárdicas funcionales sean reemplazadas resultando en insuficiencia cardíaca congestiva intratable y cianosis⁽²⁰⁾. Otras manifestaciones clínicas son: tos, disnea, fatigabilidad, palpitaciones, soplo, dolor torácico o síncope^(3,13, 20). *Parmely et al* reportaron una incidencia de taquiarritmias y muerte súbita del 13 y 14% respectivamente^(17, 18, 25).

Teratomas

Algunos autores como *Uzun y Addario et al*, refieren que los teratomas son el segundo tumor cardíaco más frecuentemente encontrado en el primer año de vida^(20,22). La mitad de los casos se diagnostican en los primeros 3 meses de edad y el 75% en la lactancia⁽²⁷⁾.

Suelen tener apariencia multiquística, con características benignas en el periodo fetal y neonatal^(18, 20, 27). La mayoría se localiza a nivel pericárdico en la base del corazón, unidos a la raíz del pedículo arterial^(13, 22, 27), raramente son intracardiacos, por lo que representan menos del 2% de todos los tumores intracardiacos en pacientes pediátricos⁽²⁷⁾. Cuando son intracardiacos suelen encontrarse en la pared auricular o ventricular, el tamaño varía entre 2-15cm⁽²⁰⁾.

En el periodo prenatal suelen detectarse en el segundo o tercer trimestre⁽²⁷⁾ *Meurius et al* destacan la importancia de la determinación de alfa feto proteína en pacientes con masas intracardíacas sugerentes de teratomas⁽²⁸⁾. La mitad de los pacientes se encuentran asintomáticos; cuando presentan síntomas estos son secundarios a derrame y/o compresión pericárdica, pudiendo ocasionar hidrops o incluso muerte fetal. En el periodo neonatal se manifiestan con distrés respiratorio, cianosis, datos clínicos de embolismo, obstrucción de la cavidad ventricular o a nivel valvular, tamponamiento cardíaco secundario al derrame pericárdico o insuficiencia cardíaca congestiva por crecimiento tumoral rápido en una cavidad cardíaca pequeña^(20, 27)

Mixomas

En pediatrie presentan el 10-15% de los casos y predominan en la adolescencia⁽²⁹⁾. Microscópicamente se caracterizan por las denominadas células estrelladas^(9, 20, 30). Macroscópicamente son masas pediculadas, lobuladas, cortas y de base ancha, con superficie lisa en el 66% y de superficie vellosa o papilar en el otro 33%; las extensiones vellosas son friables y susceptibles a embolización^(9, 12, 20, 29, 31). Son solitarios en más del 90% de los casos⁽²⁰⁾. El 75-85% se origina en la aurícula izquierda^(12, 20, 29, 30, 32-34), el 20-25% en la aurícula derecha y <5% a nivel ventricular^(20, 29), cuando surgen en la pared posterior ventricular debe sospecharse en malignidad⁽²⁹⁾

Se considera que tienen un crecimiento rápido ya que la mayoría de los pacientes evolucionan rápidamente. La presencia de síntomas se relaciona con el tamaño, la localización del tumor y su movilidad; hasta el 15% de los pacientes pueden cursar asintomáticos^(9, 20). En los pacientes que presentan síntomas estos se pueden manifestar en 3 formas clínicas distintas: 1) Manifestaciones cardíacas: Insuficiencia cardíaca (64-80%), arritmias, síncope, edema pulmonar, disnea, palpitaciones, dolor torácico, síndrome de vena cava superior o soplo cardíaco^(12, 20, 29, 30, 33) 2) Embolismos: El 25-45% se manifiestan con datos de embolismos, como por ejemplo: crisis convulsivas, hemiplegia, síntomas oftalmológicos por oclusión de la arteria retiniana o erupciones cutáneas^(9, 33, 35) 3) Síntomas constitucionales: Fiebre persistente, pérdida de peso, fatiga, artralgias, mialgias, anemia, trombocitosis o trombocitopenia, elevación de reactantes de fase aguda, anticuerpos antinucleares, factores reumáticos y elevación de Interleucina 6 (IL6)^(12, 29, 33). La infección del mixoma es rara, *Prince et al* reportaron el caso de una paciente portadora de un mixoma cardíaco infectado por *S. viridans* que mejoró tras la administración de vancomicina y resección de la tumoración⁽³⁶⁾. El 7-20% de los pacientes con mixoma cardíaco padecen de un tipo de presentación familiar denominada Complejo de Carney (CC)^(21, 28, 29), este debe sospecharse en casos de presentación atípica como lo son la edad temprana y la localización multicéntrica o recurrente^(20, 21). Esta enfermedad es autosómica dominante, con penetrancia del 95%^(6, 20, 32, 37-39). El CC, fue descrito por Aidan Carney, quien reconoció la asociación de mixomas, pigmentación cutánea y actividad endócrina excesiva⁽²¹⁾.

Hemangiomas

Los hemangiomas son neoplasmas poco frecuentes a nivel cardíaco^(20, 26), constituyen sólo el 5 al 10% de los tumores cardíacos benignos,⁽⁴⁰⁾

Microscópicamente presentan áreas de hemorragia, con capilares, zonas cavernosas, intramusculares o hemangio-endoteliales, con tejido fibroide y graso, que pueden presentar depósitos de calcio. Macroscópicamente, se describen como masas de coloración rojo-azulada o incluso blanco-grisasea, suelen presentarse como nódulos de 2-4cm de diámetro. La localización más habitual es el septum ventricular y la aurícula derecha ^(20, 35, 40)

Suelen cursar asintomáticos, cuando presentan manifestaciones clínicas estas dependen de la localización del tumor. Habitualmente se presentan con disnea de esfuerzo, derrame pericárdico, insuficiencia cardíaca congestiva, pseudoangina, obstrucción o arritmias ^(13, 20, 35, 40). No suelen ocasionar embolización, en ocasiones se ha descrito la regresión en el tamaño de los mismos, particularmentecuando reciben tratamiento con esteroides ^(26, 35)

Lipomas

Son tumores raros, de presentación casi exclusiva en la edad adulta, en general representan el 8.4% de las masas cardíacas ⁽⁴⁾

Se describen como una masa amarillenta, encapsulada, con localización en subendocardio en el 50% de los casos, en subpericardio en el 25% y en miocardio en el 25% restante⁽⁴⁾

Los signos y síntomas dependerán del tamaño y localización del tumor, la mayoría son silenciosos ya que son de crecimiento lento, sin embargo, pueden ocasionar arritmias o bloqueo atrioventricular cuando se localizan en el sistema de conducción o cuando muestran un tamaño considerable ^(4, 20)

Tipos histológicos malignos

Hasta un 25% de los tumores cardíacos primarios tiene características malignas, de los cuales el 95% son sarcomas y el otro 5% son linfomas ⁽²⁰⁾. En un estudio realizado por *Thomas et al* en el que se analizan 59 casos de pacientes de todas las edades con diagnóstico de tumoración cardíaca primaria en un lapso de 19 años se reporta una tasa de malignidad del 14%, con una sobrevida media de 16.5 meses dependiendo del tipo histológico de la tumoración y el grado de metástasis⁽²⁶⁾

Diagnóstico

Estudios de Gabinete

La radiografía de tórax puede ser normal o presentar algunas anomalías inespecíficas como cardiomegalia global o hipertrofia de alguna cavidad. En el caso de fibromas pueden observarse calcificaciones (41).

El **ecocardiograma** es la herramienta diagnóstica de elección, (20, 22,31, 40, 42, 44) ya que es un método no invasivo y tiene una sensibilidad del 93-95% para la detección de lesiones cardíacas. Este estudio proporciona información importante con respecto a la localización, el tamaño, la movilidad, las características del tejido, el compromiso hemodinámico y la presencia de derrame pericárdico asociado (10, 22). El **Ecocardiograma Transesofágico (ETE)** es un método invasivo, pero algunos autores lo consideran el estándar de oro ya que detecta tumores de hasta 1 a 3 mm de diámetro, permite evaluar la pared anterior del corazón, así como la pared posterior de la aurícula izquierda y el septum auricular, las cuales no se observan adecuadamente con el ecocardiograma transtorácico (10), su sensibilidad es del 96% (14). Con el ecocardiograma es posible hacer un diagnóstico casi de certeza en lesiones como rabdomiomas y mixomas, sin embargo cuando existe duda diagnóstica o datos de malignidad se recomienda realizar otros estudios de gabinete más precisos. Los datos sugestivos de malignidad incluyen: base ancha de la tumoración, ausencia de pedículo, localización tanto intramural como cavitaria, patrón de crecimiento agresivo -como lo es la extensión a venas pulmonares, al septum auricular o infiltración epicárdica-, la presencia del tumor en múltiples cámaras o datos de destrucción valvular (14).

La **Tomografía Axial Computada (TAC)** e **Imagen por Resonancia Magnética (IRM)** son herramientas más costosas e incluso invasivas en niños pequeños ya que requieren de sedación. Su utilización sólo se recomienda en casos de duda diagnóstica, ante la sospecha de infiltración tumoral o malignidad, o bien cuando la localización, morfología y bordes de la lesión no se pueden identificar claramente con ultrasonido (7,8, 17,41). La **TAC** puede mostrar infiltración miocárdica, compresión de las cámaras cardíacas, del pericardio y los grandes vasos, así como calcificación, derrame pericárdico y engrosamiento (18). La **IRM** permite visualizar mejor los tejidos blandos, con ella se puede valorar el involucro del miocardio y del pericardio, así como información funcional (18). Los rabdomiomas y mixomas no suelen requerir de IRM ya que las características ecocardiográficas suelen ser suficientes para determinar el diagnóstico. En algunos casos puede haber compromiso del flujo coronario por la lesión tumoral por lo que puede requerirse de la realización de una **angiografía coronaria**, esto es particularmente cierto en casos de mixomas de gran tamaño y de fibromas ventriculares (18, 41). A continuación se describen, en el **Cuadro 2** y en el **Cuadro 3**, las características ecocardiográficas y de IRM descritas para cada tipo histológico de tumoración cardíaca.

Cuadro 2. Características ecocardiográficas de los tumores cardíacos.

TIPO DE TUMOR	HALLAZGOS ECOCARDIOGRÁFICOS
RABDOMIOMA	Lesiones múltiples, uniformes, redondeadas y lobuladas, bien delimitadas, de apariencia homogénea e hiperecótica que pueden moverse libremente. Suelen encontrarse en el miocardio ventricular (pared libre o septum) o en ocasiones a nivel auricular (20, 22, 23).
FIBROMA	Masa solitaria, pediculada, circunscrita. Habitualmente localizada en la pared libre del ventrículo izquierdo, menos frecuentemente en el septum ventricular, suele haber distorsión valvular mitral (6, 10, 13, 16, 17, 20, 22, 26).
TERATOMA	Masas quísticas encapsuladas y heterogeneas, localización pericárdica, más frecuente en la base del corazón, unidos a la raíz del pedículo arterial; raramente son intracardiacos (13, 20, 22, 27).
MIXOMA	Masa única, pediculada y lobulada, base ancha, apariencia homogénea, superficie lisa o vellosa. Suelen localizarse en la aurícula izquierda, menos común en la aurícula derecha o ventrículos (12, 20, 28, 30, 32-34).
HEMANGIOMA	Nódulos de 2-4cm de diámetro, pueden presentar calcificación o áreas hemorrágicas. Se encuentran en cualquier parte del corazón, preferentemente en el septum ventricular y en la aurícula derecha (20, 35, 40).
MALIGNIDAD	Base de unión ancha, ausencia de pedículo, localización intramural e intracavitaria, crecimiento agresivo como extensión hacia las venas pulmonares o septum auricular, infiltración pericárdica. La localización suele ser multicéntrica con destrucción valvular por extensión directa (14).

Cuadro 3. Características de Imagen por Resonancia Magnética de los tumores cardíacos. (6)

TIPO DE TUMOR	HALLAZGOS EN IRM
FIBROMA	Tumor solitario, hipointenso y homogéneo, con centro fuertemente hipointenso y cubierta isoíntensa, bordes bien definidos de la cubierta circundante al tumor y el centro.
TERATOMA	Masa con bordes finos e hiperintensidad en T1.
HEMANGIOMA	Tumoración sólida en aurícula derecha con captación rápida durante la primera fase de infusión con gadolinio, lo cual implica una vascularidad elevada.

Estudios de laboratorio

Como ya se ha mencionado previamente, los pacientes portadores de mixomas pueden presentar valores elevados de VSG, PCR e IL6 (12, 29, 33). En pacientes con teratomas, cuando existen elementos malignos o inmaduros, pueden existir niveles excesivamente altos de AFP (20). En los pacientes con sarcomas, la citología del derrame es diagnóstica en el 67% de los casos (14).

Pronóstico y Tratamiento

Rabdomiomas. El pronóstico en el período fetal es muy bueno ya que suelen involucionar hacia el final del tercer trimestre, sin embargo, se ha descrito pérdida fetal súbita secundaria a arritmias u obstrucción de flujo sanguíneo (10, 19, 20, 23). Tras el nacimiento suele haber regresión del tumor en el primer año de vida, más del 80% de los casos (44-100%) se resuelven de manera espontánea en la niñez temprana (7, 10, 22, 45), con una tasa de regresión de 0.9-6mm/mes⁽²²⁾. Debido a la evolución natural se recomienda tratamiento conservador con monitorización continua en pacientes asintomáticos. En pacientes sintomáticos se ha reportado una mortalidad del 78 al 100% (23) por lo que se recomienda el tratamiento quirúrgico en casos con compromiso hemodinámico importante o arritmias intratables (18, 20, 41, 45).

Fibromas. La regresión espontánea es rara por lo que algunos autores recomiendan la resección quirúrgica en todos los casos, particularmente si presentan arritmias refractarias, compromiso hemodinámico o si son de gran tamaño. En pacientes asintomáticos se ha descrito muerte súbita incluso sin antecedente de arritmia o compromiso hemodinámico (3, 10, 13, 17, 24, 41). El pronóstico global tras el tratamiento quirúrgico es satisfactorio ya que es un tumor benigno y no suele recurrir (3, 18).

Teratomas. El tratamiento debe ser individualizado, en casos severos detectados en el período prenatal la pericardiocentesis suele mejorar la morbi-mortalidad (27). En el período postnatal el tratamiento de elección es la resección quirúrgica, en caso de extensión e invasión hacia el miocardio, el trasplante es la única opción (13). En algunos casos se ha reportado recurrencia (27).

Mixomas. Debido al riesgo de compromiso hemodinámico por obstrucción o embolismo se sugiere la resección quirúrgica al diagnóstico (6, 9, 46). *Mikayama et al* sugieren que en pacientes con antecedente de embolismo cerebral la resección se realice al menos 2 semanas posterior al evento embólico (47). El pronóstico postquirúrgico es excelente con una sobrevida del 100% (30). Se ha descrito una tasa de recurrencia del 1- 15% cuando la resección es incompleta (12, 20, 29, 46, 48). En pacientes con Complejo de Carney la recurrencia es del 10-21%, con una tasa de crecimiento de 1.8-5cm/año, por lo que se recomienda seguimiento y monitorización cada 6 meses (6, 20, 32, 37, 38).

Hemangiomas. En pacientes sintomáticos se recomienda la resección quirúrgica, la efectividad del uso de esteroides, radiación, quimioterapia e interferón alfa es incierta. Puede ocurrir transformación maligna a angiosarcoma, por lo que se recomienda el seguimiento con ecocardiograma anual (13, 20, 35, 40).

Lipomas. Suele realizarse resección quirúrgica por compromiso hemodinámico o para el diagnóstico definitivo, estas lesiones no suelen recurrir (20).

Tumores malignos. El pronóstico en general es malo y éste se relaciona con el grado histológico de la lesión. La sobrevida global se estima entre 9 y 11 meses posteriores al diagnóstico, siendo del 47% al año y del 24% a los 3 años (14, 20).

Planteamiento del problema

Los tumores cardíacos son una entidad muy poco común, particularmente en menores de 18 años. La incidencia es de 0.02% en la población pediátrica general y de 0.2% en pacientes pediátricos con cardiopatía congénita.

El cuadro clínico es muy variable, los pacientes pueden cursar asintomáticos durante toda la vida o debutar de manera catastrófica con un cuadro de muerte súbita, falla cardíaca o arritmias refractarias al tratamiento. Debido a la rareza de esta entidad pocas veces es sospechada.

En México existen pocos estudios publicados de tumoraciones cardíacas primarias en la población pediátrica, la mayor serie de casos reportada fue realizada en el servicio de ecocardiografía del INCICH entre noviembre de 1999 y septiembre de 2004. En esta serie se incluyen a 21 pacientes cuya edad oscila entre los 4 días de vida y 15 años de edad, los cuales se encontraban en seguimiento por el diagnóstico de tumoración cardíaca primaria. Dicho estudio fue publicado en el 2005, en él se incluyen a 14 pacientes con rabiomioma, 4 con mixoma, 2 con fibroma y 1 con rabiomiosarcoma (sin embargo este último resultó ser rabiomioma según estudios ulteriores) ⁽¹⁾.

En cuanto a las publicaciones mundiales reportadas de pacientes pediátricos con tumor cardíaco primario, la mayor serie de casos encontrada consta de un estudio multicéntrico realizado en 15 hospitales de 4 países distintos (USA, Canadá, Suiza e Italia). En este estudio se reportaron a todos los pacientes que requirieron realización de IRM por el diagnóstico de tumoración cardíaca primaria, por lo que también se incluyeron a pacientes con tumoración secundaria y vegetaciones (a los cuales excluimos para realizar esta comparación). De los casos reportados como tumor cardíaco primario se incluyeron: 30 pacientes con fibroma (49%), 14 con rabiomioma (23%), 9 hemangiomas, 3 mixomas (5%), 1 paciente con fibroelastoma papilar (2%), 1 con tumor de células de Purkinje (2%) ⁽²⁾.

La importancia de esta tesis radica en que existen pocos estudios realizados en la población pediátrica mexicana en los cuales se describan la prevalencia y presentación clínica de pacientes con el diagnóstico de tumoración cardíaca primaria. Consideramos que al ser el Instituto Nacional de Pediatría (INP) un centro de referencia de toda la República Mexicana, el describir la serie de casos de este diagnóstico nos dará una panorámica general de la patología en nuestra población general de este grupo de edad.

Justificación

Los tumores cardiacos primarios más frecuentemente encontrados en la edad pediátrica son el rhabdomioma, el fibroma y el mixoma, sin embargo en cada grupo de edad predomina un tipo específico distinto.

El cuadro clínico es muy variable dependiendo de la edad del paciente y el tipo de tumoración en cuestión. Debido a que es una patología poco frecuente raras veces es sospechada.

En México la mayoría de las publicaciones de tumoraciones cardiacas están enfocadas en la edad adulta, o bien en pacientes de todas las edades en lo que se incluyen a muy pocos pacientes pediátricos, por lo que existen escasas publicaciones en nuestro país de la presentación de esta enfermedad en niños mexicanos, así como de su evolución, pronóstico y tratamiento.

Con este trabajo se pretende describir la serie de casos de pacientes con tumores cardiacos primarios encontrados en el INP desde su fundación hasta la actualidad. Se describirá el cuadro clínico característico, las características ecocardiográficas al diagnóstico, además de la evolución de la enfermedad de acuerdo al tratamiento otorgado.

Los resultados obtenidos en este estudio ayudarán a conocer la incidencia de esta patología en nuestra población, así como su forma de presentación y pronóstico dependiendo del tratamiento otorgado, con lo que se podrían normar medidas terapéuticas para estos pacientes.

Preguntas de Investigación

1. ¿Cuál es la prevalencia y curso clínico de los pacientes pediátricos con tumores cardíacos primarios en el INP?

OBJETIVOS

Objetivo General

Describir la prevalencia y curso clínico de los pacientes pediátricos con tumores cardíacos primarios en el INP desde su fundación hasta la actualidad.

Objetivos específicos

1. Describir la prevalencia de tumores cardíacos primarios en pacientes pediátricos del INP desde su fundación hasta la actualidad.
2. Describir los tumores cardíacos primarios más frecuentes en pacientes pediátricos del INP desde su fundación hasta la actualidad.
3. Describir la localización más frecuente de cada tipo de tumor cardíaco primario en pacientes pediátricos del INP desde su fundación hasta la actualidad.
4. Describir las complicaciones más frecuentemente encontradas en pacientes pediátricos del INP desde su fundación hasta la actualidad.

CLASIFICACIÓN DE LA INVESTIGACIÓN

Diseño del estudio.

Es un estudio retrospectivo, descriptivo, observacional y transversal, en el que se describe la serie de casos del INP de expedientes de pacientes con diagnóstico de tumor cardíaco primario, desde la fundación del Instituto hasta la actualidad.

MATERIAL Y METODOS

Población objetivo. Expediente clínico de pacientes menores de 18 años con diagnóstico ecocardiográfico de tumor cardíaco primario en un hospital de tercer nivel.

Población elegible. Expediente clínico de pacientes pediátricos con diagnóstico ecocardiográfico de tumor cardíaco primario, diagnosticados en el INP desde su fundación hasta la actualidad.

Criterios de inclusión

1. Expedientes de pacientes con diagnóstico ecocardiográfico de tumor cardíaco primario.
2. De 0 a 18 años.
3. Cualquier sexo.
4. Que cuente con las siguientes variables de la hoja de recolección de datos:
 - a. Edad
 - b. Fecha de nacimiento
 - c. Sexo
 - d. Clase funcional de acuerdo a la New York Heart Association (NYHA)
 - e. Síndromes genéticos asociados y cardiopatía congénita asociada
 - f. Síntomas y signos (asintomático y asignológico, asintomático con soplo, asintomático con arritmia, arritmia sintomática, cianosis, falla cardíaca, síntomas neurológicos, síntomas sistémicos)
 - g. Métodos diagnósticos utilizados, lo cual incluye: i) estudios de imagen, como radiografía, ecocardiograma, TAC y/o IRM: cabe mencionar que estos dos últimos estudios no existían en los primeros años de la fundación del Instituto, además, sólo se requieren ante la sospecha de tumoración maligna, ii) electrocardiograma (ECG), iii) estudios de laboratorio (AFP, IL6), iv) biopsia.
 - h. Tipo de tumor, número de masas, comportamiento del tumor, forma de la masa, sitio de la tumoración, tamaño de la lesión.
 - i. Necesidad de cirugía, seguimiento y evolución.

Criterios de exclusión.

1. Otras masas cardíacas que en estudios ulteriores se hayan identificado como vegetaciones, trombos, etc.

Variables

En el siguiente cuadro (**Cuadro 4**) se describen las variables a utilizar en la hoja de recolección de datos del **Anexo 1**.

Cuadro 4. Definición de variables

VARIABLE	DEFINICIÓN OPERATIVA	TIPO DE VARIABLE
Edad	Edad al momento del diagnóstico de tumoración cardiaca primaria.	Cuantitativa, en años
Fecha de nacimiento	Día mes y año de nacimiento registrados en el expediente.	Fecha
Sexo	Sexo de acuerdo al fenotipo del paciente.	Cualitativa, dicotómica (<i>masculino, femenino</i>)
Clase funcional	Se describirá la clase funcional según la New York Heart Association (NYHA): NYHA I disnea de grandes esfuerzos; NYHA II disnea de moderados esfuerzos; NYHA III disnea de leves esfuerzos y NYHA IV disnea en reposo.	Cualitativa, politómica 1. I 2. II 3. III 4. IV
Síndromes genéticos asociados	Se considerará la presencia o ausencia de síndromes genéticos asociados con la presencia de tumoración cardiaca, tanto personales como familiares, tales como lo son: esclerosis tuberosa (ET), complejo de Carney (CC), neurofibromatosis (NF).	Cualitativa, politómica. 1. Sin asociación genética personal o familiar 2. Con asociación genética personal 2.1 Esclerosis tuberosa 2.2 Complejo de Carney 2.3 Neurofibromatosis 3. Con asociación genética familiar 3.1 Esclerosis tuberosa 3.2 Complejo de Carney 3.3 Neurofibromatosis
Cardiopatías congénitas asociadas	Se determinará la presencia o ausencia de cardiopatía congénita asociada, así como la especificación de la misma.	Cardiopatía congénita 1 Conducto arterioso (PCA) 2 Comunicación interauricular (CIA) 3 Comunicación interventricular (CIV) 4 Cardiopatía compleja (CC) 5 Otra cardiopatía
Asintomático asignológico	Pacientes sin signos ni síntomas al diagnóstico.	Cualitativa, dicotómica(Si, no)
Asintomático con soplo	Pacientes asintomáticos en quienes se detectó soplo cardiaco en revisión de rutina.	Cualitativa, dicotómica(Si, no)
Asintomático con arritmia	Pacientes asintomáticos en quienes se detectó arritmia cardiaca en estudios electrocardiográficos de rutina.	Cualitativa, dicotómica(Si, no)
Arritmia sintomática	Pacientes valorados ante la presencia de palpitaciones, síncope u otros síntomas sugerentes de arritmia cardiaca, la cual se corroboró electrocardiográficamente.	Cualitativa, dicotómica(Si, no)
Cianosis	Pacientes con cianosis, central o periférica, persistente.	Cualitativa, dicotómica(Si, no)

Falla cardíaca	Pacientes con datos de falla cardíaca al diagnóstico como lo son: falla de medro, disnea y/o fatiga al esfuerzo, infecciones respiratorias de repetición o bien, hospitalización por insuficiencia cardíaca congestiva.	Cualitativa, dicotómica(Si, no)
Síntomas neurológicos	Pacientes con datos de focalización como lo son: movimientos anormales del tipo tónico, clónico, tónico-clónico u otros	Cualitativa, dicotómica(Si, no)
Síntomas sistémicos	Pacientes con síntomas generales al diagnóstico, como por ejemplo: pérdida de peso, fiebre, malestar general, mialgias, etc.	Cualitativa, dicotómica(Si, no)
Métodos diagnósticos de imagen	Determinar con que estudios de imagen cuenta el paciente, como lo son: radiografía de tórax (RxT), ecocardiograma (Eco), cateterismo (Ct), tomografía axial computada (TAC), imagen por resonancia magnética (IRM); así como el resultado de dichos estudios.	Cualitativa, politómica 1. Radiografía de tórax (Rx T) 2. Ecocardiograma (Eco) 3. Cateterismo (Ct) 4. Tomografía axial computada (TAC) 5. Imagen por resonancia magnética (IRM)
Electrocardiograma diagnóstico	Se referirá si el paciente cuenta o no con electrocardiograma (ECG), así como la presencia o ausencia de datos electrocardiográficos sugerentes de crecimiento de cavidades o alteraciones en el ritmo o en la conducción.	Cualitativa, descriptiva. 1. Bloqueo incompleto de rama derecha (BIRD) 2. Extrasístoles ventriculares (EV) 3. Taquicardia ventricular (TV) 4. Sd. de Wolff Parkinson White (WPW). 5. Bloqueo atrio ventricular (BAV) 6. Hipertrofia de ventrículo izquierdo (HVI) 7. Hipertrofia de ventrículo derecho (HVD) 8. Hipertrofia de aurícula derecha (HAD) 9. Hipertrofia de aurícula izquierda (HAI)
Métodos diagnósticos de laboratorio	Se determinará si se tomaron o no estudios complementarios como lo son: niveles de alfa feto proteína (AFP) e interleucina 6 (IL6), así como los resultados de dichos laboratorios y su correlación clínica.	Cualitativa, dicotómica 1. Alfa feto proteína (AFP) 2. Interleucina 6 (IL 6)
Método diagnóstico de patología	Se determinará si se realizó biopsia o no, en caso afirmativo se especificará si la biopsia fue total o parcial, así como los resultados de la misma.	Cualitativa, politómica. 1. Se realizó biopsia parcial 2. Se realizó biopsia total 3. No se realizó biopsia
Tipo de tumor	Se describirán si las masas tumorales son sugerentes de tumores benignos (rabdomiomas, fibromas, mixomas, hemangiomas, lipomas, teratomas u otros), o de tumores malignos (sarcoma, linfoma u otros).	Cualitativa, politómica. 1. Benigno 1.1 Rabdomioma 1.2 Fibroma 1.3 Mixoma 1.4 Hemangioma 1.5 Lipoma 1.6 Teratoma 2. Maligno 2.1 Sarcoma 2.2 Linfoma 2.3 Otros

		1. Otro.
Número de masas	Se determinará si al momento del diagnóstico el paciente presenta tumoraciones múltiples o masa única.	Cualitativa, dicotómica 1. <i>Masa única</i> 2. <i>Masas múltiples</i>
Comportamiento del tumor.	Se describirá si el tumor es de características embolígenas (masa friable), si se encuentra infiltrando al miocardio, o bien si tiene movilidad en relación con el ciclo cardíaco.	Cualitativa, politómica 1. <i>Embolígeno</i> 2. <i>Infiltrativo</i> 3. <i>Móvil</i>
Forma de la masa	Se especificarán las características ecocardiográficas de las masas encontradas: si es de superficie lisa o lobulada, si es una masa pediculada, ecolúcida, de bordes brillantes, con calcificaciones o hiperecogénica.	Cualitativa, politómica 1. <i>Lisa</i> 2. <i>Lobulada</i> 3. <i>Pediculada</i> 4. <i>Ecolúcida</i> 5. <i>Con borde brillante</i> 6. <i>Calcificado</i> 7. <i>Hiperecicoico</i>
Sitio de la tumoración	Se describirá el sitio o los sitios de localización de la tumoración o tumoraciones cardíacas de la siguiente manera: aurícula derecha (AD), aurícula izquierda (AI), ventrículo derecho (VD), ventrículo izquierdo (VI), miocardio, pericardio.	Cualitativa, politómica. 1. <i>AD</i> 2. <i>AI</i> 3. <i>VD</i> 4. <i>VI</i> 5. <i>Miocardio</i> 6. <i>Pericardio</i>
Tamaño de la lesión	Se mencionarán las dimensiones del tumor.	Cuantitativa, en milímetros
Cirugía	Se determinará si se realizó o no resección quirúrgica y si esta resección fue total o parcial	Cualitativa, politómica 1. <i>No se realizó resección</i> 2. <i>Se realizó resección parcial</i> 3. <i>Se realizó resección total</i>
Seguimiento	Tiempo de seguimiento desde la primera hasta la última consulta.	Cuantitativa, en años.
Evolución	Se describirá el comportamiento de la tumoración (crecimiento, regresión, estabilidad en tamaño), así como de la evolución general del paciente (necesidad de cirugía, transferencia a otro hospital, defunción).	Cualitativa, politómica 1. <i>Regresión espontánea o desaparición</i> 2. <i>Resección quirúrgica con recidiva</i> 3. <i>Resección quirúrgica sin recidiva</i> 4. <i>Crecimiento de la lesión</i> 5. <i>Sin cambios en el tamaño de la lesión.</i> 6. <i>Transferencia a otra Institución.</i> 7. <i>Defunción.</i>

Métodos

1. En primer lugar se obtendrá la lista de pacientes con diagnóstico de tumoración cardíaca primaria, lo cual se solicitó en el archivo clínico bajo los siguientes términos: tumor cardíaco, masa cardíaca, rabdomioma cardíaco, mixoma cardíaco, fibroma cardíaco, hemangioma cardíaco, teratoma cardíaco, lipoma cardíaco.
2. Tras solicitarse los expedientes que cuenten con estos diagnósticos, se eligieron aquellos que cuentan con los criterios de inclusión referidos previamente.
3. Se recolectaron los datos de cada paciente en las siguientes secciones del expediente clínico:
 - i. **Historia clínica:** fecha de diagnóstico, edad en años al diagnóstico, fecha de nacimiento, sexo, síntomas.
 - ii. **Reportes de gabinete:** métodos de diagnóstico utilizados y sus resultados.
 - iii. **Notas de evolución:** síntomas, exploración, fecha de última consulta, clase funcional.
 - iv. **Hoja quirúrgica:** tipo de cirugía realizada.
 - v. **Historia clínica, notas de interconsulta a genética:** síndromes genéticos personales o familiares, cardiopatía congénita asociada, etc.
4. Vaciamiento a formato de recolección de datos.
5. Vaciamiento a Hoja de datos electrónica.

Análisis estadístico

Por la naturaleza de este estudio se presenta un análisis descriptivo, con la presentación de proporciones de las variables cualitativas como lo son: sexo del paciente, síntomas al diagnóstico, métodos diagnósticos, tipo de tumor, características de la masa y localización, asociaciones sindrómicas y cardiopatías congénitas, evolución de la lesión y del paciente, realización de cirugía, clase funcional.

Por otra parte, de las variables cuantitativas -edad, tamaño de la lesión, tiempo de seguimiento del paciente- se describieron medidas de resumen (media) y de dispersión (desviación estandar).

CONSIDERACIONES ÉTICAS

Tal como lo establece la declaración de buenas prácticas clínicas de Helsinki, el propósito principal de la investigación médica en seres humanos es comprender las causas, evolución y efectos de las enfermedades, así como mejorar las intervenciones preventivas, diagnósticas y terapéuticas.

Toda investigación médica debe sujetarse a normas éticas, las cuales deben ayudar a promover el respeto y proteger la salud de los seres humanos, de manera que es nuestro deber como médicos el proteger la vida, la salud, la dignidad, la integridad, el derecho a la autodeterminación, la intimidad y la confidencialidad de la información personal de las personas que participan en dicha investigación.

Debido a que se trata de un estudio retrospectivo, observacional y descriptivo, en el cual no se realizará ningún procedimiento prospectivo ni de agresión al paciente, no se solicitará un consentimiento informado.

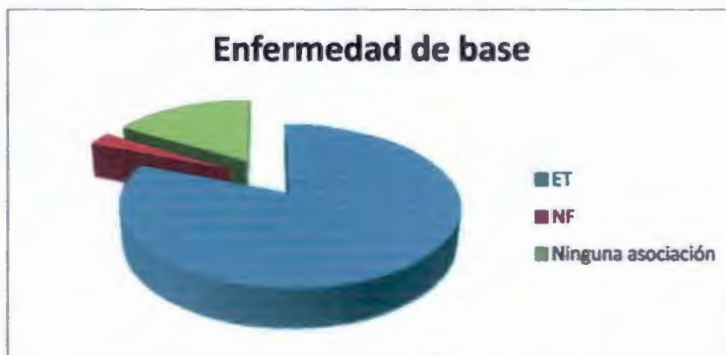Es por ello que este protocolo ha sido revisado por el comité de investigación

Resultados

Se revisaron todos los expedientes de pacientes pediátricos con diagnóstico de tumor cardíaco primario en el Instituto Nacional de Pediatría desde su fundación hasta la actualidad, el primer caso registrado data del 1ero de diciembre de 1993 y el último del 15 de septiembre del 2012. En este periodo de 19 años se encontraron un total de 37 casos con dicho diagnóstico, de lo cuales, el 62.3% (N=23) fueron mujeres y el 37.8% (N=14) fueron hombres; con una edad de 4 meses a 15.08 años al diagnóstico, una media de 4.8 años y una mediana 3.08 años.

Como se muestra en el gráfico 1, el 81.1% (N=30) de los casos cuenta con el diagnóstico de base de esclerosis tuberosa, mientras que un paciente (2.7%) padece de neurofibromatosis, el resto (N=6) no cuenta con ninguna asociación genética personal o familiar. Por otra parte, el 8.1% (N=3) de los pacientes es portador de cardiopatía congénita, dos de ellos (5.4%) fueron diagnosticados con persistencia del conducto arterioso (PCA).

Gráfico 1. Enfermedad de base en pacientes portadores de tumor cardíaco primario



ET= esclerosis tuberosa, NF= neurofibromatosis

En cuanto a la forma de presentación, 27 pacientes (73%) se encontraban asintomáticos al diagnóstico, a 26 de ellos se les realizó ecocardiograma como parte del abordaje integral por ser portadores de esclerosis tuberosa, mientras que al paciente restante se les realizó ante la detección de soplo cardíaco. En total, 6 niños (16.2%) fueron diagnosticados tras la detección de soplo cardíaco (sólo 1 de ellos asintomáticos), el 10.8% (N=4) debutó con síntomas neurológicos, el 5.4% (N=2) se manifestó con eritmia cardíaca, el 5.4% (N=2) con falla cardíaca, y otro 5.4% (N=2) con síntomas sistémicos.

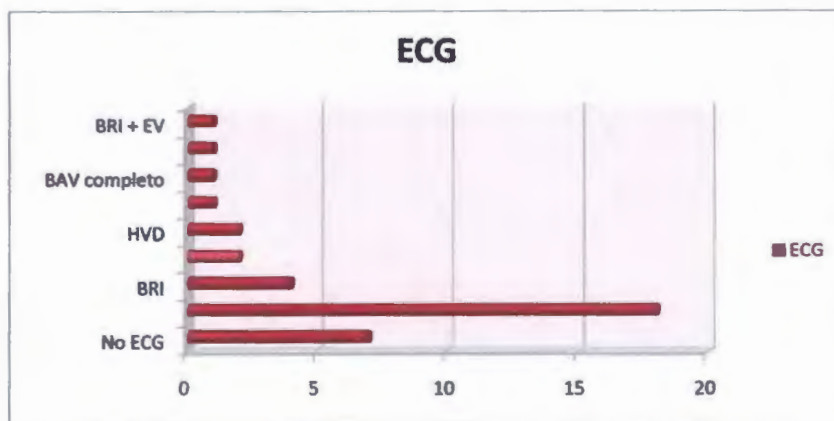
En 30 pacientes se realizó electrocardiograma, el 60% (N=18) de los cuales se reportó como normal, el 13.3% (N=4) presentó bloqueo de rama izquierda, el 6.6% (N=2) extrasístoles ventriculares aisladas, otro 6.6% (N=2) hipertrofia ventricular derecha, mientras que el 3.3% (N=1) presentaron taquicardia ventricular, bloqueo atrioventricular completo, hipertrofia de ventrículo izquierdo y bloqueo de rama izquierda con extrasístoles ventriculares, respectivamente, estos datos se describen en el gráfico 2.

En los 37 pacientes de nuestra serie se realizó radiografía de tórax, solamente en el 13.5% (N=5) se observó cardiomegalia, el resto se reportó como normal.

Sólo en un paciente se realizó tomografía axial computada, esto debido a involucro pericárdico de la lesión, por lo que se sospechó en malignidad y se realizó resección de la tumoración, la cual resultó ser un rabdomioma que no presentó recurrencia.

En un paciente más se realizó resonancia magnética, ya que contaba con una masa infiltrativa biventricular que condicionaba a falla cardíaca, por lo que también se sospechó malignidad y se determinaron además niveles de alfa feto proteína, los cuales resultaron normales; con todos estos estudios se determinó portador de rabdomioma y se observó regresión espontánea de la lesión a los 2 años de seguimiento.

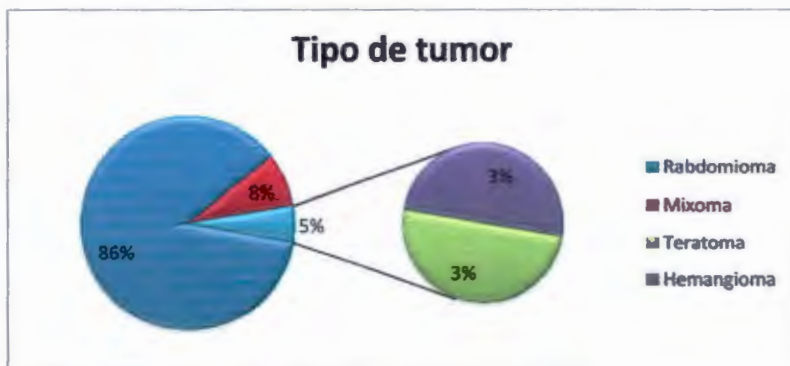
Gráfico 2. Resultados electrocardiográficos



BRI= bloqueo de rama izquierda, EV= extrasístoles ventriculares, HVI= hipertrofia ventricular izquierdo, BAV= bloqueo atrioventricular, TV= taquicardia ventricular, HVD= hipertrofia ventricular derecha, ECG= electrocardiograma.


En cuanto al tipo de tumoración, como se observa en el **gráfico 3**, el 86.5% (N=32) fueron rabdomiomas, el 8.1% (N=3) fueron mixomas, el 2.7% (N=1) teratomas y el otro 2.7%(N=1) hemangiomas. El 75.7% (N=28) de los casos se presentó como masa única, mientras que el 24.3% (N=9) restante se manifestó con tumoraciones múltiples; por otra parte, el 8.1% (N=3) de las lesiones presentó un comportamiento embolígeno, el 2.7% (N=1) manifestó carácter infiltrativo, sólo una tumoración (2.7%) se refiere como móvil.

Gráfico 3. Tipo de tumoración.



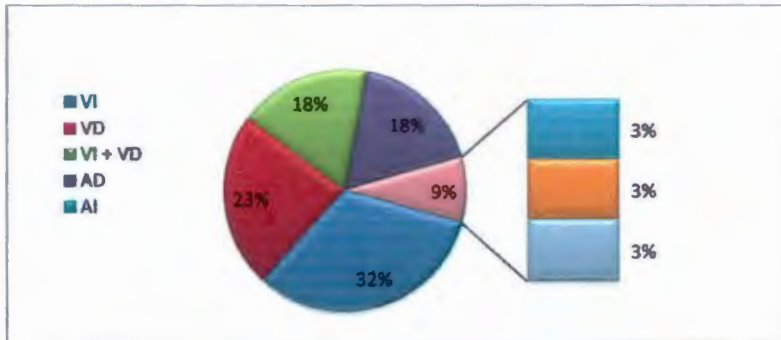
En cuanto a las características ecocardiográficas, tal como se describe en el **gráfico 4**, el 86.5% (N=32) se reporta como lesión hiperecótica, el 8.1% (N=3) como masas pediculadas, el 2.7% (N=1) como tumoración lobulada y el 2.7% (N=1) restante como una masa lisa.

Gráfico 4. Características ecocardiográficas de la tumoración cardíaca.



En el **gráfico 5** se muestra la localización de estas tumoraciones, el sitio más frecuente de presentación fue el ventrículo izquierdo en el 29.7% (N=11), seguido del ventrículo derecho en el 21.6% (N=8), y biventricular en el 16.2% (N=6), otro 16.2% (N=6) se localizó en atrio derecho, el 10.8% (N=4) en atrio izquierdo, el 2.7% (N=1) en pericardio y el 2.7% (N=1) restante en >2 sitios.

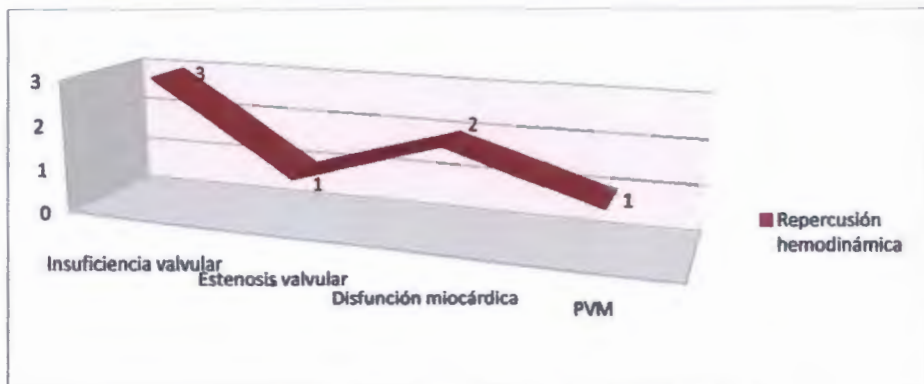
Gráfico 5. Localización de la tumoración cardíaca



VI= ventrículo izquierdo, VD= ventrículo derecho, AD= aurícula derecha, AI= aurícula izquierda.

Con respecto a la repercusión hemodinámica observada por ecocardiografía, el 8.1% (N=3) de los pacientes manifestó insuficiencia valvular, el 5.4% (N=2) disfunción miocárdica, el 2.7% (N=1) prolapso valvular mitral y otro 2.7% estenosis valvular, el 81.1% (N=30) restante no presentó repercusión hemodinámica, estos datos se describen en el **gráfico 6**.

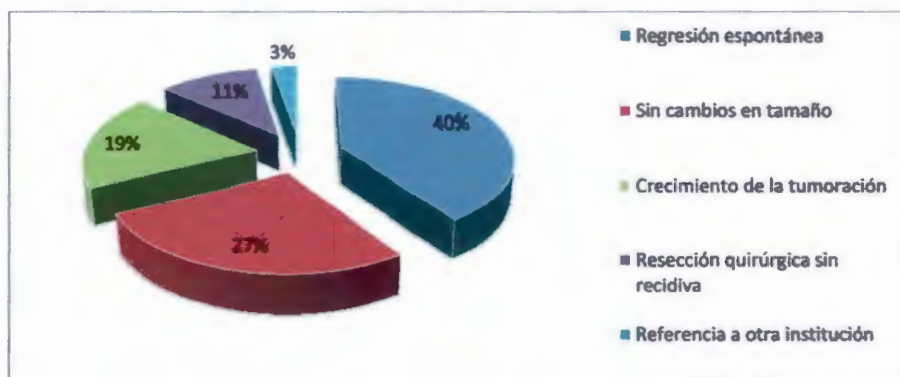
Gráfico 6. Repercusión hemodinámica secundaria a la tumoración cardíaca.



PVM= prolapso valvular mitral

Se realizó un seguimiento de 0 a 18 años, con una media de 7.5 años y una mediana de 6.58 años. Durante este seguimiento se encontró que en el 40.5% (N=15) de los pacientes hubo regresión espontánea de la lesión o desaparición de la misma, en el 27% (N=10) no hubo cambios en el tamaño de la tumoración, en otro 18.9% (N=7) se observó crecimiento de la masa sin repercusión hemodinámica; todos estos pacientes (N=31) eran portadores de rabdomiomas, por lo que se decidió vigilar la evolución natural de la lesión dada su tendencia a la regresión. En el 10.8% (N=4) se realizó resección quirúrgica total y no se observó recidiva en el seguimiento posterior, 2 de dichos pacientes eran portadores de mixomas, uno de hemangioma y el otro de rabdomioma obstructivo. Un paciente (2.7%) se transfirió al Instituto Nacional de Cardiología, debido a ser portador de mixomas múltiple con disfunción miocárdica, el paciente restante – portador de teratoma- perdió seguimiento. En el **gráfico 7** se describirá la evolución de estos pacientes.

Gráfico 7. Evolución de la tumoración cardíaca.



Discusión

Los tumores cardíacos primarios son extremadamente raros en la edad pediátrica, con una incidencia del 0.02%. La mayoría de las series publicadas datan de 10-20 casos, los reportes de casos más grandes son los 3 ya referidos previamente realizados por *Erdmenger et al* en el INCICH⁽¹⁾, el estudio multicéntrico de USA, Canadá, Suiza e Italia publicado por *Beroukhim et al*⁽²⁾ y el realizado por *Günther et al* de Alemania ⁽⁷⁾.

A continuación, en el **cuadro 5** se mostrarán los tipos histológicos de tumoración cardíaca primaria encontrados en las series de casos publicadas por *Erdmenger*, *Beroukhim* y *Günther* respectivamente, en comparación con nuestros pacientes. De manera global, se observa que el tipo de tumor más frecuente de estos 4 estudios es el rabdomioma (N=66), seguido del fibroma (N=34) y del mixoma (N=13). Cabe mencionar, que el tipo de población estudiada por cada autor es diferente, ya que por ejemplo, *Beroukhim* et al se enfocan en aquellos pacientes que requieren de un estudio de resonancia magnética, descartando a muchos portadores de rabdomiomas (ya que este tipo de tumoración no suele requerir más que de ecocardiograma como estudio diagnóstico); mientras que *Günther* reporta a aquellos que requieren de resección quirúrgica, por lo que descarta también a muchos pacientes con rabdomioma (ya que esta tumoración sólo suele requerir vigilancia a menos que ocasione importante repercusión hemodinámica). Por otra parte, en nuestra serie de casos –al igual que en la de *Erdmenger*–, al tratarse de un centro de referencia nacional, se tiene una población más homogénea y por lo tanto el tipo de tumoraciones descritas representan la incidencia real de cada uno de ellos.

Como se observa en el **cuadro 5**, en el INP predominan los rabdomiomas con un 86% (N=32) de frecuencia, lo cual se compara al 83% (N=24) descrito en Alemania ⁽¹⁾, mientras que en el INCICH ⁽¹⁾ constituyen el 67% (N=14) y en el estudio Multicéntrico de *Beroukhim* ⁽²⁾ representan sólo el 21%; esto último se explica por las características de la población de cada serie de casos ya descritas.

Cuadro 5. Tipo de tumoración.

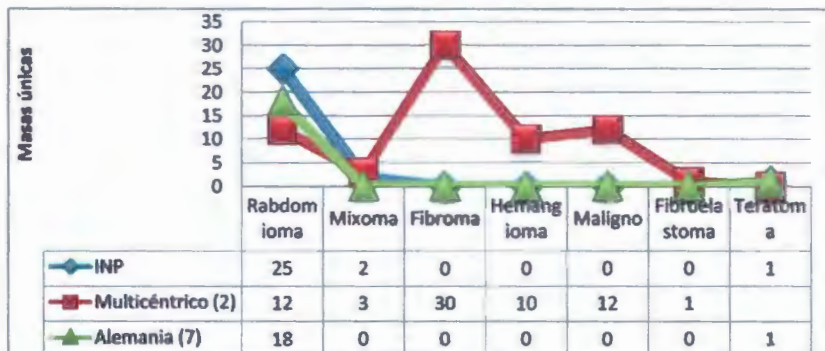
	INP	INCICH	ALEMANIA	MULTICÉNTRICO
RABDOMIOMA	32	14	24	14
MIXOMA	3	2	1	3
FIBROMA	0	4	0	30
TERATOMA	1	0	4	0
HEMANGIOMA	1	0	0	1
FIBROELASTOMA PAPILAR	0	0	0	1
MALIGNO	0	1	0	0

INCICH: Instituto Nacional de Cardiología Ignacio Chávez, INP: Instituto Nacional de Pediatría

En cuanto a las características ecocardiográficas de cada tipo de tumoración es importante destacar la presencia de masas múltiples o únicas, así como su localización cardíaca, lo cual ayuda a determinar el diagnóstico específico de cada tipo de tumoración. Tradicionalmente los rabdomiomas se han descrito como tumoraciones múltiples, sin embargo, como se observa en el **Gráfico 8** –tanto en nuestra serie, como en los estudios publicados por *Beroukhim* ⁽²⁾, en el estudio multicéntrico de USA, Suiza, Italia y Canadá; así como el estudio Alemán de *Günther* ⁽⁷⁾, se observa que el 78% de los pacientes con diagnóstico de rabdomioma (N=55) se presentaron como masas únicas. Por otra parte, el resto de los tipos histológicos de tumor cardíaco primario suelen describirse como masas únicas, tal

como se muestra en el gráfico 8. Erdmenger et al reportan de manera global un 52% (N=12) de tumoraciones únicas, sin embargo, no especifican el tipo histológico de tumor en cuestión⁽¹⁾.

Gráfico 8. Tumoraciones cardíacas manifestadas como masa única



INP: Instituto Nacional de Pediatría

En el Cuadro 6 se describe la localización más frecuente encontrada en las series más grandes de tumores cardíacos primarios en niños -publicadas Erdmenger⁽¹⁾, Beroukhi⁽²⁾ y Günther⁽⁷⁾ respectivamente, en comparación con nuestra serie-. Aquí mismo, podemos observar la predilección ventricular de los rabdomiomas, así como la preferencia por atrio izquierdo de los mixomas, tal como se describe en la literatura.

Cuadro 6. Localización cardíaca de acuerdo al tipo de tumor.


	AD	AI	SIA	VD	VI	SIV	Pericardio
INP	1*	1*		8	11, 1*		
Rabdomioma	5	1			6		1
Mixoma		3					
Teratoma	1					1	
Hemangioma							
INCICH	4	4		2	3	8	
Multicéntrico							
Rabdomioma				5**	9**	4**	
Mixoma		1	1				
Fibroma	1			4	17	8	
Hemangioma	5	1		3			
Fibroelastoma				1			
T. cel Purkinje				1			
ALEMANIA							
Rabdomioma	2	2		5	6	1	
Mixoma		1					
Teratoma					1		

En cuanto a la evolución de los tumores cardíacos, ya se ha establecido que los rabdomiomas sólo ameritan vigilancia debido a que suelen presentar regresión espontánea, en las series publicadas por *Edmenger*⁽¹⁾ y *Günther*⁽⁷⁾ se observa un 50% de regresión espontánea en pacientes portadores de rabdomiomas respectivamente, lo cual se compara al 47% (N=15) observado en nuestros pacientes.

La resección quirúrgica suele realizarse en casos de paciente con repercusión hemodinámica, arritmias intratables o falla cardíaca refractaria, en el resto de los tipos de tumoraciones la resección suele realizarse aunque no existan estas alteraciones cardiovasculares. De manera global, la necesidad de resección quirúrgica reportada por *Edmenger*⁽¹⁾ y *Günther*⁽⁷⁾ es del 55% (N=11) y 48% (N=11) respectivamente, lo cual es considerablemente mayor a lo observado en nuestros pacientes, que fue sólo del 10% (N=4), esto puede atribuirse a que en nuestra Institución, al ser un hospital pediátrico de tercer nivel en el cual se cuenta con el servicio de neurología pediátrica, muchos pacientes con esclerosis tuberosa asintomáticos e incluso sin soplo cardíaco fueron llevados a ecocardiograma diagnóstico como parte del abordaje integral de esta patología, mientras que la población del INCICH es aquella que se encuentra sintomática y la población estudiada por *Günther* es precisamente aquella que se consideró candidata a cirugía.

Con respecto al pronóstico global de los tumores cardíacos, este suele ser favorable en las tumoraciones benignas, a menos que la repercusión hemodinámica sea importante. En nuestra serie de casos, no hubo ninguna defunción o complicación atribuible a la tumoración, la mayor morbilidad encontrada fue la presencia de alteraciones electrocardiográficas en el 30% de los casos, de los cuales sólo dos pacientes (5.4%) presentaron arritmia importante (TV, BAV). Por su parte, en el INCICH se observa un 9.5% (N=2) de mortalidad, la cual se asoció a obstrucción en el tracto de salida del ventrículo izquierdo en un paciente, y a embolismos sistémicos cerebrales en otro. En Alemania, *Günther* refiere un 3% (N=1) de mortalidad asociada a un tumor maligno. En el **gráfico 10** se ilustrará el tratamiento otorgado de acuerdo al tipo de tumoración y evolución,

Gráfico 10. Evolución de la tumoración cardíaca.



INP: Instituto Nacional de Pediatría, INCICH: Instituto Nacional de Cardiología Ignacio Chávez.

A continuación, en el **cuadro 7** se resumirán mediante una tabla comparativa los hallazgos epidemiológicos y ecocardiográficos encontrados, así como la evolución a largo plazo de acuerdo al seguimiento otorgado, en la serie de casos de nuestros pacientes con respecto a los pacientes del INCICH ⁽¹⁾ y a aquellos ya referidos en el estudio multicéntrico de EUA y Europa ⁽²⁾

Cuadro 7. Tabla comparativa.

	Multicéntrico (N=58)	INCICH (N=21)	INP (N=37)
Relación Hombre: Mujer	35 (60%) hombres 23 (40%) mujeres	13 (60%) hombres 8 (40%) mujeres	23 (62.3%) hombres 14 (37.8%) mujeres
Edad al diagnóstico	0-17.5 años Media 0.8 años	12(55%) menores de 1año	4meses -15.08años Media 4.8años
Esclerosis Tuberosa asociada (rabdomiomas)	3/14 (21% de rabdomiomas)	5/14 (36% de rabdomiomas)	30/32(94% de rabdomiomas)
Cardiopatía congénita asociada	-	1 (4.7%)	3 (8%)
Síntomas de presentación			
Soplo	12 (15%)	8 (38%)	6 (16%)
Aritmia	29 (37%)	5 (23%)	2 (5%)
Síntomas neurológicos	0	1 (4.7%)	4 (11%)
Cianosis	2 (3%)	2 (9.5%)	0
Cardiomegalia	0	1 (4.7%)	0
Falla cardíaca	0	0	2 (5%)
Síncope	0	2 (9.5%)	0
Edema facial	0	1 (4.7%)	0
Asintomático	11 (14%)	1 (4.7%)	27 (73%)
Distrés respiratorio	15 (19%)	0	0
Dolor torácico	6 (8%)	0	0
Síntomas sistémicos	6 (8%)	0	2 (5%)
	13 (17%)	0	0
Tipo de tumor			
Rabdomiomas	14 (24%)	14 (66%)	32 (86%)
Mixomas	3 (5%)	4 (19%)	3 (8%)
Fibromas	30 (52%)	2 (9.5%)	0
Maligno primario	0	1 (4.7%)	0
Hemangioma	9 (15%)	0	1 (3%)
Teratoma	0	0	1 (3%)
Fibroelastoma papilar	1 (2%)	0	0
t células de purkinje	1 (2%)	0	0
Masas únicas VS múltiples	Únicas: 49 (84%) Múltiples: 9 (14%)	Únicas: 12 (57%) Múltiples: 9 (43%)	Únicas 28 (76%) Múltiples: 9 (24%)
Localización del tumor			
VD	14 (21%)	2 (9.5%)	8 (23%)
VI	26 (40%)	3 (14.2%)	11 (32%)
SIV	12 (19%)	8 (38%)	0
Aurículas	9 (14%)	4 (19%)	10 (28%)
Múltiples sitios	4 (6%)	9 (42.6%)	7 (20%)
Pericárdico	0	0	1 (2.7%)
Repercusión hemodinámica	-		
Sin repercusión			
Gradiente obstructivo		13 (62%)	30 (81%)
Insuficiencia valvular		5 (23%)	1 (3%)
Disfunción miocárdica		0	3 (8%)
Prolapso v. mitral		0	2 (5%)
		0	1 (3%)
Resección quirúrgica	13/ 78 *	6 (28.5%)	4 (11%)
Regresión espontánea	7/14 (50% de rabdomiomas)	7/14 (50% de rabdomiomas)	15 (47% de rabdomiomas)
Mortalidad	1/ 78*	2 (9.5%)	0
Seguimiento	0-32 años	1-7 años Media 2.19 años	0-18años Media 7.5años

*se incluyen a los 78 pacientes del estudio (masas mediastinales, trombos, etc y no sólo aquellos portadores de tumor cardíaco primario)

Conclusiones

Los tumores cardíacos primarios son raros en la edad pediátrica, en el INP el tipo de tumor más común es el rabiomioma (86% de los casos), con una asociación a esclerosis tuberosa del 84%, lo cual se compara a lo descrito en la literatura universal; sin embargo, contrario a lo observado tradicionalmente, en nuestra serie se encuentra como masa única en el 67% (N=25) de los casos. El 47% de nuestros pacientes presentaron regresión espontánea y el pronóstico general fue favorable. Con respecto al resto de los tipos de tumores, sólo contamos con 3 pacientes con diagnóstico de mixoma (uno de los cuales se refirió a otra Institución), uno con hemangioma y uno con teratoma, estos 4 pacientes que continuaron seguimiento en el Instituto fueron sometidos a resección quirúrgica sin recidiva en el seguimiento a largo plazo en ningún paciente.

Si bien en nuestra serie de casos no encontramos ningún paciente con evolución catastrófica, es importante considerar a esta entidad en el diagnóstico diferencial de diversas cardiopatías congénitas así como en la etiología de embolismos sistémicos.

Es importante destacar la asociación tan importante de rabiomiomas en pacientes con esclerosis tuberosa asintomáticos e incluso sin la presencia de soplo cardíaco y ECG normal (hasta el 60% de los casos), por lo que el abordaje integral de estos pacientes con ecocardiograma es fundamental.

Referencias Bibliográficas

1. Erdmenger J., Vazquez C., Ortega J. Valor de la ecocardiografía en el diagnóstico contemporáneo de tumores cardíacos primarios en pediatría. *Archivos de Cardiología* 2005; 75 (2):154-158.
2. Beroukhim R., Prakash A., Buechel ER., Cava JR., Dorfman AL., Festa P., Hlavacek AM., Johnson TR., Keller MS., Krishnamurthy R., Misra N., Moniotte S., Parks WJ., Soriano BD., Srichai MB., Yoo SJ., Zhou J., Geva T. Characterization of cardiac tumors in children by cardiovascular magnetic resonance imaging. *Journal of the American College of Cardiology* 2011; 58 (10): 1044-1054.
3. Oster M., Kogon B., Shehata B., Fyfe D. Right Atrial Fibroma Requiring Emergent Intervention in an 8-Week-Old Infant. *Congenital Heart Diseases* 2009; 4: 190-192.
4. Gan C., An Q., Tao K., Tang H., Li W. An asymptomatic lipoma of the right atrium in a neonate. *Journal of Pediatric Surgery* 2008; 43: 1920-1922.
5. Addario V., Pinto V., Di Naro E., Del Bianco A., Di Cagno L, Volpe P. Prenatal diagnosis and postnatal outcome of cardiac Rhabdomyomas. *Journal of Perinatal Medicine* 2002; 30: 170-175.
6. Elderkin R., Radford D. Primary cardiac tumours in a paediatric population. *Journal of Paediatrics and Child Health* 2002; 38: 173-177.
7. Günther T., Schreiber C., Noebauer C., Eicken A. Treatment Strategies for Pediatric Patients with Primary Cardiac and Pericardial Tumors: A 30-Year Review. *Pediatric Cardiology* 2008; 29: 1071-1076
8. Kiaffas M., Powell A., Geva T. Magnetic Resonance Imaging Evaluation of Cardiac Tumor Characteristics in Infants and Children. *The American Journal of Cardiology* 2002; 89: 1229-1233
9. Coard K. Primary tumors of the heart: experience at the University Hospital of the West Indies. *Cardiovascular Pathology* 2007; 16: 98- 103.
10. Amaiz PG., Toledo I., Borzutzky A., Urcelay G., Heusser F., Garay F., Castillo E., Toro L., Becker P., Arretz C., Córdova S. Comportamiento clínico de los tumores cardíacos desde el feto hasta el adulto: serie multicéntrica de 38 pacientes. *Revista Médica de Chile* 2006; 134: 1135-1145.
11. Eisenstat J., Gilson T., Reimann J., Sampson B. Low-grade myofibroblastic sarcoma of the heart causing sudden death. *Cardiovascular Pathology* 2008; 17: 55- 59.
12. Holmes K., Ravekes W. Transient Hemiparesis Caused by a Left Atrial Myxoma in a Child. *Journal of the American Society of Echocardiography* 2005; 18 (10): 1105.

13. Padalino M., Basso C., Milanese Omella., Vida V., Svaluto G., Thiene G., Stellin G. Surgically treated primary cardiac tumors in early infancy and childhood. *The Journal of Thoracic and Cardiovascular Surgery* 2005; 129 (6): 1358-1363
14. Shanmugam G. Primary cardiac sarcoma. *European Journal of Cardio-thoracic Surgery* 2006; 29: 925—932.
15. Takeuchi M., Nakayama M., Kuwae Y., Hamana K., Inamura N., Suehara N. Huge Pericardial Rhabdomyoma with Hypoplastic Left Ventricle and Lung. *American Journal of Perinatology* 2006; 23 (2): 89-92.
16. Jiunn-Ren W., Chaw-Chi C., Young-Tso L., Zen-Kong D., Hsiang-Ju L. Cyanosis Caused by a Huge Obstructive Right Ventricular Fibroma. *Japanese Heart Journal* 2000; 41 (2): 239-243.
17. Dimassi A., Dimassi W., Amaout M. Giant right ventricular fibroma co-existing atrial septal defect in a 15 year old girl. *Cardiology in the Young* 2009; 19 (6): 630–632.
18. Stillera B., Hetzer R., Meyer R., Dittrich S., Pees C., Meskishvili V., Lange P. Primary cardiac tumours: when is surgery necessary? *European Journal of Cardio-thoracic Surgery* 2001; 20: 1002–1006.
19. Dereddy N., Sett S., Krishnan U. Resection of ventricular rhabdomyomas in infants presenting with cardiac failure. *Cardiology of the Young* 2008; 18 (6): 635–637.
20. Uzun O., Wilson D., Vujanic G., Parsons J., De Giovanni J. Cardiac tumours in children. *Orphanet Journal of Rare Diseases* 2007, 11(2): 1-14.
21. Milunsky J., Huang XL., Baldwin CT., Farah MG., Milunsky A. Evidence for Genetic Heterogeneity of the Carney Complex (Familial Atrial Myxoma Syndromes). *Cancer Genetics Cytogenetics* 1998; 106: 173–176.
22. Addario V., Pinto V., Di Naro E., Del Bianco A., Di Cagno. Prenatal diagnosis and postnatal outcome of cardiac Rhabdomyomas. *Journal of Perinatal Medicine* 2002; 30 (2): 170-175.
23. Di-Liang C., Fat-Ko S., Chei-Huang S. Echocardiographic Evaluation of Cardiac Rhabdomyoma in Infants and Children. *Journal of clinical ultrasound* 2000; 28 (8): 381-386
24. Davies B., Oppido G., Brizard C. Surgical management of symptomatic cardiac fibromas in children. *Journal of Thoracic and Cardiovascular Surgery* 2007; 133 (1): 254-255.

25. Ottaviani G., Rossi L., Ramos S., Matturri L. Pathology of the Heart and Conduction System in a Case of Sudden Death Due to a Cardiac Fibroma in a 6-month-old Child. *Cardiovascular Pathology* 1999; 8(2): 109–112.
26. Montprevillea V., Nottin R., Dulmet E., Serraf A. Heart tumors in children and adults: clinicopathological study of 59 patients from a surgical center. *Cardiovascular Pathology* 2007; 16: 22–28.
27. . Bade R., Hornberger L., Nijmeh L., Al-Kazaleh F., Ryan G., Toi A., Viero S., Butany J. Fetal Pericardial Teratoma: Presentation of Two Cases and Review of Literature. *American Journal of Perinatology* 2006; 23(1): 53-58.
28. Meuris B., Gewillig M., Meyns B. Extreme levels of alpha-fetoprotein in a newborn with a benign intrapericardial teratoma. *Cardiology of the Young* 2006; 16(1): 76–77.
29. Olgar S., Nisli K., Elmaci T. Recurrent Hemiparesis Due to Anterior Mitral Leaflet Myxomas. *Pediatric Neurology* 2006; 34(6): 490-494.
30. Le Gloan L., Warin-Fresse K., Goumay V. Investigation of a myxoma in the right ventricular outflow tract. *Cardiology of the Young* 2009; 19 (3): 301–303.
31. Padalinoa M., Basso C., Svaluto G., Thiene G., Stellin G. Left atrial myxoma in a child Case report and review of the literature *Cardiovascular Pathology* 2003;12: 233– 236.
32. Sun P., Wang Z. Familial atrial myxoma. *Cardiology of the Young* 2008; 18(5): 525–527.
33. Hövels-Gülich H., Seghaye MC., Amo Takyi BK., Duchateau J., Bermuth G. Cardiac myxoma in a 6-year-old child—constitutional symptoms mimicking rheumatic disease and the role of interleukin-6. *Acta Paediatrica* 1999; 88: 786-788.
34. Ghosh A., Bhattacharyya A., Niyogi P. Recurrent Left Atrial Myxoma with Recurrent Stroke. *Indian Pediatrics* 2001; 38 (10): 1190-1192.
35. Kutay V., Yakut C., Ekim H. Mitral Annular Tumors: Report of Two Cases in Childhood. *Journal of Cardiac Surgery* 2006;21: 191-194.
36. Prince J., Ranae L., Donald J. Infected cardiac myxoma. *The Pediatric Infectious Disease Journal* 2002; 2(21): 177-178.
37. Bertherat J. Camey complex (CNC). *Orphanet Journal of Rare Diseases* 2006; 1(21): 1-6.

38. Stratakis CA., Kirschner LS. Carney Complex: Diagnosis and Management of the Complex of Spotty Skin Pigmentation, Myxomas, Endocrine Overactivity, and Schwannomas. *American Journal of Medical Genetics* 1998; 80: 183–185.
39. Mahilmaran A., Seshadri M., Nayar P., Sudarsana G., Abraham K. Familial Cardiac Myxoma Carney's Complex. *Texas Heart Institute Journal* 2003; 30 (1): 80-82.
40. Uğras S., Bayram I. Cavemous haemangioma of the mitral valve in a child: report of a case and review of the literature. *Pathology* 2005; 37 (5): 396-398.
41. Cho JM., Danielson GK., Puga FJ., Dearani JA., McGregor CG., Tazelaar HD., Hagler DJ. Surgical Resection of Ventricular Cardiac Fibromas: Early and Late Results. *Annals of Thoracic Surgery* 2003;76:1929–34.
42. Hong- Wu K., Ming Mo X., Long Liu Y. Clinical Analysis and Surgical Results of Cardiac Myxoma in Pediatric Patients. *Journal of Surgical Oncology* 2009;99: 48–50.
43. Parame's F., Carrico A., Pinto F. A papillary fibroelastoma of the tricuspid valve. *Cardiology of the Young* 2007; 17(6): 678–680.
44. Alizad J., Seward J. Echocardiographic Features of Genetic Diseases: Part 5. Tumors. *Journal of the American Society of Echocardiography* 2000; 13(5) : 421-426.
45. Ilina M., Jaeggi E., Lee KJ. Neonatal Rhabdomyoma Causing Right Ventricular Inflow Obstruction With Duct-Dependent Pulmonary. *Catheterization and Cardiovascular Interventions* 2007; 69: 881–885.
46. Lad VS., Jain J., Agarwala S., Sinha VK., Khandekar JV., Agrawal NB., Khandeparkar JM., Patwardhan A. Right atrial trans-septal approach for left atrial myxomas—nine-year experience. *Heart Lung and Circulation* 2006;15: 38–43.
47. Makiyama Y., Nishimoto H. Myxoma causing sudden neurologic symptoms including ataxia and facial nerve palsy. *Journal of Pediatrics* 1999;135:652.
48. Becker P., Frangini P., Amaiz P. Recurrent left atrial myxoma. Report of a case in a 2 year-old boy. *Revista médica de Chile* 2006; 134(5): 635-640.

ANEXO 1 (Hoja de Recolección de datos)

I. Edad	II. Fecha de nacimiento	III. Sexo	IV. NYHA	V. Síndromes genéticos asociados	VI. Cardiopatía congénita asociada	VII. Asintomático y asigmoológico	VIII. Asintomático con soplo	IX. Asintomático con arritmia	X. Arritmia sintomática	XI. Cianosis	XII. Falla cardíaca	XIII. Síntomas neurológicos	XIV. Síntomas sistémicos
		1. Masculino	1. I	1. Sin asociación genética personal o familiar	1. PCA	1. Si	1. Si	1. Si	1. Palpitaciones	1. Si	1. Si	1. Si	1. Si
		2. Femenino	2. II	2. Con asociación genética personal	2. CIA	2. No	2. No	2. No	2. Síncope	2. No	2. No	2. No	2. No
			3. III	2.1 ET	3. CIV								
			4. IV	2.2 CC	4. CC								
				2.3 NF	5. Otra								
				3. Con asociación genética familiar									
				3.1 ET									
				3.2 NF									
				3.3 NF									

XV. Métodos de imagen	XVI. ECG	XVII. Métodos de laboratorio	XVIII. Biopsia	XIX. Tipo de tumor	XX. Número de masas	XXI. Comportamiento del tumor	XXII. Forma de la masa	XXIII. Sitio de la tumoración	XXIV. Tamaño de la lesión	XXV. Cirugía	XXVI. Seguimiento	XXVII. Evolución
1. Rx T	1. BIRD	1. AFP	1. Parcial	1. Benigno	1. Única	1. Embolígeno	1. Lisa	1. AD				1. Regresión espontánea o desaparición
2. Eco	2. EV	2. IL 6	2. Total	1.1 Rabdomioma	2. Múltiple	2. Infiltrativo	2. Lobulada	2. AJ				2. Resección quirúrgica o recidiva
3. Ctt	3. TV		3. No realizada	1.2 Fibroma		3. Móvil	3. Pediculada	3. VD				3. Resección quirúrgica sin recidiva
4. TAC	4. WPW			1.3 Mixoma			4. Ecolúcida	4. VI				4. Crecimiento de la lesión
5. IRM	5. BAV			1.4 Hemangioma			5. Con borde brillante	5. Miocardio				5. Sin cambios en tamaño de la lesión
	6. HVI			1.5 Lipoma			6. Calcificado	6. Pericardio				6. Transferencia a otra institución
	7. HVD			1.6 Teratoma			7. Hiperecolico					7. Defunción
	8. HAD			1.7. Otro								
	9. HAI			2. Maligno								
				2.1 Sarcoma								
				2.2 Linfoma								
				2.3 Otro								