



UNIVERSIDAD NACIONAL AUTÓNOMA DE MÉXICO

FACULTAD DE MEDICINA

DIVISIÓN DE ESTUDIOS DE POSGRADO E INVESTIGACIÓN

SECRETARÍA DE SALUD

INSTITUTO NACIONAL DE PEDIATRÍA

DESCRIPCIÓN CLÍNICA Y ANÁLISIS MOLECULAR DE 15 EXONES DEL GEN TSC2 EN PACIENTES CON ESCLEROSIS TUBEROSA

TRABAJO DE INVESTIGACIÓN

QUE PRESENTA
DRA. PAOLA MEDINA LUNA

PARA OBTENER EL DIPLOMA DE ESPECIALISTA EN
GENÉTICA MÉDICA


TUTOR DE TESIS:
DRA. ARIADNA E. GONZÁLEZ DEL ÁNGEL




MÉXICO, D. F.

2008


“DESCRIPCIÓN CLÍNICA Y ANÁLISIS MOLECULAR DE 15 EXONES DEL GEN TSC2 EN PACIENTES CON ESCLEROSIS TUBEROSA”.




Dr. José Reynés Manzur
Director de Enseñanza




Dra. Mirella Vázquez Rivera
Jefa del Departamento de Pre y Posgrado



Dra. Victoria del Castillo Ruiz
Profesor Titular del Curso de Genética Médica
Jefa del Departamento de Genética Humana



Dra. Ariadna Estela González del Ángel
Tutora
Jefa del Laboratorio de Biología Molecular



M. en B. Exp. Carlos Galileo Todd Quiñones
Cotutor
Laboratorio de Biología Molecular



Agradecimientos y Dedicatorias

A mis ángeles terrenales y celestiales:
Carmelita, BB, File, Mike, Titi y Sofía
Porque sin ellos no sería la que soy... y me gusta la que soy!

A la Dra. Ariadna E. González del Ángel:
Por tener grandes expectativas de mi, por sus regaños, consejos y consuelos.

Al Instituto Nacional de Pediatría:
Por ser mi segunda casa, e igual que en la primera, he obtenido mucha sabiduría para la vida y para el trabajo. Gracias a todos los que lo integran.

ÍNDICE

Resumen.....	1
Antecedentes.....	3
Estudios en población mexicana.....	6
Criterios diagnósticos.....	7
Etiología.....	11
Correlación genotipo-fenotipo.....	13
Expresividad variable y mosaicismo.....	14
Justificación.....	15
Objetivos.....	16
Hipótesis.....	17
Material y Métodos.....	18
Descripción del estudio.....	20
Resultados.....	22
Análisis Molecular.....	28
Correlación clínica-molecular.....	35
Discusión.....	37
Referencias.....	39

ANEXOS

RESUMEN

La Esclerosis Tuberosa (ET) es la segunda facomatosis más frecuente, se transmite de manera autosómica dominante, es causada por mutaciones en los genes tumor supresor *TSC1* y *TSC2* (*Tuberous Sclerosis Complex 1 y 2*). Esta entidad tiene como manifestaciones clínicas hamartomas que pueden involucrar prácticamente todos los tejidos.

Existen casos con dificultad para clasificarlos en diagnóstico definitivo, probable o posible ya que no cumplen los criterios clínicos diagnósticos actuales, lo que repercute en no poder brindar a las familias afectadas un asesoramiento genético de certeza. Actualmente con el diagnóstico molecular es posible caracterizar las mutaciones en los genes *TSC1* y *TSC2* que originan esta enfermedad, siendo de gran utilidad para el diagnóstico certero y temprano en casos en donde la sintomatología no es concluyente.

Objetivo General.

Conocer la utilidad del estudio molecular de *TSC1* y *TSC2* para el diagnóstico de certeza de Esclerosis Tuberosa en pacientes del Instituto Nacional de Pediatría.

Objetivo específico.

Análisis molecular de 15 exones del gen *TSC2* y correlación clínica en pacientes con Esclerosis Tuberosa.

Material y Métodos

El estudio se lleva a cabo en el Departamento de Genética Humana del Instituto Nacional de Pediatría con un diseño descriptivo, ambispectivo, observacional y transversal.

Se incluyeron 53 pacientes con diagnóstico definitivo, probable o posible de ET captados a través de la consulta externa del INP. Para todos los casos y sus padres, se analizaron los árboles genealógicos en busca de datos que sugirieran casos esporádicos vs. familiares o de mosaicismo gonadal. Se realizó exploración clínica así como estudios de USG renal, TAC de cráneo, ecocardiograma y valoraciones por los servicios de oftalmología, estomatología, neurología y dermatología. De acuerdo a los nuevos hallazgos, tanto casos índice como sus padres, se reclasificaron en definitivos, probables y posibles de acuerdo a los criterios de la conferencia consenso de 1998 y se clasificaron en casos familiares aquellos en que alguno de los padres reuniera criterios clínicos y/o de gabinete para el diagnóstico.

Se buscaron en los casos índices definitivos, probables y posibles, mutaciones en 15 exones del gen *TSC2* por la técnica de SSCP (polimorfismo conformacional de ADN de cadena sencilla) y secuenciación con la finalidad de identificar la mutación o polimorfismo presente.

Se reclasificaron en definitivos, los casos probables y posibles en donde se caracterizó la mutación en alguno de los 15 exones del gen *TSC2*. Se buscó la mutación de manera intencionada en los padres de los casos índice con mutación identificada en alguno de los 15 exones del gen *TSC2*. Asimismo se clasificaron en esporádicos o familiares por diagnóstico clínico y/o caracterización de una mutación en alguno de los 15 exones de *TSC2*.

Se brindó asesoramiento genético de certeza a los familiares de acuerdo a los resultados.

Departamento de Genética Humana. Subdirección de Investigación Médica. Departamento de Estomatología. Departamento de Dermatología. Departamento de Cardiología. Departamento de Oftalmología. Departamento de Neurología. Departamento de Radiología. Instituto Nacional de Pediatría.

PREGUNTA DE INVESTIGACIÓN

¿Cuál es la utilidad del estudio molecular del gen *TSC1* y *TSC2* para establecer el diagnóstico de certeza en ET en comparación con los criterios diagnósticos de la conferencia consenso de 1998 en pacientes del Instituto Nacional de Pediatría (INP)?

ANTECEDENTES

Frecuencia

La Esclerosis Tuberosa (ET) es una entidad autosómica dominante que se presenta con expresividad muy variable. Se caracteriza por la formación de hamartomas que pueden involucrar prácticamente todos los tejidos.

Se calcula que la frecuencia de la ET es de 1: 29,900 para personas menores de 65 años de edad y 1:15.000 para menores de 5 años de edad con un promedio de 1:10,000; aunque se considera que estas frecuencias pudieran ser más altas dada la dificultad en identificar esta patología (1-4).

Manifestaciones clínicas.

Desde el nacimiento se pueden observar manchas hipocrómicas en la piel, permitiendo la sospecha diagnóstica en forma temprana; éstas incrementan durante la infancia, las más frecuentes tienen forma redondeada de 0.5 a 2 cm. de diámetro, aunque también se presentan manchas de forma lanceolada y lesiones en confeti de 1 a 3 mm. de diámetro; con la edad éstas manchas pueden hiperpigmentarse y hacer más difícil su identificación en adultos, su frecuencia en la literatura mundial se ha estimado en 90% de los pacientes con ET (2,5). En estudios histopatológicos se ha descrito disminución de la melanización y de los melanosomas en la piel hipopigmentada de los pacientes con ET (6).

Las manchas café con leche también pueden asociarse a esta entidad, sin embargo no se conoce su frecuencia, mientras que en la población en general se observan en 10 a 15% (7).

En el 80-90% de los pacientes se presentan angiofibromas faciales, los cuales aparecen entre los 5 años de edad y la pubertad. Histológicamente estos se caracterizan por ser hamartomas de tejido conectivo y vasos sanguíneos, a la exploración física se observan como regiones nodulares rojizas que se distribuyen en forma simétrica en la región malar de la cara. Otra lesión característica de la ET son las placas de Shagreen, las cuales se presentan en la infancia tardía y son lesiones de color café parecidas a piel de naranja que pueden medir de milímetros hasta centímetros de diámetro y generalmente se localizan en la cara posterior del tórax predominantemente en la región toracolumbar (1, 2).

En la etapa adulta se pueden observar fibromas ungueales con una frecuencia del 17 - 47%; las lesiones pueden ser peri o subungueales, son más frecuentes en las mujeres y usualmente se localizan en los dedos de los pies. También se encuentran fibromas gingivales en el 36% de los pacientes e hipoplasia de esmalte en niños y adultos con ET (1).

Jozwiak y Webb en dos estudios descriptivos sobre las manifestaciones cutáneas de ET en niños concluyen que las lesiones más frecuentes a edad temprana son las manchas hipomelanóticas y que la única lesión cuya aparición se asocia claramente con la edad es el angiofibroma facial. Los fibromas ungueales se observan principalmente a edades más tardías en ambos grupos (8-10).

En los pacientes con ET, también se debe descartar la presencia de pits dentales los cuales se originan por alteraciones en la diferenciación celular del diente causados por una interacción defectuosa entre odontoblastos y ameloblastos (1,11). En un estudio realizado por Mlynarczyk y cols. a 50 pacientes con ET se pudo documentar la existencia de pits dentales en el 100% de los pacientes mayores de 11 años (11).

Las alteraciones características del sistema nervioso central (SNC) son los tubers corticales en el 95% de los casos, así como los nódulos y astrocitomas de células gigantes subependimarios y alteraciones de la migración en el 93% de los casos (1-3).

El 78% de los pacientes presentan crisis convulsivas (CC), de estos el 74% la manifiestan en la infancia y el 4% en la etapa adulta, además se ha descrito que cerca de un 50% de los pacientes, cuya única manifestación son los espasmos infantiles, posteriormente desarrollan ET (9, 12-14).

También se han documentado desórdenes de aprendizaje, los cuales varían con la edad y se observan con mayor frecuencia en niños mayores de 5 años y el grado va de moderado a grave, encontrándose relacionado a la presencia de crisis convulsivas (9).

Se ha encontrado relación entre la gravedad de las manifestaciones neurológicas y la presencia y número de tubers corticales reportándose que los pacientes con más de 7 tubers tienen un Odds ratio para el coeficiente de desarrollo de 5.3 (2.3 - 11.9) y un Odds ratio para CC de 16.0 (5.1 - 46.5) (15). Un estudio similar sugiere que los pacientes con 5 o más nódulos subependimarios tienen con más frecuencia espasmos infantiles y peor pronóstico para el desarrollo cognitivo (16). Las alteraciones renales descritas en pacientes con ET son los angiomiolipomas en el 80%, los quistes renales en el 15-20% y se ha reportado en algunos cuantos casos carcinoma de células renales sin que se conozca su frecuencia exacta. Histológicamente los angiomiolipomas están

compuestos de una mezcla de vasos sanguíneos anormales, músculo liso y tejido adiposo. Por lo general, más del 80% de los tumores son de tamaño aproximado a los 40 mm y asintomáticos, aunque muchos angiomiolipomas se comportan como una lesión maligna con invasión extracapsular y nódulos linfáticos que se manifiestan por dolor y sangrado. En las mujeres se ha observado mayor propensión a su crecimiento probablemente influenciado por acción hormonal sobre los receptores esteroideos de las células de músculo liso y aunque en algunos casos se pueden detectar desde temprana infancia la edad promedio de detección en pacientes con ET es de 25-35 años (1,17-19).

Ewalt y cols. en 1998, realizaron un estudio prospectivo y longitudinal en 60 pacientes de 1-18 años con ET, donde se describe la incidencia y evolución clínica de las lesiones renales observando que 34% presentó angiomiolipomas y el 12.5% quistes simples; 10 pacientes (17%) tenían quistes múltiples, en 4 pacientes los quistes aparecieron con el tiempo y en 5 estos desaparecieron. Sólo un paciente presentó carcinoma renal de células claras. La media de edad en la que se encontró alteración en el USG renal en pacientes con ET anteriormente reportados sin alteraciones fue de 7.5 años (20).

Un 5% de los pacientes con ET presentan complicaciones renales las cuales representan la segunda causa de morbi-mortalidad en los individuos afectados, siendo la más frecuente la hemorragia retroperitoneal. También se ha reportado la presencia masiva de quistes en ambos riñones que condiciona falla renal (20-21). O'callaghan menciona que los quistes renales se pueden detectar antes de que aparezcan otras manifestaciones clínicas de ET (18).

Hasta un 50% de los pacientes presentan rabdomiomas cardiacos, los cuales se pueden detectar durante la etapa neonatal y pueden ser múltiples o únicos. El tejido tumoral consiste en células en donde se observan estriaciones cruzadas y son positivas a tinción ácida de Schiff (22). La presencia de estos tumores se considera de mal pronóstico, con una frecuencia de mortalidad de 53% durante la primera semana de vida y 78% al año de vida; se ha encontrado que 37-50% de las muertes de pacientes con rabdomiomas, están asociadas a ET. La gravedad de las complicaciones por rabdomiomas cardiacos depende de la localización del tumor, siendo los tumores obstructivos los más graves (23).

En un estudio longitudinal realizado por Jozwiak y cols. de 1984 a 1991 donde se estudiaron 47 niños (23 varones y 24 mujeres) con ET con una media de edad de 5.25 años, se observó que la

mayor frecuencia de rabdomiomas cardiacos se encuentra en menores de 2 años (91 %) y mayores de 9 años (58% de los casos analizados) (24).

Dado que los rabdomiomas son los tumores cardiacos más frecuentes en la infancia, se ha descrito que hasta el 51 % de estos son casos de ET (22); por otro lado se ha observado que el 23% de los pacientes presentan angiomiolipomas pulmonares, pólipos rectales microhamartomatosos y hamartomas hepáticos.

Los hamartomas hepáticos son lesiones benignas que se presentan en el 45% de los varones que presentan ET, usualmente son hallazgos incidentales al realizar USG abdominal o reportados en estudios post-mortem dado que los pacientes con esta alteración no presentan datos de disfunción hepática, siendo más frecuente el angiomiolipoma hepático (25).

En un estudio realizado con 51 niños con una media de 6-8 años, los hamartomas hepáticos fueron más frecuentes en niñas con una relación 5:1 (en la literatura mundial esta relación se reporta de 19:1, usualmente los hamartomas fueron múltiples (9 en promedio) con un tamaño entre 5 y 8 cm (24).

Las lesiones oftálmicas consisten principalmente en hamartomas en retina, aunque también se han reportado defectos de refracción, áreas punteadas de despigmentación retiniana y lesión multinodular (26).

Estudios en población mexicana

En 1983 Del Castillo y cols. (27) realizaron un estudio descriptivo a 24 pacientes en el Instituto Nacional de Pediatría - DIF, sin estratificar por edades, en donde se reportó que 12 casos fueron esporádicos, 9 familiares y 6 con historia familiar dudosa. En estos pacientes se utilizaron como criterios diagnósticos: lesiones dérmicas como placa fibrosa, angiofibromas y manchas lanceoladas, con o sin crisis convulsivas, retraso mental y calcificaciones intracraneales. En esta muestra se observó una frecuencia de manifestaciones dérmicas similar a la reportada en la literatura mundial, de tal manera que 95% presentaron manchas lanceoladas, 75% angiofibromas, 46% placa fibrosa, 29% fibromas ungueales. Los facomas retinianos, aunque sólo se documentaron en 6 de 13 pacientes (53%) también presentaron frecuencias similares a las ya reportadas. Las alteraciones neurológicas y cardiacas no pudieron ser estudiadas de manera adecuada dado que durante el tiempo de realización de este estudio no se contaba con el apoyo de

tomografía axial computarizada (TAC) ni ecocardiografía. Tampoco se contaba con estudios moleculares que permitieran el diagnóstico certero de la enfermedad.

Cervera y cols. (28) realizaron un estudio descriptivo, retrospectivo parcial, observacional y transversal durante los años 2000 al 2001 en el Instituto Nacional de Pediatría en donde se analizaron 35 pacientes (sin estratificarse por edades pero con una media etaria de 7 años) y/o sus familiares de primer grado mediante revisión clínica minuciosa y estudios de gabinete que incluían tomografía axial computada cerebral simple y contrastada, ecocardiograma así como ultrasonido renal, haciéndose el diagnóstico a través de los criterios establecidos por Gómez: reportándose, 25 casos de novo, un caso sugestivo de mosaico gonadal; así como un caso con diagnóstico probable en donde el padre sólo presentó fibromas gingivales.

En este estudio la mayoría de los pacientes con ET presentaron retraso psicomotor (RPM) (65.7%) y manifestaciones en SNC como CC (82.9%), alteraciones de conducta y aprendizaje. En el 54.3% de los pacientes se encontró EEG alterado, tubers y nódulos subependimarios. Las manifestaciones dérmicas más frecuentes fueron las manchas hipocrómicas (85.7%), los angiofibromas (63.3%) y placa de Shagreen (28.6%).

Otras manifestaciones reportadas fueron: angiomiolipomas (17.1 %), rabdomioma cardíaco (11.4%), hamartoma de retina (8.6%), hamartoma de nervio óptico (2.9%), glioma óptico asociado a astrocitoma óptico 1 (2.9%). Los datos clínicos dermatológicos y de imagen encontrados fueron similares a los reportados en la literatura mundial, a pesar de que en este estudio no se realizó estudio molecular para establecer relación fenotipo-genotipo se postuló que algunos casos podrían ser ET con expresión mínima.

Criterios diagnósticos

En 1908 Vogt establece la tríada de crisis convulsivas, retraso mental y angiofibromas como criterios principales para establecer el diagnóstico de Esclerosis Tuberosa. Posteriormente en una serie de pacientes con ET, estos tres criterios fueron encontrados solamente en 29% de los pacientes estudiados, mientras que en 6% no se documentó ninguna de estas tres manifestaciones (29).

Años después la introducción del ultrasonido, TAC, resonancia magnética nuclear (RMN) y ecocardiograma permitieron descubrir nuevos signos que obligaron a cambiar los criterios de diagnóstico para esta entidad (29).

En el reporte del comité nacional de criterios diagnósticos de ET de 1992 las características clínicas de la enfermedad se clasificaron de acuerdo a su importancia diagnóstica en primarias (patognomónicas), secundarias (frecuentemente asociadas a ET, pero no exclusivas de esta entidad) y terciarias que son hallazgos frecuentes en la población en general y que aportan una pequeña contribución para el diagnóstico de ET, éstas últimas no se incluyeron en estos criterios (anexo1) (30).

En 1992 Jozwiak evaluó la utilidad de los hallazgos clínicos y estudios de gabinete complementarios en 52 niños de un mes a 14 años de edad con diagnóstico de ET, basado en los criterios diagnósticos del comité de la asociación nacional de ET de 1992 (anexo 1). En este grupo de pacientes se reporta que, las manchas hipomelanóticas, calcificaciones periventriculares múltiples con una frecuencia del 98%, así como las crisis epilépticas en el 96% de pacientes, son los hallazgos más frecuentes durante el primer año de vida. La TAC fue considerada útil a cualquier edad, mientras que el ecocardiograma bidimensional se consideró de utilidad en pacientes de 2 años o menores. El electroencefalograma se encontró alterado en 90% de estos pacientes y se observó tendencia a un aumento de las alteraciones con la edad. En esta serie se examinó cuidadosamente a los padres, reportando que un 25% de los niños tenían un padre afectado con ET; sin embargo en este estudio no se evaluó la sensibilidad y especificidad de los criterios utilizados en este momento como instrumento de certeza diagnóstica (30).

Roach y Gómez en 1998 publicaron otros criterios diagnósticos para ET, basados en la frecuencia de las manifestaciones. Las características clínicas de la enfermedad continuaron clasificándose de acuerdo a su importancia diagnóstica y frecuencia en primarias y secundarias, eliminando de esta clasificación las manifestaciones consideradas como terciarias (anexo 1.1) (31).

En julio de 1998, dada la complejidad de los criterios establecidos hasta ese momento a través de un consenso conformado por un panel de expertos se establece que el diagnóstico de ET se integra con base en criterios mayores (signos que se consideran tienen un alto grado de especificidad en ET) y menores (hallazgos menos específicos o de menor categoría), sustentados

en la información que se tenía acerca de la incidencia y curso clínico de las manifestaciones en esta entidad (tabla A) (32).

Tabla A. Criterios diagnósticos vigentes para ET.

Criterios Mayores

- Angiofibromas faciales o en placa en región de la frente
- Fibroma periungueal o ungueal no traumático
- Más de tres máculas hipomelanóticas
- Placa de Shagreen
- Hamartomas múltiples nodulares en retina.
- Tubers corticales
- Nódulos subependimarios
- Astrocitoma de células gigantes subependimario
- Rabdomioma cardíaco único o múltiple
- Linfangiomatosis
- Angiomiolipoma renal

Criterios Menores

- Múltiples pits distribuidos al azar en el esmalte de los dientes
- Pólipos rectales hamartomatosos
- Quistes óseos
- Alteración de la migración de la sustancia blanca cerebral
- Fibromas gingivales
- Hamartoma no renal
- Acromia en parche de retina
- Lesiones en confeti en piel
- Quistes renales múltiples

El diagnóstico definitivo se establece con la presencia de 2 criterios mayores o uno mayor y dos menores, el diagnóstico probable con un criterio mayor y uno menor y el posible con cualquier criterio mayor o dos o más menores (33).

En este consenso queda de manifiesto que no existen hallazgos patognomónicos en ET y se hace mención que bastaría el caracterizar la alteración en el gen a través del estudio molecular para hacer el diagnóstico de certeza, sin embargo el estudio no es accesible a nivel mundial por lo que el diagnóstico a través de la combinación de manifestaciones clínicas continua siendo la herramienta más utilizada en esta entidad. (32)

El consenso de 1998 representó un gran avance para el diagnóstico de ET y aunque existen muchos signos clínicos altamente específicos de ET, algunos de estos hallazgos aparecen hasta la infancia tardía y adultez por lo que se considera importante tomar en cuenta la edad de los pacientes para utilizar estos criterios, razón por la que Jozwiak en el año 2000 estratifica a 106 niños en grupos de 0 a 2 años, 2 a 5 años, 5 a 9 años, 9 a 14 años y 14 a 18 años. En este estudio se observó que para el grupo de 0 a 2 años de edad las manchas hipomelanóticas fueron el hallazgo más constante (89.6%) que precedía la aparición de otras manifestaciones de ET como epilepsia y angiofibroma facial. Con frecuencia similar se reportaron los espasmos infantiles y nódulos subependimarios. Para el grupo de 2 a 5 años, los hallazgos más frecuentes fueron: nódulos subependimarios (97.3%) casi tan frecuente como las manchas hipomelanóticas (95.3%) y la epilepsia (91.5%). Los angiofibromas faciales se observaron en un 63.2%, angiomiolipomas en un 41.7%, rabiomiomas en 21.4%, placa de Shagreen en 20.8%, hamartoma de retina en 17.1% y placa frontal en 9.3%. En el grupo de 5 a 9 años las frecuencias de manchas hipomelanóticas, epilepsia y nódulos subependimarios son similares al anterior, sin embargo se observa un aumento de la incidencia de angiofibromas faciales (73.6%) y angiomiolipomas renales (73.6%) detectados por USG; también se detectaron angiomiolipomas hepáticos en 11.1% de los pacientes. Todos los pacientes de 9 a 14 años de edad presentaron nódulos subependimarios, 77.4% tuvieron angiofibroma facial, 64% angiomiolipomas, 23.5% hamartoma hepático y 41.2% presentaron rabiomioma cardíaco, 11.3% presentó fibroma ungueal y la incidencia de hamartoma de retina fue superior al grupo etario anterior. El grupo de 14 a 18 años presentó la más alta incidencia de manifestaciones de ET (78%). En este estudio se concluye que los clínicos deben estar alerta de las diferentes frecuencias de las manifestaciones clínicas de acuerdo al grupo etario de los pacientes al utilizar los criterios diagnósticos de ET (29), así como

de la utilidad del estudio molecular de los genes *TSC1* y *TSC2* para el diagnóstico de certeza de los casos probables y posibles.

Casos familiares y esporádicos.

Aunque se considera que 70 a 86% de los casos con ET son por mutaciones de novo, es probable que dada la expresividad tan variable del padecimiento exista un subdiagnóstico en padres con ET. (33)

Etiología.

Se han identificado al menos 2 genes responsables de la ET: el gen *TSC1* que se localiza en el cromosoma 9q34 y el gen *TSC2* que se encuentra en 16p13, se ha propuesto que existe un tercer locus en 11q13 cercano al gen que codifica para el receptor de dopamina D2. De los casos familiares con ET se ha observado que el 50% tienen ligamiento al cromosoma 9 y el 50% al cromosoma 16 (1,2).

El gen *TSC1* es un gen supresor de tumor que consta de 23 exones y codifica para una proteína de 1,164 aminoácidos (130 kD) llamada hamartina la cual es hidrofílica, consta de un solo dominio transmembranal de 127-144 aminoácidos y una región de 266 aminoácidos que previene el súper enrollamiento (1,19).

En el 15 a 20% de los casos esporádicos con ET se han identificado diversas mutaciones en *TSC1*: mutaciones de sentido erróneo, microdeleciones, inserciones y cambios en los sitios de splicing; la mayoría de las mutaciones ocurren en los exones 15-21, el exón 15 representa el 16% de la región codificante, lo que explica la alta frecuencia de mutaciones en el mismo (1, 19, 34,35) (OMIM ENTRY 191092. 2002).

El gen *TSC2* consta aproximadamente de 44 Kb (31), está compuesto de 42 exones y tiene actividad de GTPasa para rap1 y rap5. *TSC2* codifica para una proteína formada por 1,807 aminoácidos llamada tuberina; los exones 34 y 38 codifican para una región con homología a proteínas activadoras de GTPasas (GAPs), que son reguladores negativos de la súper familia *ras* e importantes para los procesos de diferenciación celular, modulación de citoesqueleto y transporte de vesículas, por lo que se propone que también *TSC2* es un gen supresor. El transcrito

de este gen se expresa ampliamente tanto en el desarrollo embrionario como en el tejido adulto del humano (1, 2, 21, 35, 36).

Otro dominio de la tuberina incluye un "zipper" de leucina consenso, importante mediador de interacciones proteína-proteína, incluyendo la dimerización.

Muchos tejidos que clínicamente no presentan manifestaciones de ET como la médula espinal y los testículos, expresan altos niveles de tuberina y también se ha observado una alta expresión de la misma en el bulbo olfatorio, células precursoras de núcleo cerebral, células de Purkinje cerebelares, islotes de Langerhans, glándulas salivales y endotelio vascular de pequeños vasos, sin embargo no se conocen la existencia de isoformas diferentes que muestren expresión diferencial de acuerdo al desarrollo de tejidos específicos.

En pacientes con ET, los tipos de mutaciones en *TSC2* son similares a las reportadas en *TSC1*, sin embargo para el gen *TSC1* no se han reportado deleciones grandes y las mutaciones de sentido erróneo son poco frecuentes, lo cual si se observa en *TSC2* (36).

Inmediatamente y centromérico a *TSC2* está el gen *PDK1* en orientación 3' a 5', la deleción de ambos genes se asocian con enfermedad poliquística renal de aparición temprana y que progresa más rápidamente a falla renal (21, 35).

Se ha propuesto que la hamartina y la tuberina funcionan en la misma vía formando complejos citosólicos, aunque una pequeña proporción de ambas parece asociarse a la membrana plasmática. Diversas investigaciones apoyan la función de éstas como supresoras de tumores; sin embargo aún no está claro como *TSC2* regula el ciclo celular (35, 36) (OMYM ENTRY 191092. 2002).

Análisis de mutaciones en TSC1 y TSC2.

En la tabla 3 se resumen las mutaciones reportadas para los dos genes de ET (21).

Tabla 3. Mutaciones caracterizadas en ET

Mutación	TSC1 (%)	TSC2 (%)
Deleciones grandes	1%	1-7%
Inserciones y deleciones pequeñas	45-59%	20-32%
Sin sentido	33-45%	18-24%
Del sitio de Splicing	7-9%	12-15%
Sentido erróneo	0	20-27%

Así mismo en *TSC1* se han identificado polimorfismos, aproximadamente el 30% ocurren en intrones; 70% en exones, de los cuales 39% son conservativos y 30% causan cambios no sinónimos de un aminoácido.

En *TSC2* se han reportado polimorfismos diferentes que consisten en una delección exónica de 3 pb, 2 delecciones intrónicas, 23.3% en cambios sin sentido, 32.3% localizados en regiones intrónicas y 40.3% en cambios puntuales conservativos (36).

Técnicas de biología molecular para el análisis de mutaciones.

Se han utilizado diferentes metodologías para la caracterización de mutaciones en los genes *TSC1* y *TSC2*. Una de éstas es el SSCP (*Single Strand Conformational Polymorfism*), técnica por la que se pueden detectar 70-80% de las mutaciones en fragmentos de 200-400 pb y 90% de las alteraciones en fragmentos menores de 200pb (34).

Correlación genotipo-fenotipo.

Algunos autores han encontrado que pacientes con mutaciones en *TSC2* presentan fenotipos más graves de la enfermedad en comparación con los pacientes con mutaciones en *TSC1*, sin embargo esto aún no está demostrado (37).

Jones y cols. (35) observaron que la discapacidad intelectual fue significativamente más común en los casos esporádicos que tenían mutaciones en *TSC2* (67%) en comparación a los que presentaban mutaciones en *TSC1* (31%) ($p = .0145$) por prueba exacta de Fisher (Odds ratio de 4.5). En el mismo sentido en un estudio realizado en Japón (38), se observó que en los pacientes con mutaciones en *TSC2* presentaron epilepsia grave como síndrome de West y mioclonias intratables, en comparación a los pacientes que presentaban mutaciones en *TSC1*, en quienes no se observó epilepsia y el coeficiente intelectual se encontraba normal; cabe aclarar que estas diferencias no han sido documentadas por otros autores.

Interesantemente Sampson y cols. (1) y por otro lado, Jones y cols. (35) observaron que en la mayoría de los casos con enfermedad poliúística renal de aparición temprana, presentan

deleciones de genes contiguos: *TSC2* y *PDK1*, mientras que el 10% de los casos tienen otras mutaciones en este locus.

Expresividad variable y mosaicismo.

Como se ha mencionado la ET es una entidad con expresividad variable, donde puede existir la presencia de mosaicismo gonadal y también mosaico somático, los cuales contribuyen a la variabilidad de las manifestaciones clínicas, haciendo más complejo el diagnóstico.

Northup en 1993 publicó tres familias con expresividad variable, en la primera el caso índice tenía diagnóstico definitivo de ET de acuerdo a los criterios de Gómez, el padre sólo presentó quistes renales múltiples, la hermana mayor sólo angiofibroma ungueal y otra hermana únicamente presentó quistes renales y nódulos periventriculares, los tres no presentaron otras manifestaciones características de ET. En la segunda familia el padre del caso índice con ET sólo presentó un quiste renal único y en la tercera familia se reporta el caso de unos gemelos monocigóticos, en donde se comprobó cigocidad del 99.9% a través de marcadores polimórficos, en donde sólo uno de estos presentó manifestaciones de ET; sin embargo, en el tiempo de realización de esa publicación no se contaba con estudio molecular (39).

Otra evidencia que ejemplifica la expresividad variable en ET, se ilustra en 6 pares de gemelos monocigóticos en donde se observó que las manifestaciones tienden a ser discordantes entre ellos y en ocasiones más grave en uno que otro (39).

Langkau y cols. (40) en el año 2002 dentro de una cohorte de 68 individuos estudiados con ET, encontraron un caso con sólo 3 marchas lanceoladas en donde se caracterizó la mutación 2105delAAAG en *TSC1*. La paciente tenía el antecedente de un hermano con diagnóstico confirmado de ET, sugiriendo que la expresividad variable influye en el subdiagnóstico de los casos de *TSC1*.

Como ejemplos de estudios en donde se ha sospechado la presencia de mosaicos germinales están los realizados por Jones y cols. (35), quienes identifican 2 hermanos afectados con padres clínicamente sanos; en ambos hermanos se caracterizó la mutación R905W; sin embargo ésta no se documentó en las células sanguíneas de sus padres, por lo que se sugirió la presencia de mosaico germinal. De igual manera Slegtenhorst y cols. (41), reportan 4 familias con mosaico somático y una con mosaicismo germinal en donde existen 3 hijos afectados con padres

clínicamente sanos y en quienes no se encontraron mutaciones para ambos genes en células sanguíneas.

Para descartar expresión mínima de la enfermedad e incluso un fenotipo muy leve en el que el mosaicismo somático pudiera contribuir a este o bien, la detección de casos de mosaicismo gonadal, es importante la realización de un árbol genealógico completo y de un estudio clínico y de gabinete a los familiares de primer grado de pacientes que aparentemente son casos esporádicos.

Ali-Gali y cols. (1989) y Fryer y cols. (1990) observaron que dada la variabilidad de expresión del gen de ET el asesoramiento a las familias muchas veces es difícil, por lo que la realización de TAC cerebral simple y contrastada en los padres de pacientes puede ser útil para detectar la presencia de tubers, independientemente de que cuenten con una evaluación clínica completa en la que no se encuentren datos que nos hagan sospechar el diagnóstico. Otros autores han sugerido la realización de resonancia magnética (IRM), además de la TAC simple y contrastada; USG renal y hepático así como ecocardiograma en los progenitores de los pacientes con ET.

Se ha visto que las radiografías de huesos largos, una exploración oftalmológica minuciosa y la búsqueda de alteraciones en el esmalte de los dientes no han sido de gran utilidad en la detección de padres con expresión mínima de la enfermedad, siendo mas útil la realización de los estudios antes mencionados así como estudio molecular; ayudando a establecer con mayor certeza los casos esporádicos y familiares (3, 42).

Justificación

La ET es la segunda facomatosis hereditaria más frecuente. En México no se conoce la frecuencia real de ésta entidad. Se piensa que existe un subdiagnóstico dada la expresividad variable de la enfermedad ya que el diagnóstico se basa en criterios clínicos apoyados únicamente con estudios de gabinete por lo que en ciertos casos es difícil poder clasificarlos en diagnóstico definitivo, probable o posible ante la presencia de una sola manifestación y la falta de estudios moleculares que confirmen la sospecha diagnóstica, lo que repercute en no poder brindar a las familias afectadas un asesoramiento genético de certeza. Actualmente con el diagnóstico molecular es posible caracterizar y conocer las mutaciones en los genes responsables de esta

enfermedad (*TSC1* y *TSC2*). Esta es una herramienta capaz de realizar el diagnóstico certero y temprano, incluso en casos en donde la sintomatología no es concluyente.

Por otra parte tampoco existen a nivel mundial estudios que evalúen la utilidad de los criterios establecidos por la conferencia consenso de 1998 y las implicaciones que sobre estos tienen los estudios de biología molecular para establecer un diagnóstico más acertado.

Actualmente en el Departamento de Genética Humana del Instituto Nacional de Pediatría se cuenta con las herramientas y la infraestructura necesaria para realizar el diagnóstico molecular de esta entidad.

La realización del presente estudio pretende contribuir al conocimiento de la utilidad de los estudios de biología molecular como apoyo de los criterios diagnósticos de ET en la reclasificación de los casos probables y posibles, ofrecer un diagnóstico de certeza que determinará un mejor asesoramiento genético, detección temprana de pacientes con ET y definir con certeza si son casos únicos o familiares mediante estudio molecular en padres. Asimismo permitirá delinear características fenotípicas asociadas al genotipo específico.

Objetivo General.

Conocer la utilidad del estudio molecular de los genes *TSC1* y *TSC2* para el diagnóstico de certeza de Esclerosis Tuberosa en pacientes con diagnóstico clínico de ET que acuden al Instituto Nacional de Pediatría.

Objetivos específicos.

1. Clasificar a los pacientes con manifestaciones de Esclerosis Tuberosa en diagnóstico definitivo, probable y posible de acuerdo a los criterios de 1998.
2. Caracterizar las mutaciones y polimorfismos de 15 exones del gen *TSC2* y su frecuencia en pacientes con diagnóstico clínico definitivo, probable o posible de ET.
3. Caracterizar las mutaciones en el gen *TSC2* y su frecuencia en los padres de casos índices con mutación identificada.

4. Contribuir para el establecimiento de la utilidad diagnóstica del estudio molecular en pacientes con ET en comparación con los criterios diagnósticos establecidos por un panel de expertos en la conferencia consenso de 1998.

Hipótesis

1. En los casos considerados por clínica como definitivos se identifican mutaciones en *TSC2* con una frecuencia del 80% a través de la metodología de SSCP.
2. Existen casos considerados por clínica como probables o posibles con mutaciones en *TSC2*.
3. Existen familias con expresión mínima en alguno de los padres en donde se caractericen mutaciones en *TSC2*.
4. La sensibilidad, especificidad y exactitud de los criterios diagnósticos de la conferencia consenso de 1998 para el diagnóstico de los casos probables y posibles se incrementa al utilizar el estudio molecular.

Tipo de estudio.

Observacional, ambispectivo, transversal, comparativo, de evaluación de prueba diagnóstica traslacional orientado por paciente.

Población objetivo

Pacientes con Esclerosis Tuberosa que acuden al INP.

Población elegible

Casos con ET definitivos, probables y posibles así como sus padres, diagnosticados entre los años de 2001 y 2006 en el Instituto Nacional de Pediatría.

MATERIAL Y MÉTODOS

Criterios de inclusión

Paciente con diagnóstico de ET, definitivo probable y posible con muestra de DNA, ambos géneros, de 0-18 años, con expediente activo en el INP y sus padres.

Criterios de exclusión

Padres no biológicos de pacientes con ET.

Definición de las variables

Se analizarán las siguientes variables:

- | • Variable | Tipo |
|--|--|
| • Sexo | Cualitativa, categórica nominal dicotómica |
| • Edad | Cuantitativa numérica discreta |
| • Las manifestaciones clínicas por aparatos y sistemas enunciadas a continuación están definidas en los antecedentes, se analizarán como variables cualitativa, categórica nominal dicotómicas 1) si = presente, 0) no =ausente: | |

Sistema nervioso:

- Crisis convulsivas
- Retraso mental
- Trastornos de conducta

Identificadas por Tomografía Axial Computarizada de cráneo:

- Tubers corticales

- Astrocitoma
- Alteraciones de sustancia blanca
- Nódulos subependimarios

Oftalmológico:

- Hamartoma de retina
- Astrocitoma

Piel:

- Angiofibromas
- Manchas hipomelanóticas
- Placa de Shagreen
- Fibromas ungueales

Cavidad Oral

- Pits dentarios
- Fibromas gingivales
- Alteraciones de esmalte

Gastrointestinal

- Hamartoma hepático

Renal

- Angiomiolipomas
- Quistes

Cardiaco

- Rabdomioma

La presencia o ausencia de mutaciones en uno de los 15 exones analizados del gen *TSC2* se analizará como variables dicotómicas.

Descripción general del estudio

Se capturaron a todos los pacientes con ET a través de los expedientes en archivo clínico y todos los pacientes que se diagnosticaron en la consulta externa de los servicios participantes del INP. Para todos los casos y sus padres, se realizó exploración clínica, USG renal, TAC de cráneo, valoraciones por los servicios de oftalmología, estomatología, neurología y dermatología, así como ecocardiograma, éste último sólo a los casos índice. Se realizó la clasificación diagnóstica en casos definitivos, probables o posibles de acuerdo a los criterios internacionales establecidos en la conferencia consenso de 1998.

Se analizaron los árboles genealógicos de todos los casos índices en busca de datos que sugieran casos esporádicos vs. familiares o mosaicismo gonadal (anexo 3).

Se tomó una muestra de sangre periférica de 5 ml a todos los casos índice con diagnóstico definitivo, probable o posible de ET y a sus familiares de primer grado, para la extracción de DNA mediante la técnica de extracción de DNA a partir de linfocitos obtenidos de sangre periférica, utilizando la técnica de precipitación salina y almacenándose en tubos Ependorff a 4 grados centígrados (43).

Se buscaron mutaciones en el gen *TSC2* en los casos índice por la técnica de SSCP (*Single Strand Conformational Polymorfism* o polimorfismo conformacional de cadena sencilla) utilizando las siguientes técnicas (43, 44): La amplificación por PCR de secuencias exón - específicas de 15 exones del gen *TSC2* se realizó con oligonucleótidos que funcionan como cebadores mediante ciclos repetidos de desnaturalización, alineación y extensión, a través de un termociclador (Perkin Elmer; Gene Amp 9600) siguiendo un programa de 30 ciclos, donde las temperaturas dependen de la secuencia de los oligonucleótidos empleados. La secuencia de los primers se obtuvo de la base de datos www.cardiffroterdamdatabase.com (anexo 2). La mezcla para la reacción se compone de 1 µl de primers, 0.2 µl de Taq polimerasa, 1.5 µl de buffer, 1.5 µl de MgCl₂, 1 µl de NTP's y 1 µl de DNA obtenido del paciente (43). A los exones del gen *TSC2* previamente amplificados por PCR se les realizó SSCP, para lo que se agregaron 5 µl del producto de la reacción en 5µl de una solución con Urea y se desnaturalizaron por 8 min. a 94°C. Los productos se corren por electroforesis durante 17 horas a 300 voltios en geles verticales no desnaturalizantes

preparados con 20 ml de MDE, 4ml de TBE 10X y 1800 UI de persulfato de amonio, más 40 UI de TEMED como catalizadores; finalmente los geles se analizan con tinción de plata (44).

Las muestras que presentaron cambios de migración electroforética o un patrón anormal de migración a través del gel por SSCP, fueron secuenciadas a partir de los productos de PCR con la finalidad de identificar la mutación o polimorfismo presente.

La secuenciación se realizó directamente en un secuenciador automático a partir de DNA de una sola cadena obtenido por PCR asimétrico (45). Se analizó el DNA de los padres de los casos índice con mutación identificada en alguno de los 15 exones del gen *TSC2*, en busca de la misma mutación.

Con los resultados del análisis molecular, se reclasificaron como definitivos a los pacientes probables y posibles en los que se caracterizó la mutación, así como a los casos esporádicos en familiares, en los casos donde se encontró la mutación en alguno de los padres.

Se brindó asesoramiento genético a los familiares de acuerdo a los resultados.

Los datos se incluyeron en una base expresamente elaborada para este fin en el programa SPSS versión 10.0 para su análisis al concluir el estudio molecular de todos los exones de ambos genes.

Tamaño de la muestra.

Se incluyeron 53 casos diagnosticados clínicamente hasta el momento como definitivos, probables o posibles y sus padres.

Análisis estadístico.

El análisis estadístico se realizará al concluir el análisis de todos los exones de ambos genes, utilizando una base de datos creada en el software SPSS versión 10.0. Por medio de estadística paramétrica para las variables cuantitativas si existe distribución normal o Gaussiana, los resultados se presentarán por medio de promedio y desviación estándar. Para los datos cuantitativos que no presenten distribución Gaussiana se utilizarán medidas de tendencia central: media, mediana y moda.

Para la comparación entre los datos clínicos cualitativos de los subgrupos con respecto al tipo de diagnóstico (casos definitivos, probables y posibles de ET) se utilizarán tablas de Xi cuadrada para un nivel de confianza de 0.05.

Consideraciones éticas.

Los estudios de gabinete se realizaron de acuerdo al abordaje requerido para esta enfermedad, se solicitó el consentimiento informado de los padres de pacientes que cumplieron con los criterios de inclusión; para obtener 5 ml de sangre venosa para la extracción de DNA y posterior análisis, situación que representó un riesgo mínimo para el paciente.

La información de identidad y personal es manejada en forma confidencial siguiendo la normas establecidas por la declaración de Helsinki, Buenas Prácticas Médicas y ELSI (*Ethic Legal and Social Issues*). Se brindó asesoramiento genético de acuerdo a resultados en todos los casos con estudio molecular positivo para alguna mutación.

Resultados

Previa aceptación de los comités de ética e investigación del Instituto Nacional de Pediatría, se estudiaron 53 casos índice y familiares en primer grado que aceptaron por consentimiento informado ser parte del estudio.

Las características generales de los 53 pacientes fueron determinadas en consulta por clínica y gabinete de acuerdo con los criterios diagnósticos actuales de la conferencia consenso sobre ET de 1998. De los 53 pacientes, veinticinco son femeninos y 28 masculinos que representan el 47.17% y 52.83% respectivamente, con una edad promedio de 8.11 años.

La revisión clínica e interrogatorio incluía la búsqueda de datos compatibles con crisis convulsivas, detención del desarrollo y/o alteraciones de conducta. La exploración física determinó la presencia o ausencia de manifestaciones en piel y anexos que se muestran en la Tabla 1. Todos los pacientes fueron revisados por el servicio de estomatología para determinar la presencia de fibromas gingivales y/o pits dentales.

Tabla 1. Manifestaciones en piel y anexos de casos índice

Manifestación	Casos índice afectados	Porcentaje (n=53)
Manchas hipocrómicas	48	90.5%
Angiofibromas	40	75.4%
Placa de Shagreen	19	35.8%
Fibromas ungueales	5	9.43%
Fibromas gingivales	5	9.43%
Pits dentales	8	15.09%

Todos los pacientes fueron enviados a valoración oftalmológica, 48 de ellos acudieron a la valoración obteniendo los resultados que se muestran en la Tabla 2.

Tabla 2. Manifestaciones Oftalmológicas en casos índice

Manifestación	Casos índice afectados	Porcentaje (n = 48)
Hamartomas múltiples	4	8.3%
Manchas acrómicas en retina	4	8.3%
Glioma óptico asociado a astrocitoma del nervio óptico	0	0
Total de casos con manifestación ocular	8	16.6%
Normales	40	83.3%

La presencia de hamartomas y manchas acrómicas en retina fueron de presentación independiente, haciendo un total de 8 pacientes afectados con manifestaciones oftalmológicas (16.6%).

Los estudios de gabinete (Tabla 3) se realizaron con el objetivo de detectar hamartomas en diferentes órganos: tubers corticales, nódulos subependimarios y astrocitomas subependimarios de células gigantes en sistema nervioso central (Tabla 4), angiomiolipomas renales y/o rabiomiomas intracardiacos.

Tabla 3. Estudios de gabinete realizados en los casos índice.

Número de Casos	Tomografía Axial Computarizada /IRM	Ultrasonido Renal	Eco cardiograma
53	53 (53%)	53 (100%)	49 (92.45%)

Manifestaciones en Sistema Nervioso Central

Tabla 4. Alteraciones en Sistema Nervioso Central

Manifestación en SNC	Casos índice n=53	Porcentaje de afectados (%)
Tubers Corticales	27	51
Nódulos subependimarios	47	88.6
Astrocitoma de células gigantes	0	0
Alteración en sustancia blanca (RMN n=17)	5	29.41
Neuroimagen normal	3	5.6

Cuarenta y tres pacientes presentaban crisis convulsivas (81.13%), treinta y cinco con algún grado de detención del desarrollo psicomotor (66%) y veintinueve (54.7%) presentaron alteraciones de conducta.

Manifestaciones renales

Se realizó ultrasonido renal al 100% de los probandos, encontrando que 14 pacientes (26.41%) presentaban angiomiolipomas. La edad de los pacientes al momento del diagnóstico de los angiomiolipomas, osciló entre los 5 y 20 años de edad con una media de 10.5 años. De los 14 pacientes con angiomiolipomas dos presentaron además, poliquistosis renal. Dos probandos la presentaron sin angiomiolipomas, haciendo un total de 4 pacientes con poliquistosis renal (7.69%).

Manifestaciones Cardiovasculares

Se realizó ecocardiograma a 49 de los 53 casos índice, 20 pacientes presentaron rabiomioma intracardiaco (40%). La edad promedio al momento del diagnóstico fue 5.9 años. No se reportaron cardiopatías congénitas agregadas.

Posterior a las revisiones clínica y de gabinete, 52 pacientes contaron con criterios para el diagnóstico definitivo de ET y sólo un paciente contaba con diagnóstico posible por presencia de un criterio mayor y uno menor. 96.2% de los pacientes incluidos en este estudio presentaron más de dos criterios mayores al momento del diagnóstico. Asimismo veinticinco de los 53 probandos (47.16%) presentaron además, criterios diagnósticos menores. La edad promedio al momento del diagnóstico fue 8.11 años.

Se revisaron clínica y radiológicamente a los familiares en primer grado de los casos índice (Tabla 5).

Tabla 5. Familiares estudiados por clínica y gabinete

Parentesco	Número de Casos	Valoración clínica completa	Tomografía Axial Computarizada /IRM	Ultrasonido Renal	Ecocardiograma
Mamá	53	45 (84.9%)	39 (73.58%)	42 (79.24%)	15 (28.30%)
Hermanos	33	33 (100%)	4 (12.12%)	4 (12.12%)	3 (9.09%)
Papá	53	33 (62.26%)	31 (58.49%)	29 (54.71%)	10 (18.86%)

Se obtuvo un total de 10 casos familiares por la presencia de más de un individuo con diagnóstico definitivo de ET, lo que representa un 18.8% del total de familias estudiadas. Cinco casos se asignaron como probables casos familiares por la presencia de otro individuo con criterios para diagnóstico posible, representando el 11.6% de los casos. Treinta y ocho casos (71.6%) se clasificaron como *de novo* por ausencia de criterios diagnósticos clínicos y de gabinete para la enfermedad en ambos padres y hermanos.

Uno de los casos familiares se consideró originado por mosaicismo gonadal, ya que hay 2 hijos con diagnóstico definitivo y posible de ET respectivamente y ambos padres no cuentan con criterios clínicos o de gabinete para diagnóstico de ET.

Manifestaciones de familiares en primer grado

Se revisaron 45 madres (84.9%), con una edad promedio de 32.7 años. Seis con diagnóstico definitivo de ET, una con diagnóstico posible y 38 sin criterios clínicos o por gabinete para el diagnóstico de ET. De las seis que cuentan con diagnóstico de ET, cinco sabían previamente el diagnóstico y sólo en una de ellas se realizó el diagnóstico después de la revisión clínica y de gabinete, al encontrar lesiones compatibles con angiofibromas y por ultrasonido renal, imágenes que corresponden a angiomiolipomas, reuniendo 2 criterios mayores para el diagnóstico

definitivo de ET. La madre con diagnóstico posible se determinó por la presencia de un tuber subependimario, el cual se considera 1 criterio mayor.

Se estudiaron 33 padres (62.2%) con una edad promedio de 34.6 años. Tres con diagnóstico definitivo, 2 con diagnóstico probable (uno de ellos con angiomiolipomas y el segundo presenta un tuber y manchas en confetti), 1 con diagnóstico posible por la presencia de 2 criterios menores (pits dentales y fibromas gingivales) y 27 sin criterios clínicos o por gabinete para el diagnóstico de ET. De los 3 afectados con diagnóstico definitivo, sólo uno conocía previamente el diagnóstico por la presencia de angiofibromas faciales, manchas hipocrómicas, tubers, nódulos subependimarios y crisis convulsivas. Uno de los padres en los que se realizó el diagnóstico definitivo posterior a la revisión clínica y de gabinete completas está en seguimiento médico por crisis convulsivas. A la exploración física se le encontraron manchas hipocrómicas en patrón de confetti y la TAC cerebral mostró la presencia de nódulos subependimarios y tubers corticales, con lo que se logró reunir 2 criterios mayores y 1 menor haciendo el diagnóstico definitivo de ET. El tercer padre afectado reunió dos criterios mayores sólo posterior a la realización de los estudios de gabinete ya que la TAC reveló la presencia de tubers corticales y por ultrasonido renal se demostró la presencia de angiomiolipomas renales. A la exploración física dirigida no se observaron manifestaciones asociadas a ET.

Cuatro de los familiares en primer grado con diagnóstico definitivo presentaron angiomiolipomas (40%) destacando que 3 de los 4 corresponden al sexo femenino (madres) con una media de edad de 30 años. No se encontró poliquistosis en familiares afectados con ET que fueron estudiados por ultrasonido renal.

Se identificó a una mamá y un papá, no relacionados entre sí, que presentan pits dentales múltiples (criterio menor de ET), como manifestación única. Ésta característica puede presentarse de manera normal en personas adultas sin ET.

Treinta y tres hermanos fueron revisados, 29 clínicamente sanos, 3 con diagnóstico definitivo de ET y uno con diagnóstico posible. Sólo la hermana afectada con ET de un caso índice, presentó rabdomioma.

Tabla 9. Manifestaciones clínicas y de gabinete de las 6 madres con diagnóstico definitivo de ET divididos en criterios mayores y menores.

Manifestación	Paciente 1	Paciente 2	Paciente 3	Paciente 4	Paciente 5*	Paciente 6
Criterios Mayores						
Angiofibromas	+	+	+	+	+	+
Placa frontal	-	-	-	-	-	-
Fibromas periungueales	+	+	-	+	-	+
Tres o más manchas acrónicas	+	+	+	+	-	-
Placa de Shagreen	-	+	-	+	-	+
Hamartomas de retina	-	-	-	-	-	-
Tuber cortical	+	+	+	-	-	-
Nódulos subependimarios	-	+	+	-	-	-
Astrocitoma	-	-	-	-	-	-
Rabdomioma	SE	SE	SE	SE	SE	SE
Angiomiolipoma	+	-	+	+	+	-
Criterios Menores						
Pits dentales múltiples	-	-	-	+	-	-
Alteración de migración neuronal	-	-	-	-	-	-
Fibromas gingivales	-	-	-	-	-	-
Manchas acrómicas en retina	-	-	-	-	-	-
Manchas en Confetti	-	-	-	-	-	-
Poliquistosis renal	-	-	-	-	-	-

* Nuevo Diagnóstico: previamente considerada sana. Presente (+), Ausente (-), No se realizó estudio (SE)

Tabla 10. Manifestaciones clínicas y de gabinete en los padres con diagnóstico definitivo de ET divididos en criterios mayores y menores

Manifestación	1	2	3
Criterios Mayores			
Angiofibromas	-	-	+
Placa frontal	-	-	-
Fibromas periungueales	-	-	-
Tres o más manchas acrónicas	-	-	+
Placa de Shagreen	-	-	-
Hamartomas de retina	-	-	-
Tuber cortical	+	+	+
Nódulos subependimarios	-	+	+
Astrocitoma	-	-	-
Rabdomioma	-	SE	SE
Angiomiolipoma	+	-	-
Criterios Menores			
Pits dentales múltiples	-	-	-
Alteración de migración neuronal	-	-	-
Fibromas gingivales	-	-	-
Manchas acrónicas en retina	-	-	-
Manchas en Confetti	-	+	-
Poliquistosis renal	-	-	-

Presente (+), Ausente (-), No se realizó estudio (SE)

Análisis Molecular de 15 exones del gen TSC2

Previa extracción de ADN mediante precipitación salina, el análisis molecular se inició con la amplificación por PCR (*Polymerase Chain Reaction*) de cada uno de los 15 exones, bajo las condiciones y oligonucleótidos específicos para cada exón descritos en la literatura (ANEXO). Los productos de PCR fueron sometidos a escrutinio de mutaciones a través de la técnica SSCP (*Single Strand Conformational Polymorfism*). Los productos de PCR que mostraron diferencias en la migración de sus bandas en el gel de poliacrilamida de la técnica de SSCP, fueron purificados y sometidos a secuenciación bidireccional para caracterización de mutaciones o polimorfismos. Se estableció la diferencia entre polimorfismos y mutaciones patológicas consultando la base de datos actualizada en www.chromium.liacs.nl/lovd/.

Se caracterizó la mutación responsable en 6 casos índice (Tabla 11). Dos de las mutaciones encontradas se conocen como mutaciones sin sentido que producen codones de terminación prematura (casos 5 y 6), en otros dos de los casos (1 y 2) se caracterizaron mutaciones que

producen cambios en el marco de lectura, en estos casos, las mutaciones dan como resultado una proteína trunca o incompleta. Las mutaciones de los casos 3 y 4 son mutaciones puntuales de sentido erróneo que producen durante la traducción un cambio de aminoácido, efecto conocido como cambio no sinónimo que afecta la conformación y función de la proteína. Dos de las mutaciones encontradas (Casos 1 y 2) no están reportadas en la literatura. No se identificaron polimorfismos en los 15 exones de los 53 casos índice analizados.

Tabla 11. Mutaciones encontradas en el gen TSC2 en siete pacientes con diagnóstico definitivo, probable o posible de ET.

Caso/ Diagnóstico	Reportada	Cambio a nivel de nucleótido	Cambio a nivel de codón	Tipo de mutación	Exón
1 Definitivo	No	c.(4494_4496)insT	p.Val1500ArgfsX23	Cambio del marco de lectura	34
			p.V1500RfsX23		
2 Definitivo	No	c.4560delG	p.Asn1522MetfsX56	Cambio del marco de lectura	34
			p.N1522MfsX56		
3 Definitivo	Sí	c.1831C>T	p.Arg611Trp	Sentido erróneo	16*
			p.R611W		
4 Posible	Sí	c.1832G>A	p.Arg611Gln	Sentido erróneo	16
			p.R611Q		
5 Definitivo	Sí	c.4620C>A	p.Tyr1540X	Sin Sentido	35
			p.Y154X		
6 y 7* Definitivo y Posible	Sí	c.3624G>A	p.Trp1208X	Sin Sentido	30
			p.W1208X		

* Hermanos afectados por mosaico germinal. * Figuras 1, 3 y 5

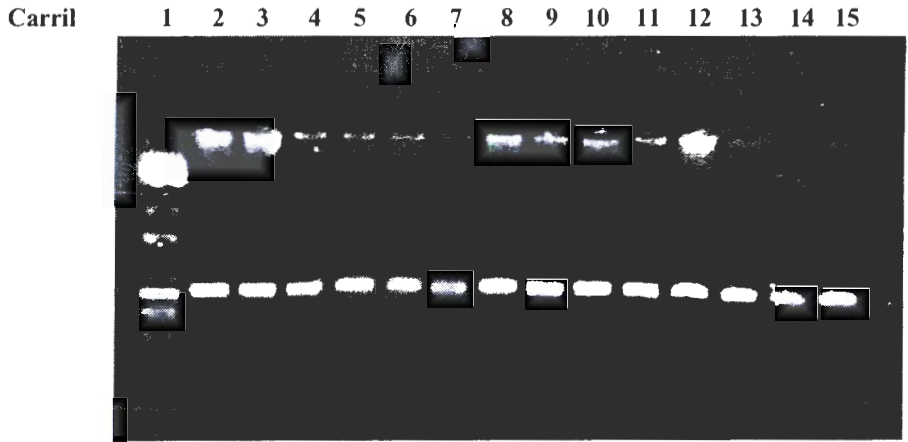


Figura 1. Amplificación por PCR del exón 16. En el carril 1 se observan las bandas correspondientes del marcador de peso molecular. De los carriles 2 al 15 se observa una banda de 255 pares de bases, acorde al peso molecular esperado para éste exón.

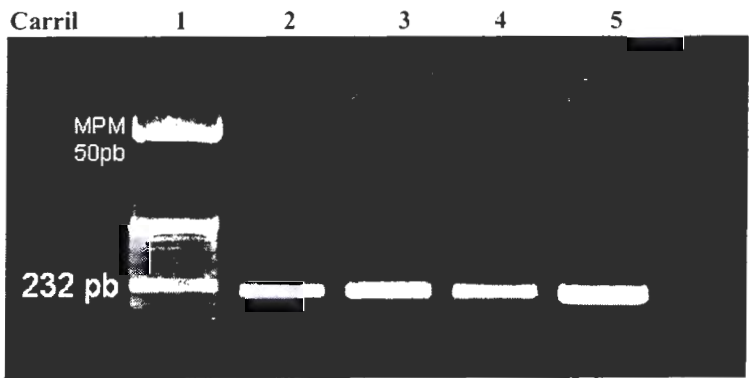


Figura 2. Amplificación por PCR del exón 35. En el carril 1 se observan las bandas correspondientes del marcador de peso molecular. De los carriles 2 al 5 se observa una banda de 232 pares de bases, acorde al peso molecular esperado para éste exón.

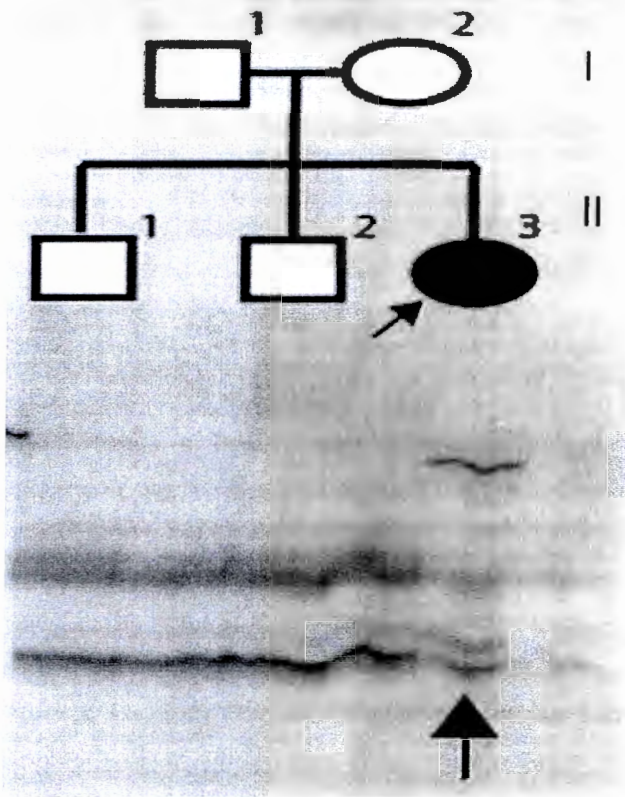


Figura 3. SSCP del exón 16 del caso 3, la flecha indica un patrón de migración anormal en el caso índice, lo cual no se observa en los carriles correspondientes a los padres y hermanos, lo que indica que es una mutación de novo.




Figura 4. SSCP del exón 35 del caso 5, la flecha indica el patrón de migración anormal en el caso índice, lo cual no se observa en los carriles correspondientes a los padres, lo que sugiere mutación de novo.

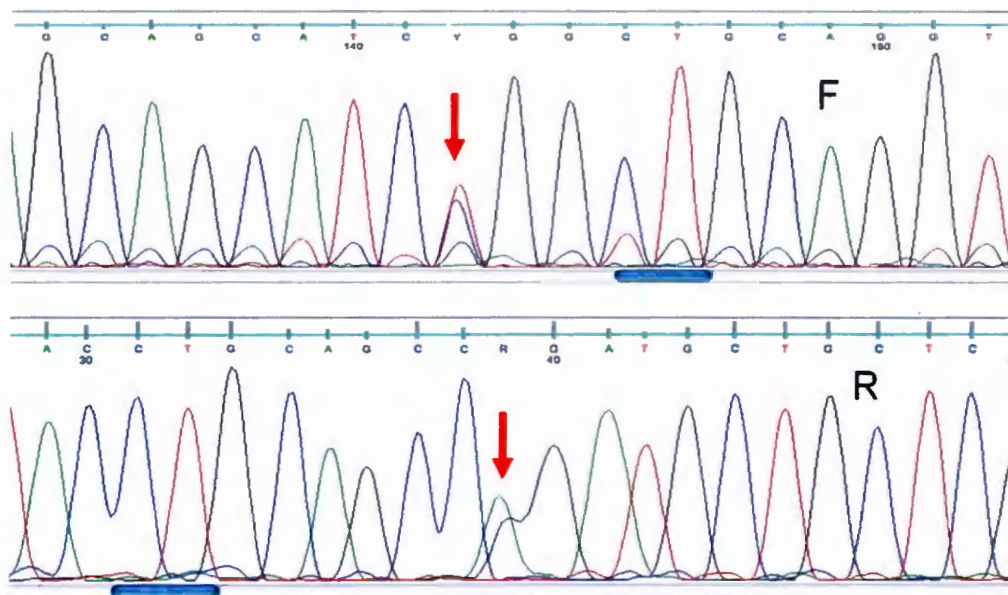


Figura 5. Secuenciación del producto de PCR purificado del exón 16 del caso 3, la flecha indica el cambio C>T en la posición 1831 del gen *TSC2*.

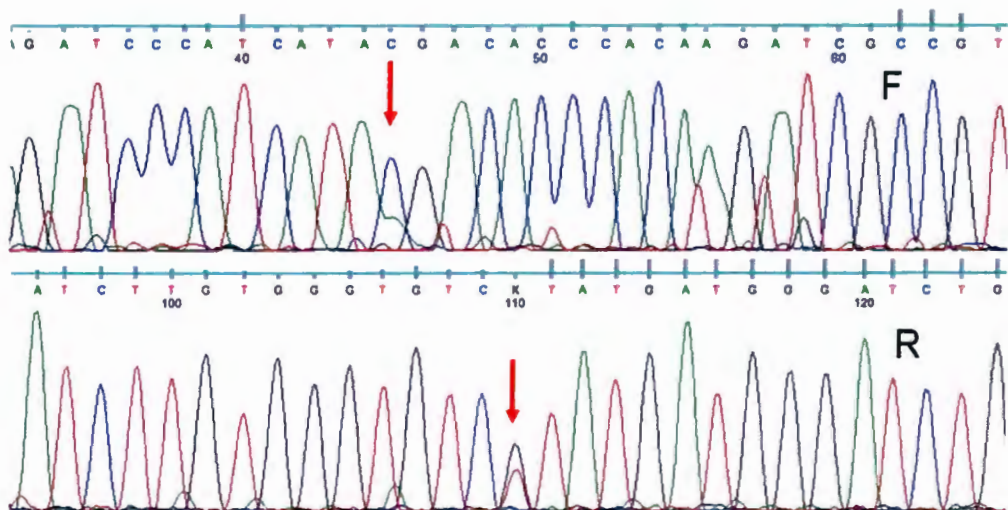


Figura 6. Secuenciación del producto de PCR purificado del exón 35 del caso 5, la flecha indica el cambio C>A en la posición 4620 del gen *TSC2*.

Se realizó análisis molecular en los padres de los pacientes con mutación caracterizada para determinar si alguno de los padres era portador. En los casos 1, 2, 3, 4 y 5 no se demostró la presencia de mutación en los padres o hermanos, por lo que se consideraron casos esporádicos o *de novo*. Los casos 6 y 7 se clasificaron como caso familiar por mosaico germinal ya que ambos pacientes presentan la misma mutación, pero ausencia de ésta mutación en ADN extraído de sangre periférica de los padres (Fig. 7 y 8).

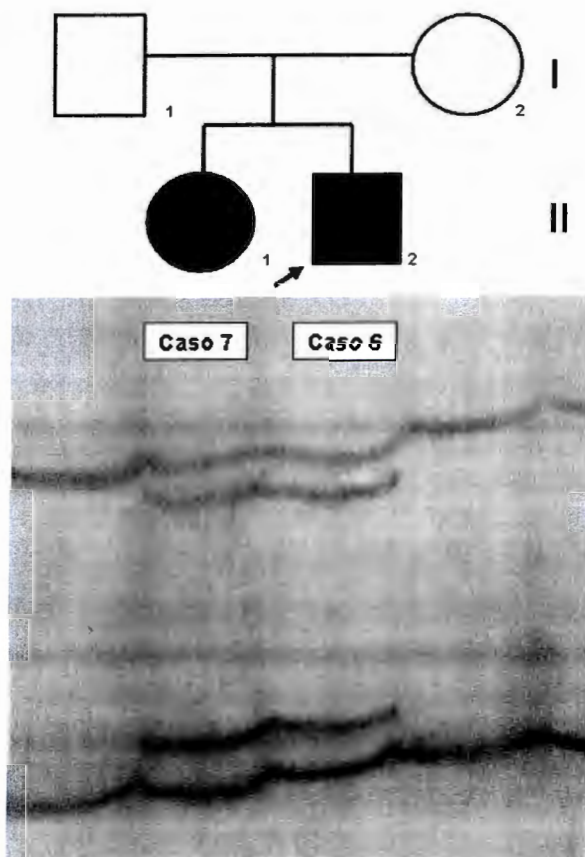
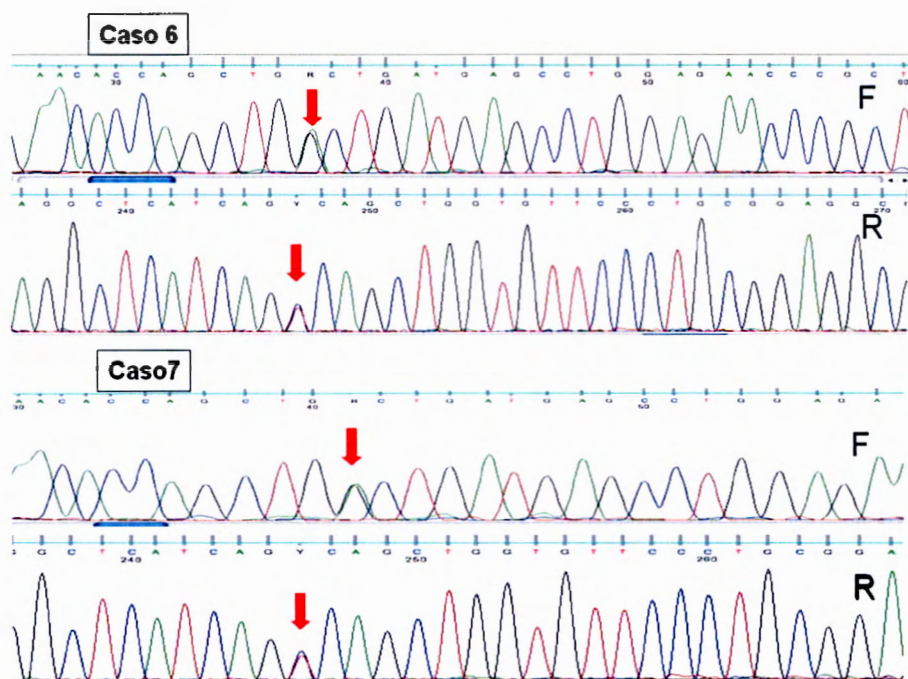


Figura 7. SSCP del exón 30. Casos 6 y 7: Migración anormal de las bandas. Observe la normalidad de la migración por electroforesis de las bandas del producto de PCR en los padres, clínica y por gabinete sanos, lo que sugiere que alguno de los padres es portador de la mutación en línea germinal.

Figura 8. Secuenciación del ADN de los casos 6 y 7 donde se evidencia la mutación c.3624G>A.



Correlación clínica- molecular

Las características clínicas asociadas con cada mutación en los probandos se muestran en la tabla 12. La mayoría de los pacientes fueron casos esporádicos, presentaron crisis convulsivas, retraso del desarrollo, manchas hipocrómicas y tubers cerebrales, tal como se describe en la literatura mundial.

Los casos originados por mosaico germinal son producto de una pareja sana no consanguínea GIII/III PII AI, originarios de Michoacán. El caso índice (masculino) por el que se estudio la familia es la GIII, inició con retraso del desarrollo y epilepsia mixta corroborada por electroencefalograma. Se le realizó TAC cerebral encontrando calcificaciones periventriculares y subependimarias, así como tubers corticales parieto - occipitales derechos por lo que es enviado a valoración por la clínica de genética encontrando un fibroma ungual en 5° dedo de pie

izquierdo como único dato en la exploración física. En el seguimiento clínico y radiológico se detectaron angiomiolipomas renales 9 años después del inicio del padecimiento. Su hermana fue estudiada 1 año después por manchas hipocrómicas. Se realizaron todos los estudios de gabinete complementarios, sin evidencia de otras lesiones asociadas a ET.

Tabla 12. Datos clínicos al ingreso de los pacientes con mutación caracterizada en el gen TSC2.

Caso	1	2	3	4	5	6	7*
Características							
Diagnóstico clínico al ingreso	Def	Def	Def	Posible	Def	Def	Posible
Familiar o Esporádico	E	E	E	E	E	F	F
Edad	8a 6/12	8a	1a 7/12	5a	7a	7a	8a
Sexo	M	F	F	M	F	M	F
Crisis Convulsivas	+	+	-	+	+	+	-
Retraso del desarrollo	+	+	-	+	+	+	-
Manifestación en SNC	Tubers NS	Tubers	Tubers NS	-	NS	Tubers NS	-
Angiomiolipoma renal	+	-	-	-	-	-	-
Rabdomioma cardiaco	-	+	+	-	-	-	-
Manchas hipocrómicas	+	+	+	+	-	-	+
Angiofibromas faciales	+	+	-	-	+	-	-
Placa de Shagreen	+	+	-	-	-	-	-
Fibromas Ungueales	-	-	-	-	-	-	-

Def: Definitivo, E: Esporádico, F: Familiar, M: Masculino, F: Femenino, (+) Presente, (-) Ausente, NS: Nódulos subependimarios. * Hermana de caso índice número 6.

Discusión

Hasta dos terceras partes de los afectados con ET, son hijos de padres sanos resultado de mutaciones *de novo*, lo que se conoce como casos esporádicos, situación que en este trabajo preliminar corresponde al 71.6% de los casos.

Se dice que en la mayoría de los individuos afectados, es posible hacer el diagnóstico definitivo a través de la historia familiar, exploración física y estudios de gabinete específicos como se pudo observar en cincuenta y dos de los 53 casos índice analizados para este trabajo, ya que al ingreso contaron con criterios suficientes para el diagnóstico definitivo de ET. Respecto a la evaluación de los familiares en primer grado, el identificar una mamá y dos padres con diagnóstico de ET después de la historia clínica, exploración física y estudios de gabinete; confirma que el estudio en familiares de primer grado debe ser completo ya que incluso uno de los padres no mostraba manifestaciones clínicas de ET pero el diagnóstico fue definitivo al observar alteraciones en los estudios de gabinete, quedando evidente la necesidad y utilidad de realizar el abordaje clínico integral cuando se trata de una enfermedad autosómica dominante con las características que hemos mencionado, ya que además de permitir identificar el diagnóstico en alguno de los padres e integrar casos familiares como ocurrió en éste trabajo, puede ayudarnos a plantear la posibilidad de ET por mosaico gonadal.

Habrán casos en los que la suma de las evaluaciones no integren un diagnóstico definitivo y quedarán como probables o posibles y en los que el estudio molecular permitirá definir y establecer su riesgo a partir de un estatus genético certero, situación que ocurrió en 2 de los casos del presente trabajo. Uno de éstos casos corresponde al caso índice 4, que se consideraba como posible por la presencia sólo de manchas hipocrómicas, pero al demostrarse una mutación en el gen TSC2, se realizó el diagnóstico definitivo, haciendo posible el brindar un asesoramiento genético certero. Asimismo se mantendrá en vigilancia clínica, dado que es factible que presente otras manifestaciones de ET que se conocen, ocurren a mayor edad. A este respecto, debe tenerse en cuenta que la edad puede ser un factor que modifique los resultados de la evaluación clínica integral inicial y por lo tanto la clasificación de un paciente en ET probable o posible e incluso como sano al no integrar datos clínicos y/o de gabinete. El segundo caso (6) se trata de 2 hermanos en los que se caracterizó la misma mutación en ambos, pero ausencia de ésta en DNA extraído de sangre periférica de ambos padres, permitiendo establecer la posibilidad de

mosaicismo germinal, situación que apoya la utilidad del estudio molecular como herramienta fundamental para el asesoramiento genético certero.

Además, dado que no existe una correlación certera genotipo-fenotipo, puede darse la situación en que un individuo con ET por una mutación determinada con manifestaciones leves, pueda tener un hijo con manifestaciones diferentes, de mayor o menor severidad, con la misma mutación; situación que puede modificar las conductas reproductivas al otorgar el asesoramiento genético. Asimismo se debe recordar que algunas características presentes en ET pueden ocurrir de manera aislada en la población general. En el presente trabajo se identificaron dos casos no relacionados entre sí, donde uno de los padres presentaron pits dentales, situación que por el momento no es factible proponer como hallazgo menor relacionado a ET, que pueda tomarse como criterio menor, como sucede en otras patologías genéticas como la neurofibromatosis, dado que en estos individuos no se ha confirmado el diagnóstico por estudio molecular.

Se han descrito varias estrategias de escrutinio de mutaciones en la literatura, sin embargo el índice de detección no supera al 85%. Aunque en este trabajo preliminar, sólo se analizaron 15 exones del gen TSC2, identificamos la mutación en 6 casos, lo que representa el 11.3% de nuestra población, lo cual sugiere que la metodología empleada en este trabajo para la identificación de mutaciones está siendo efectiva, sin embargo, se debe concluir el análisis de todo el gen para determinar el porcentaje de casos con mutación caracterizada y analizar si está acorde con lo descrito en la literatura o no.

Con relación a las mutaciones caracterizadas en el presente estudio, dos de las mutaciones encontradas se conocen como mutaciones sin sentido que producen codones de terminación prematura (casos 5 y 6). En los casos 1 y 2 se caracterizaron mutaciones que producen cambios en el marco de lectura, en estos casos, las mutaciones dan como resultado una proteína trunca o incompleta. Las mutaciones de los casos 3 y 4 son mutaciones puntuales de sentido erróneo que producen durante la traducción un cambio de aminoácido, efecto conocido como cambio no sinónimo que afecta la conformación y función de la proteína, todo lo anterior, acorde a lo descrito en la literatura. Dos de las mutaciones encontradas (Casos 1 y 2) no están reportadas previamente; por lo que esperamos identificar un mayor número de pacientes con mutaciones no reportadas, dada la heterogeneidad alélica descrita en Esclerosis Tuberosa.

Es importante recalcar que el diagnóstico molecular, no excluye la búsqueda intencional de alteraciones asociadas a ET, ya que la valoración clínica integral inicial tanto del paciente

como de sus familiares en primer grado, apoya o integra el diagnóstico y el seguimiento, con la finalidad de definir un manejo oportuno con base en la evidencia de la utilidad de los estudios de laboratorio y gabinete para el diagnóstico y prevención de las complicaciones particulares a cada hallazgo.

Es entonces la combinación del abordaje y descripción clínica, más el análisis molecular lo que permite un abordaje óptimo de ésta patología, ya que establece un diagnóstico certero, permite un seguimiento estrecho y objetivo con posibilidad de oportunidades terapéuticas y/o de prevención así como la pauta del asesoramiento genético.

Referencias.

- 1) Sampson J. Tuberous Sclerosis. En Scriver CR, Beaudet AL, Sly WS, Valle O (Eds). *The Metabolic and Molecular Bases of Inherited Diseases*, McGraw Hill, New York, 2001: (IV):5957-5873.
- 2) Mueller. R. Tuberous Sclerosis. *Management of Genetic Syndromes*. 2001: 437-453. Wiley Liss. INC.
- 3) Hyman M, Whittemore V. National Institute of Health Consensus Conference: Tuberous Sclerosis Complex. *Arch Neurol*. 2000; 57: 662-665.
- 4) O'Callaghan K. Tuberous sclerosis. *SMJ* 1999; 318: 1019-1020.
- 5) Fois A. Pindinelli A. Serardi R. Early Signs of Tuberous Sclerosis in Infancy and Childhood, *Helv Paediat Acta* 1973; 28, 313-321.
- 6) Groot W. P, Woerdeman M. J. Tuberous sclerosis. An investigation into the ratio of sporadic versus familial cases. *Sr J Derm* 1981; 104: 99-100.
- 7) Vanderhooft S, Francis J, Pagon R, Smith L, Sybert V. Prevalence of hypopigmented macules in a healthy population. *J of Pediatr* 1996, 129: 35561.
- 8) Jozwiak S, Schwartz R, Janniger C, Michalowitz R, Chmielik J. Skin Lesions in children with tuberous sclerosis complex: their prevalence, natural course, and diagnostic significance. *Int J of Derm* 1998; 37: 911-917.
- 9) Webb D, Fryer A. Osborne J. Morbidity associated with tuberous sclerosis: a population study. *Dev Med Child Neur* 1996; 38: 146-55.
- 10) Monaghan H. Kreftchic S. Mac Gregor D, Fitz Charles. Tuberous Sclerosis Complex in Children. *Am J Dis Child* 1981; 135: 912-917.

- 11) Mlynarczyk G. Enamel Pitting: A common symptom of tuberous sclerosis. *Oral Surg Oral Med Pathol* 1991; 71: 63-7.
- 12) Kerrison S, Newman N. The Phacomatoses. *Neurosurg Clin North Am.* 1999; 10:775-78.
- 13) Vinters H, Park S, Johnson M, Mischel P, Catania M. Cortical dysplasia, genetic abnormalities and neurocutaneous syndromes. *Dev Neurosci* 19: 124
- 14) Cowan D, Hudson L. The Epidemiology and Natural History of infantile Spasms; *J Child Neuro* 1991; 6 : 355-364.
- 15) Goodman M, Lamm S, Engel A, Sheperd C, Houser W, Gomez M Cortical tuber count: A Biomarker Indicating Neurologic Severity of Tuberous Sclerosis Complex. *J Child Neurol* 1997;12: 85-91.
- 16) Hosoya M, Naito H, Nihei K. Neurological prognosis with variations over time in the number of subependymal nodules in tuberous sclerosis. *Brain Development* 1999; 21: 544-47.
- 17) Eble J. Angiomyolipoma of kidney. *Sem Diag Pathol* 1998; 15: 21-40.
- 18) O'Callaghan T, Edwards J, Tobin M, Mookerjee B. Tuberous Sclerosis with striking renal involvement in a family. *Arch Int Med* 1975; 135: 1082-87.
- 19) Lemaitre L, Robert y. Dubrulle F, Claudon M, Duhamel A, Danjou P, Mazeman E. Renal angiomyolipoma: growth followed up with CT or USG Radiology 1995; 197: 598-602.
- 20) Ewalt O, Sheffield E, Sparagana S, Delgado M: Roach S. Renal Lesion Growth in Children With Tuberous Sclerosis Complex. *J Urol* 1998; 160: 141-146.
- 21) Northup, K A. Tuberous Sclerosis Complex. Gene review formerly Gene clinics. University of Washington and University of Texas Medical School. www.genetest.org.
- 22) Hardiang O. C., Pagan A. R. Incidence of tuberous sclerosis in patients with cardiac rhabdomyoma. *Am J Genet* 1990; 104: 99-100.
- 23) Smith H, Watson G, Patel R, Super M. Cardiac rhabdomyomata in tuberous sclerosis: their course and diagnostic value. *Arch Dis Child* 1989; 64: 196-200.
- 24) Jozwiak S, Kawalec W, Michalowicz R. Cardiac tumors in tuberous sclerosis their incidence and course. *Eur J Pediatr* 1994; 153: 1~157.
- 25) Jozwiak S, Pedich M, Rajszyz P, Michalowicz R. Incidence of hepatic hamartomas in tuberous Sclerosis. *Arch Dis Child* 1992; 67: 1363-5
- 26) Rowley S, Callaghan F, Osborne J. Ophthalmic manifestations of tuberous sclerosis: a population based study. *Br J Ophtalmol* 2001; 85: 420-423.

- 27) Del Castillo V, Carnevale A, Ruiz-Maldonado R, Tamayo L. Estudio clínico y genético de ET en el Instituto Nacional de Pediatría. *Rev Invest Clin* 1983; 135-139.
- 28) Cervera M. Estudio genético de pacientes con diagnóstico de Esclerosis Tuberosa en el Instituto Nacional de Pediatría. Tesis para obtener el diploma de especialista en Genética Médica. Instituto Nacional de Pediatría.
- 29) Jozwiak S, Schwartz R, Janniger C, Cymerman J. Usefulness of Diagnostic Criteria of Tuberous Sclerosis Complex in Pediatric Patients. *J Child Neurol* 2000; 15: 652-659.
- 30) Roach E, Smith M, Huttenlocher P, Bhat M, Alcorn O, Hawley L. Report of Diagnostic Criteria Committee of the National Tuberous Sclerosis Association. *J Child Neuro* 1992; 7: 221-224.
- 31) Roach E. S., Gómez R, Northrup H. Tuberous Sclerosis Complex Consensus Conference: Revised Clinical Diagnostic Criteria. *J Child Neurol*. 1998; 13: 624-628.
- 32) Jozwiak S: Diagnostic value of clinical features and supplementary investigations in Tuberous Sclerosis in children. *Acta Ped Hung* 1992; 32 71-88.
- 33) Osborne J, Jones A, Burley M, Jeganathan O, Young J, Callaghan F, Sampson J, Povey S. Non penetrance in tuberous sclerosis. *The Lancet*. 2000; 13:355:1698.
- 34) Ali J, Sepp T, Ward S, Green A, Yates J. Mutations in the TSC1 gene account for a minority of patients with tuberous sclerosis. *J Med Gen* 1998; 35: 969-975.
- 36) Jones A, Shyamsundar M, Thomas M, Maynard J, Idziaszczyk S, Tomkins, S, Sampson J, Cheadle J. Comprehensive Mutation Analysis of TSC1 and TSC2 and Phenotypic Correlations in 150 Families with Tuberous Sclerosis. *Am J Hum. Genet* 1999; 64. 1305-1315.
- 37) Cheadle J, Reeve M, Sampson J. Molecular genetic advances in Tuberous Sclerosis. *Hum Genet* 2000; 107: 97-144.
- 38) Dabora S, Jozwiak S, Franz O, Roberts P, Nieto A, Chung J, Choy Y, Reeve, M, Thiele E, Egelhoff J, Kasprzyk-Obara J, Oomanska Pakielá O, Kwiatkowski O. Mutational Analysis in a Cohort of 224 Tuberous Sclerosis Patients indicates increased severity of TSC2, compared with TSC 1, disease in multiple organs. *Am J Hum Genet* 2001; 68: 64-80.
- 39) Yakamoto T, Pipo R, Hu Feng J, Takeda H, Nanba E, Nimomiya H, Ohno K, Novel TSC 1 and TSC2 mutations in Japanese patients with Tuberous Sclerosis Complex. *Brain and Development* 2002, 24: 227-230.
- 40) Northrup H, Wheless J, Bertin T, Lewis R. Variability of expression in tuberous sclerosis. *J. Med Genet* 1993; 30: 41-43.

41) Langkau N, Nicola M, Brandt R, Zügge K, Quast S, Wiegne G, Jauch A, REM M, Jul A, Mack-Vetter M, Zimmerhackl B, Jannsen B. TSC1 and TSC2 mutations in tuberous sclerosis, the associated phenotypes and a model to explain observed TSC1/TSC2 frequency ratios. *Eur J Pediatr* 2002; 161 :393-440.

42) Van Slegtenhorst, Verhoef S, Tempelaars A, Bakker L, Wang Q, Wessels M, Bakker R, Nellist M, Lindhout D, Halley O, Van den Duweland A. Mutational Spectrum of the TSC1 gene in a cohort of 225 tuberous sclerosis complex patients: no evidence for genotype-phenotype correlation. *J Med Genet* 1999; 36: 285-289.

43) Roach E, DiMario F, Kandt R, Northup H. Tuberous Sclerosis Consensus Conference: Recommendations for Diagnostic Evaluation. *J Child Neurol* 1999; 14: 401-407.

44) Orita M, Iwahana H, Kanazawa H, Hayashi K, Sekiya T (1989): Detection of polymorphisms of human DNA by gel electrophoresis as single-strand conformation polymorphisms. *Proc Natl Acad Sci USA* 86:2766-2770. .

45) Hayashi K : PCR-SSCP: a simple and sensitive method for detection of mutations in the genomic DNA. *PCR Methods Appl*1991,1 :34-38.

46) Meltzer SJ, Mane SM, Wood PK, Johnson L, Needleman SW: Sequencing products of the polymerase chain reaction directly without purification. *Biotechniques* 1998:142-148.

Recursos en red

191092 Tuberous Sclerosis 1 Gene: TSC1: hamartin. OMIM ENTRY 191092. 2002.

191093 Tuberous Sclerosis 2 Gene: TSC2: Tuberin. OMYM ENTRY 191092. 2002.

www.cardiffroterdamdatabase.com

www.chromium.fiacs.nl/lovd/

ANEXO 1

Criterios diagnósticos para ET 1992 Roach y cols. J Child Neurol 1992; 7: 221-224.

Primarios

- Tubers corticales confirmado por examen patológico
- Nódulos subependimarios múltiples ó astrocitoma de células gigantes confirmados por histología
- Calcificaciones subependimarias múltiples, protruyentes dentro del ventrículo Evidenciadas por imagen.
- Múltiples astrocitomas de retina
- Adenoma sebáceo-angiofibroma de piel
- Fibromas ungueales ó periungueales múltiples

Secundarios

Hacen el diagnóstico.

- Linfangiomatosis pulmonar confirmada por histología
- Angiomiolipoma renal confirmado por histología o radiología
- Quiste renal confirmado por histología
- Otros hamartomas de retina ó acromía en parche
- Tubers intraventriculares o nódulos subependimarias no calcificados confirmados por imagen.
- Angiomiolipomas bilaterales
- Placa frontal
- Familiar de primer grado afectado con ET diagnosticado de acuerdo a estos criterios.
- Rabdomioma cardíaco confirmado por histopatología o radiología

Terciarios

- Manchas hipomelanóticas
- Lesiones en confeti
- Quiste renal solo evidenciado por radiografías
- Pits dentales distribuidos al azar en dientes deciduales o permanentes
- Polipos rectales hamartomatosos evidenciados por radiología
- Quistes óseos
- Linfangiomatosis pulmonar evidenciada por radiología
- Alteraciones de sustancia blanca y heterotopias evidenciadas por radiología. Fibromas gingivales
- Hamartomas de otros órganos confirmados por histología
- Espasmos infantiles

Diagnóstico definitivo: cualquier criterio primario, dos secundarios ó un secundario más dos terciarios.

Diagnóstico probable: cualquier criterios secundario mas un terciario o tres terciarios.

Diagnóstico de sospecha: cualquier criterio secundario o dos criterios terciarios.

ANEXO 1.1

Criterios de Gómez para el diagnóstico de Esclerosis Tuberosa (1998).
Gómez y cols J. Child Neurol 1998; 13. 624-628.

Primarios: Solamente es necesario un criterio para hacer el diagnóstico

- Tubers corticales o hamartomas subependimarios por examen patológico
- Múltiples hamartomas de retina
- Adenoma sebáceo-angiofibroma de piel
- Fibromas ungueales u periungueales

Secundarios:

- Espasmos infantiles
- Manchas hipomelanóticas o manchas lanceoladas hipopigmentadas
- Placa de Shagreen
- Hamartoma de retina
- Tubers intraventriculares o calcificaciones nodulares subependimarias
- Angiolipomas bilaterales
- Familiar de primer grado afectado con ET diagnosticado de acuerdo a estos criterios.