



**UNIVERSIDAD NACIONAL AUTÓNOMA
DE MÉXICO**

FACULTAD DE MEDICINA

DIVISIÓN DE ESTUDIOS DE POSGRADO E INVESTIGACIÓN
SECRETARÍA DE SALUD

INSTITUTO NACIONAL DE PEDIATRÍA

**EMERGENCIA HIPERTENSIVA EN UN LACTANTE MENOR
ASOCIADA A ANEURISMA AORTICO TORACO ABDOMINAL
ASPECTOS CLINICOS Y DE IMAGEN**

**REPORTE DE UN CASO EN EL INSTITUTO NACIONAL DE
PEDIATRIA**

TESIS

PARA OBTENER EL DIPLOMA DE:

ESPECIALISTA EN PEDIATRÍA

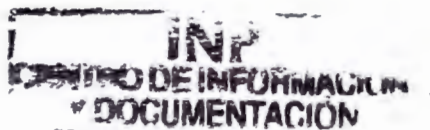PRESENTA:

DR. LEON FELIPE MENDOZA VEGA

TUTORES

DRA. ANA ALEJANDRA ORTIZ HERNANDEZ

DRA. SARA ALEJANDRA SOLORIZANO MORALES



MMIX

**EMERGENCIA HIPERTENSIVA EN UN LACTANTE MENOR
ASOCIADO A ANEURISMA AORTICO TORACO ABDOMINAL
ASPECTOS CLINICOS Y DE IMAGEN**

Reporte de un caso en el Instituto Nacional de Pediatría

Dr. Guillermo Sólonmon Santibáñez
Profesor titular del Curso de Pediatría

Dr. José Nicolás Reyes Manzur
Director de Enseñanza

Dra. Mirella Vázquez Rivera
Jefa del Departamento de Pre y postgrado

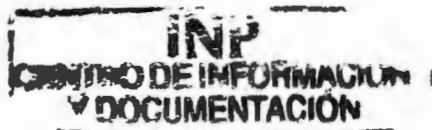Dra. Ana Alejandra Ortiz Hernández
Tutor de tesis

Dra. Sara Alejandra Solórzano Morales
Tutor de Tesis



INDICE

Objetivo.....	1
Justificación.....	1
Introducción.....	3
Reporte de caso.....	5
Discusión.....	19
Revisión de la literatura.....	19
Conclusiones.....	27
Bibliografía.....	30



AGRADECIMIENTOS

Antes que nada a Dios por permitirme realizar este sueño y que junto al mío se cumplan otros.

A mi Querida Esposa Roxana, y a mis hijos Leoncito y Nicolás, por su apoyo y respaldo incondicional desde siempre y durante los momentos más difíciles de mi formación, haciéndome sentir su cariño en todo momento a pesar de la distancia, siendo mi motivación en todo momento.

A mis Padres quienes formaron mis principios y libertad de decisión, dándome la principal enseñanza, mi formación como persona.

A mis Hermanos por creer en mí, y darme su apoyo incondicional.

A mi Abuelita “Doña Lola” por heredarme su enorme espíritu de lucha y perseverancia.

A mis amigos Víctor Monroy, Manolo López, Ramiro López, Fredy Ruiz, Juan Soto y Gaby García con quienes logramos hacer los momentos difíciles en gratos momentos.

A las Dras. Ana Ortiz y Sara Solórzano por su valiosa tutoría y dedicación para la realización de esta tesis, pero sobretodo por su apoyo y amistad.

A Mis Adscritos, que mas que adscritos, resultaron ser mis maestros y amigos, respaldándome con sus conocimientos, pero aun mas con sus consejos.

A toda mi gente que sin conocerme me ha brindado, cariño, confianza, fuerza, y el estímulo de superación para lograr este anhelado sueño.....

A todos mis niños, los pacientes de este hospital gracias a los cuales pude aprender infinitas lecciones médicas pero sobre todo de vida.

OBJETIVO:

Describir las características clínicas y de imagen en el caso de un lactante menor que ingresa como una emergencia hipertensiva y cuya causa condicionante fue un aneurisma aórtico toracoabdominal.

JUSTIFICACION:

La hipertensión arterial (HTA) en la edad pediátrica es poco significativa, por lo cual su prevalencia no esta definida. Se publican cifras entre 1 a 3% de prevalencia en población menor de 18 años^{1,2,3}. La Emergencia hipertensiva *per-se*, es aun menos frecuente en los lactantes; aunado a esto la imposibilidad para su reconocimiento en forma precisa condiciona que sea una entidad en la que poco se piensa⁴.

La hipertensión arterial en niños, se define como aquella en que cualquiera de las dos determinantes tanto sistólica como diastólica se ubican por arriba del percentil 95th para la edad, sexo y talla. (ver tabla 1).^{1,2,3,4,5,6,7,8,9,17}. La hipertensión grave es definida cuando los valores sistólicos o diastólicos se encuentran por arriba del percentil 99 para la edad, sexo y talla^{1,2,3,4,5,6,7,8,17}.

TABLA 1 (1)

EDAD EN AÑOS	MUJERES EN mmHg			HOMBRES EN mmHg		
	pc 5	Pc 50	Pc 95	Pc 5	Pc 50	Pc 95
1	101/57	104/58	107/60	98/56	102/53	106/59
6	108/71	111/73	112/75	109/72	114/74	117/76
12	120/79	123/80	126/82	119/79	123/81	127/83
17	126/83	129/84	132/86	132/85	136/87	140/89

Tomado de Pediatrics in Review vol 23, No. 6 Junio del 2002 y adaptado del Task Force on High Blood Pressure in Children and Adolescent. Pediatrics 1996; 98:4.

DISEÑO:

Reporte de un caso y revisión de la literatura.

Sistema de Búsqueda

Palabras Clave: Aortic and Aneurysm and Hypertension

Limites Grupos de edad de 0 a 18 años.

De 1960 a 2008

Se llevó a cabo la búsqueda de la literatura en MEDLINE, PubMed, EMBASE, OVID, Science-Direct, EBSCO, ARTEMISA e IMBIOMED.

TEMA:

Emergencia hipertensiva en un lactante menor asociada a aneurisma aórtico toraco-abdominal aspectos clínico-radiológico.

INTRODUCCION:

La Hipertensión arterial al igual que en adultos, en los niños se clasifica en primaria y secundaria, aguda o crónica^{1,2,3,5,6,7,8}. A diferencia de los adultos en la edad pediátrica 80 a 90% tiene una causa desencadenante, considerándose solo en el 10-20% causas primarias o esenciales^{1,2,3,4,5,7,8}. Dentro de las causas secundarias, el 80 a 90% de los niños tienen como origen una enfermedad renal, un 10% renovascular y un 5% coartación aórtica^{1,2,3}. Las causas de HTA varían según la edad. En la edad Neonatal con respecto al origen renovascular, generalmente hay antecedente de cateterización de la arteria umbilical¹³ y trombo embolismo afectando la aorta, arterias renales o ambas^{1,2,3,5,6}, también se encuentra la displasia renal y riñones poliquísticos^{1,3,6}. Otras anomalías vasculares que pueden conducir a hipertensión en el recién nacido incluyen la calcificación idiopática o estenosis de la arteria renal secundaria a rubéola congénita. Finalmente mecanismos de compresión de una o ambas arterias renales por tumores, riñones hidronefróticos u otras masas abdominales^{7,8,9}. En lactantes y preescolares de 1 a 5 años, son las enfermedades del parénquima renal, coartación aórtica y estenosis de la arteria renal principalmente^{1,2,3,7}. En los escolares de 6 a 10 años la estenosis arterial renal, enfermedad del parénquima renal e HTA esencial^{1,2,3,5,6,7}. En los adolescentes es la HTA esencial, seguida por las enfermedades del parénquima renal^{1,2,3}.

La Crisis hipertensiva se manifiesta de dos formas; la urgencia hipertensiva y la emergencia hipertensiva que a su vez se definen como:

a) *Emergencia hipertensiva* ocurre cuando la tensión arterial severamente elevada se asocia con signos y síntomas de daño a órgano blanco.

b) *Urgencia Hipertensiva* ocurre cuando a pesar de tener cifras tensionales elevadas no hay signos de daño a órgano blanco^{1,4,7,8,9}. Ambas son presentaciones raras pero de consecuencias fatales en población pediátrica, con una incidencia menor al 1%.^{1,2,3}. La emergencia hipertensiva esta asociada con daño vascular y complicaciones que incluyen encefalopatía, infarto al miocardio, insuficiencia cardiaca o edema pulmonar, retinopatía o falla renal lo que hace necesario el inicio de terapia eficaz en forma inmediata^{1,3,4,7,8}.

Los pacientes con una emergencia hipertensiva, pueden quejarse de cefalea, alteraciones visuales, náuseas, vómito, alteración del estado de alerta, epistaxis, y edema de papila⁴. La terapia inmediata debe ser instalada para disminuir la presión sanguínea con una reducción de 25% en las primeras 2 horas⁴. Sin embargo es urgente encontrar la causa subyacente que desencadena tal emergencia, como enfermedades vasculares, aneurisma disecante de la aorta, enfermedad renal, cerebrovascular, alteraciones endocrinas, ansiedad, dolor, efectos de medicamentos, trauma e hipertensión esencial^{1,3}.

A continuación presentamos el *caso* de un lactante menor con emergencia hipertensiva y aneurisma aórtico toraco-abdominal. Aunque los aneurismas aórticos abdominales son de presentación mas frecuente en la población adulta^{11,12,14}, siempre se deberá tener como posibilidad diagnostica en la población pediátrica que se presenta con dolor abdominal e hipertensión arterial.^{1,3}

REPORTE DEL CASO

Lactante menor de 5 meses de edad originario de México DF. Quien acude al departamento de urgencias con historia de cuatro días de evolución, con náuseas sin llegar al vómito, irritabilidad alternando con periodos de somnolencia, tratado por medico con ranitidina y paracetamol sin mejoría, un día previo a su ingreso presentó dificultad respiratoria a expensas de aleteo nasal, disociación toraco-abdominal y retracción xifoidea sintomatología por la que ingresa al servicio de urgencias; con FC 156x', FR 40x', T:38°C, T/A160/115 mmHg. tanto en extremidades superiores como inferiores. A la exploración física irritable, adecuada coloración de tegumentos, con dificultad respiratoria caracterizada por aleteo nasal, tiraje intercostal, disociación toraco-abdominal, retracción xifoidea se clasifica con Silverman-Andersen de 5 puntos, presenta distensión abdominal, pulsos periféricos en extremidades inferiores débiles y llenado capilar de 4 segundos. A su ingreso se asegura vía aérea con intubación orotraqueal, y se administra carga de solución Hartman a 20mlkgdosis en dos dosis y se ingresa a vigilancia continua.

Dentro de sus antecedentes familiares se refiere abuela materna con Diabetes Mellitus e Hipertensión arterial esencial, se niega consanguinidad y endogamia, sin mas antecedentes relevantes.

Historia perinatal irrelevante, siendo producto *de* la segunda gesta, hijo de madre sana, obtenido por eutocia, con un peso de 3420 gramos sin complicaciones, onfalorexis a los 8 días de vida extrauterina.

Historia personal de BCGitis al mes de vida tratado con isoniazida y rifampicina sin resolución del cuadro, además de cursar con exantema compatible con varicela a los 2 meses de vida, con *duración de* 30 días. Desarrollo psicomotor acorde a la edad.

El paciente ingresa a la sala de Urgencias donde permanece con signos vitales de FC 164x', T/A 184/123mmhg a pesar de administrar doble tratamiento antihipertensivo a base de prazocina a 1mgkgd, y nitroprusiato de sodio a 0.5mcgkg minuto. Vía aérea manejada con ventilación mecánica controlada, Pupilas isométricas de 3 mm. con buena respuesta a la luz, fondo de ojo sin alteraciones, cuello con adenopatías de 0.5 a 1 cm de lado derecho, móvil, no adherida a plano profundos, pulsos carotídeos presentes de buena intensidad, campos pulmonares limpios, sin datos de dificultad respiratoria, área cardiaca con taquicardia, sin soplos, solo reforzamiento de segundo ruido S2, sin ritmo de galope, pulsos carotídeos, braquial, femoral y distales de la mismas características, llenado capilar de 3-4 segundos, abdomen globoso con perímetro abdominal de 39 cm, peristálsis disminuida, con hepatomegalia de 3 cm. debajo de borde costal derecho y esplenomegalia de 3 cm. por debajo de borde costal izquierdo, palpándose además tumoración en fosa renal bilateral, al examen de área genitourinaria y rectal sin alteraciones. Extremidades con retardo del llenado capilar, pulsos disminuidos en extremidades inferiores, adenopatía axilar derecha de 2 x 2 cm, y descamación en zona de aplicación de BCG, escala de Morray 9 puntos.

(6)

Exámenes de laboratorio iniciales Hemograma con Hb. 9.2 gr. /dL, Hto 30%, Leucocitos 44000/mm³, Neutrofilos 76% Linfocitos 22%, *monocitos* 1%, eosinofilos 1%, plaquetas 546 mil, VSG 18 mm/hr, PCR 7mg, Química sanguínea con Creatinina 1mg/dL, Urea 43mg/dL, BUN 23mg/dL, Osmolaridad de 270mosm/L, glucosa 534mg/dL, Electrolitos sericos Na 120mEq/L, K 6.3mEq/L, Cloro 85mg/dL Calcio 7.5mg/dL, Depuración de Creatinina 27.6 ml/hr por Metodo de Schwartz, Fracciones excretadas de Sodio 0.5%, y de Potasio 41, Renina mayor de 500mg (normal de menor 42) Proteínas 5.7gr, albúmina 2.1gr, globulina 3.6gr, fósforo 8.5mg, magnesio 2.1mg, AST 59UI/L, ALT 16 UI/L, fosfatasa alcalina 142 UI/L, DHL 595 UI/L, GGT 155 UI/L, Examen general de orina; Color Amarillo, pH 6, Densidad Urinaria 1025, proteínas 500mg, sangre 150mg, Leucocitos 6mm³, eritrocitos abundantes, nitritos negativo, cristales de acido úrico abundantes, bacterias regulares, lavaduras escasas. Radiografía de tórax, tomada en proyección antero posterior, muestra una ampliación de la silueta mediastinal, como se muestra en la **Fig. 1**. EKG con Ritmo sinusal, FC de 143x', AQRS desviado a la derecha, hipertrofia de ambas cavidades ventriculares, y complejos ventriculares prematuros. Reporte de ecocardiograma reporta situs solitus, concordancia auriculo-ventricular y con conexiones venosas normales, hipertrofia del ventrículo izquierdo disfunción sistólica y diastólica, con presión sistólica de la arteria pulmonar de 53 mmHg, Fracción de Eyección 37%, y gran deformidad de toda la aorta descendente. La exploración oftalmológica se reporta con retina sana, sin datos de retinopatía Hipertensiva.

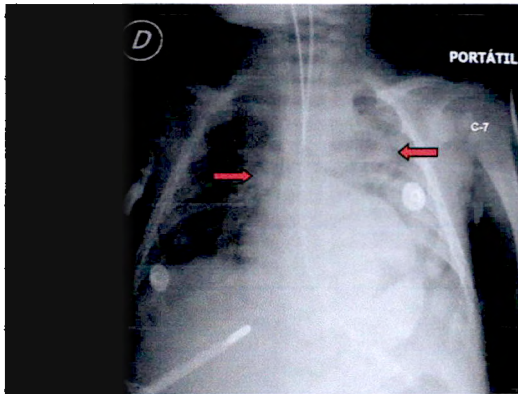


Fig. 1.-La placa antero posterior del tórax a su ingreso muestra ampliación de la silueta mediastínica.

Nefrología considera un paciente en Choque séptico, con hipertensión sostenida por lo que se incrementa dosis de Nitroprusiato de sodio a 1mcgkg/h. Presenta Insuficiencia Renal Aguda sin datos de hipervolemia. Placa toracoabdominal con ensanchamiento mediastinal superior predominantemente izquierdo y silueta renal derecha evidente.

Fig 2.

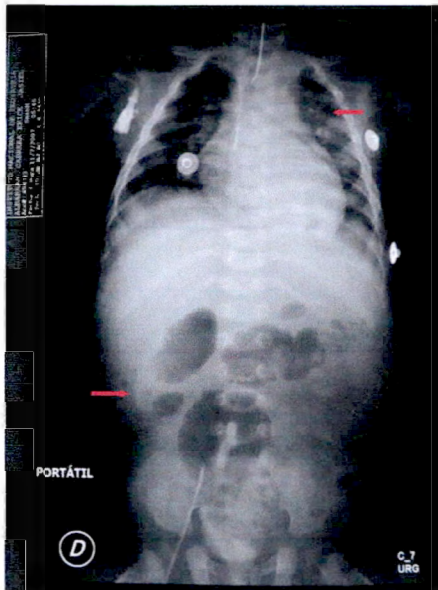
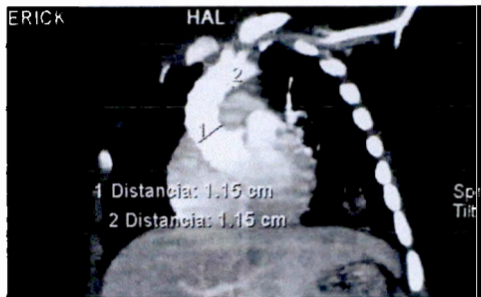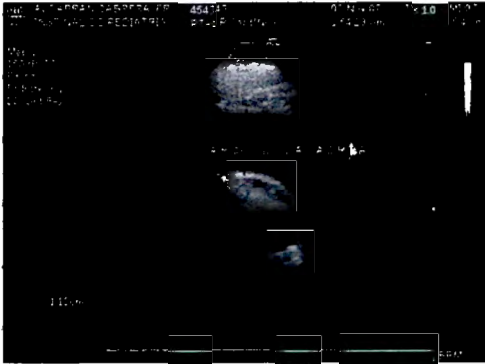


Fig.2.-Placa toraco-abdominal a las 24 horas que muestra además del ensanchamiento del mediastino, silueta renal derecha visible.

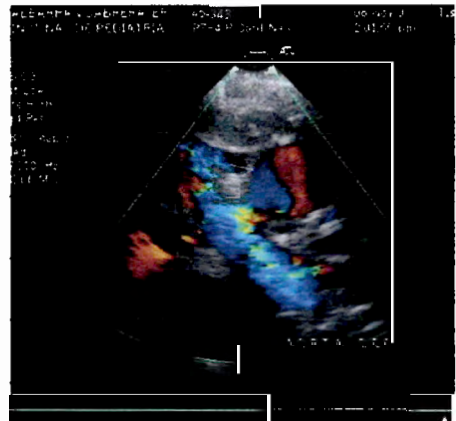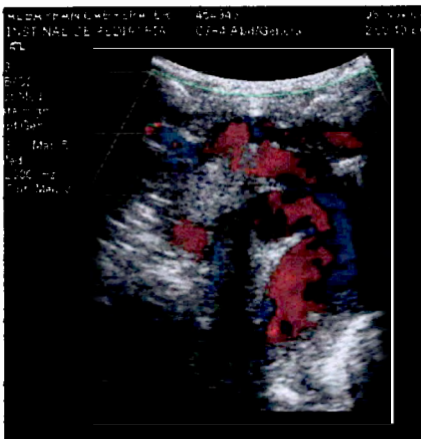Continua con cifras tensionales de 195/124 mmHg, ya con antihipertensivos a dosis máximas, sin datos clínicos de hipó perfusión.

Se solicita la realización de ultrasonido torácico y abdominal principalmente para descartar alteraciones renales condicionantes de hipertensión arterial así como para corroborar la deformidad de la aorta descendente reportada en el estudio ecocardiográfico. El ultrasonido tanto en escala de grises así como en Doppler color demostró la presencia de zonas de estrechez así como dilataciones fusiformes y saculares de la aorta torácica y abdominal con flujos irregulares y turbulentos Figs 3a-3b,4a-4b .



- Ante la sospecha diagnóstica de coartación de la Aorta se realiza ecocardiograma no concluyente y posteriormente ultrasonido abdomino-torácico que mostró.
- Fig 3a.-Arco de la aorta aparentemente con un calibre normal de bordes y contornos regulares.
- 3b.- Reconstrucción coronal TAC con dimensiones semejantes a las obtenidas en USG.

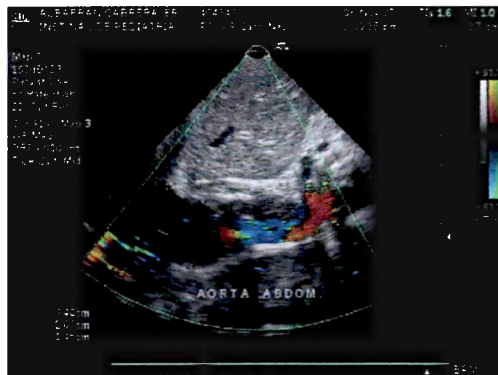Figs 4a-4b.- La aorta descendente mostró zonas de franca estrechez alternadas con zonas de dilatación aneurismática en cuyo interior el flujo se tornaba turbulento con el Doppler color.



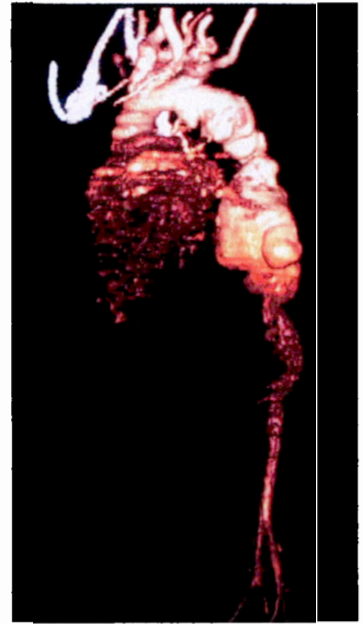
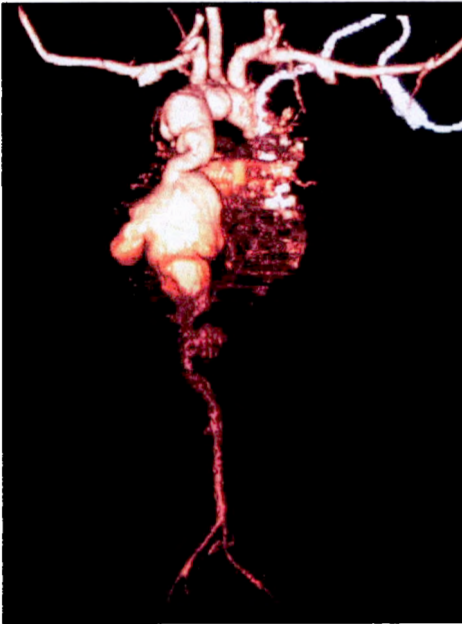Aparentemente toda esta anomalía aórtica se ubicaba por encima de la emergencia del tronco celiaco Fig. 4c . Sin embargo posteriormente la Tomografía axial computada multicorte Figs 4d-4e-4f-4g en las reconstrucciones tridimensionales volumétricas demuestra la presencia de pequeño aneurisma en el sitio de salida de la arteria renal izquierda fig 5a-5b.

Fig. 4c.- A nivel abdominal se observa aneurisma sacular por encima de la emergencia del tronco celiaco y de la arteria Mesentérica superior

Fig. 4c.-

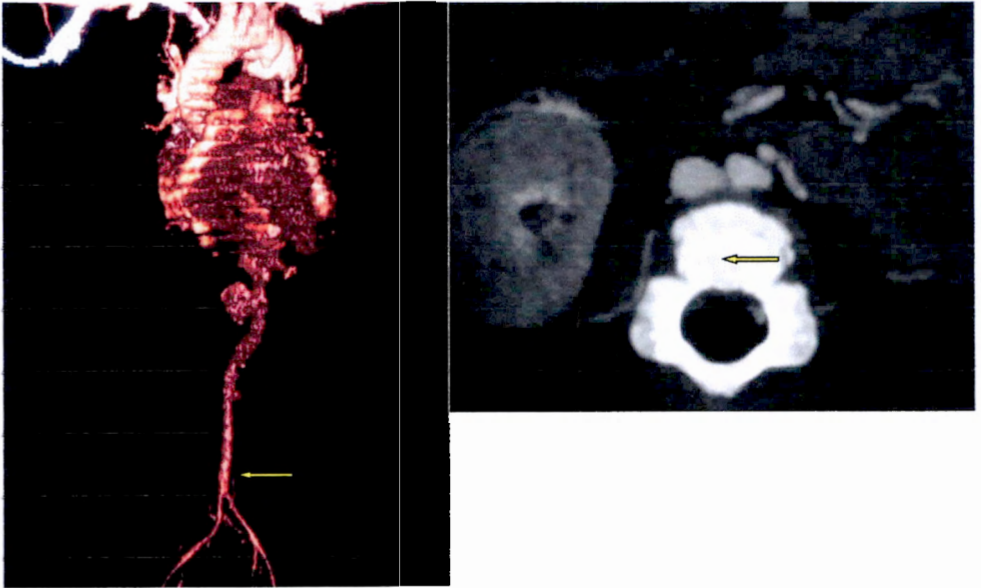


Figs.- 4d-4e



Figs4d-4e.-Aneurisma fusiforme que se inicia en la aorta descendente discretamente posterior a la arteria subclavia izquierda adoptando la forma de varias dilataciones saculares confluentes. Aproximadamente a nivel de emergencia de las ramas de la arteria pulmonar la aorta se torna tortuosa y disminuye de calibre para posteriormente volver a dilatarse en forma mas notoria, muestra otra disminuci3n de calibre al cruzar entre las cruras diafragmaticas.

- **Figs 5a-5b.-Pequeño aneurisma en el sitio de emergencia de la arteria renal izquierda.**



**El riñón izquierdo es pequeño, no muestra captación del medio de contraste intravenoso y los vasos intrarrenales son escasos y delgados.
Figs 6a-6b- 6c.-**

- Fig. 6a.-USG se corrobora nefromegalia derecha .
- Fig 6b.- LaTAC fase contrastada además de la asimetría renal muestra al riñón izquierdo hipoperfundido no captación medio de contraste .

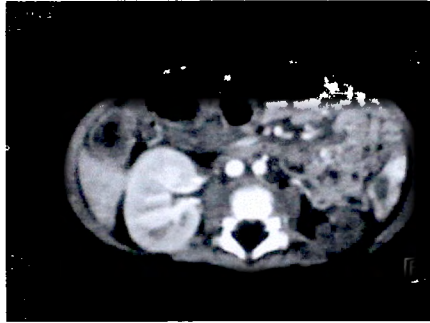
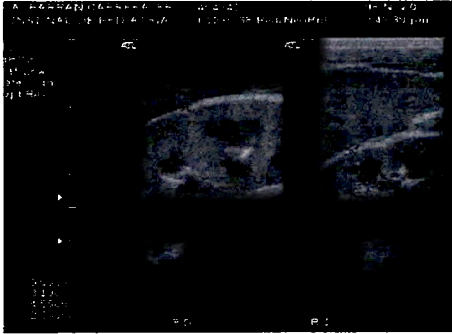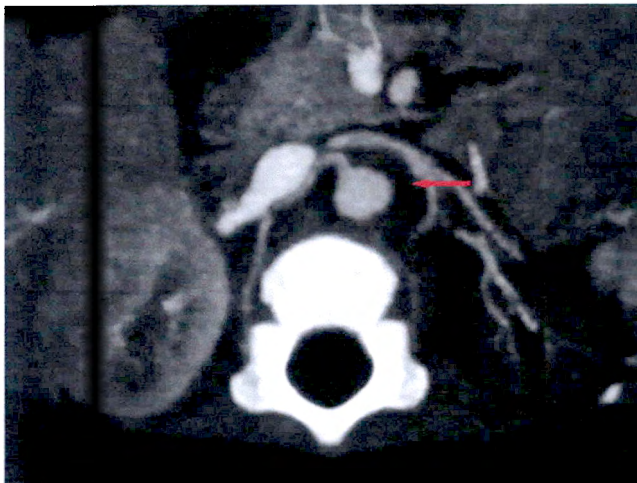


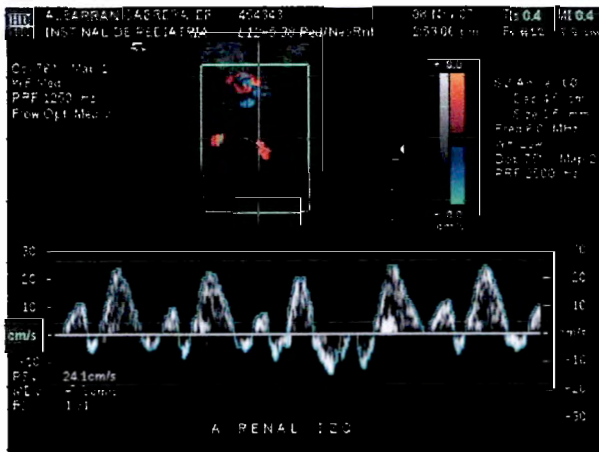
Fig. 6c.- Note usted como los vasos intrarrenales izquierdos son escasos y se adelgazan paulatinamente



El estudio ultrasonográfico demostró además de la asimetría renal, que las arterias subsegmentarias del riñón izquierdo mostraban cambios compatibles con los encontrados en las estenosis o trombosis de las arterias renales consistentes en pérdida del pico sistólico e índices de resistencia altos además de poca visualización de vasos renales con el Doppler color.

Fig. 7.

- Fig. 7.- Espectro Doppler de una de las arterias renales segmentarias riñón izquierdo que muestra desaparición del pico sistólico precoz indicativo de una reducción de la luz del vaso principal superior al 60%, además el índice de resistencia es muy alto (1.31).



El riñón derecho mostró la presencia de imágenes de densidad cálcica en el seno renal que también se demostraron en la fase simple de la TAC sin embargo la arteria renal mostró espectros Doppler normales. Figs 8a-8b-8c.

Dentro de las posibilidades Infecciosas, el antecedente de BCGitis, cuadro de ingreso por problema de afección pulmonar primaria, se considera Aortitis Tuberculosa como primera posibilidad, sin embargo se buscan otras causas infecciosas, se descarta HIV, Sífilis congénita, y por la presencia de hepatomegalia y esplenomegalia la posibilidad de Infección por Citomegalovirus y Virus del Ebstein Barr son buscados intencionadamente y descartados. Además ante la sospecha de Tuberculosis diseminada y el hallazgo de BCGitis se deberá descartar infección por *Micobacterium bovis*, enviándose además muestras para búsqueda de estructuras micóticas en sangre y en orina, VDRL, Pruebas Treponémicas ELISA para HIV a ambos padres y carga viral al paciente, BAAR en jugo gástrico, PCR, CPK, y biopsia de ganglio axilar derecho, pruebas de función Hepática, con resultados normales en todas las anteriores.

Con resultados anteriores normales y descartando otras posibilidades se reevalúa la probabilidad de vasculitis por enfermedad de Takayasu.

Se considera como posibilidad diagnóstica la Arteritis de Takayasu, debido al inicio súbito de hipertensión arterial, fiebre no relacionada a un proceso infeccioso definido, pulsos disminuidos, VSG y PCR elevados, y al no tener descartada la posibilidad de BCGitis diseminada, y a la relación existente entre arteritis de Takayasu y Tuberculosis reportada, se administra una dosis de gammaglobulina a 1 grkg dosis, y por la trombosis renal se inicia tratamiento con heparina a 75UI/kgdosis seguido de infusión de 28UI/kg/hr.

Sin embargo al no contar con estudios histopatológicos no se justifica el Diagnóstico de Arteritis de Takayasu y el servicio de Inmunología descarta dicha posibilidad.

Se solicita valoración al servicio de Cirugía Cardiovascular sin embargo ante el tipo y extensión de las lesiones pero sobre todo la edad del paciente no hay opción quirúrgica que ofrecer.

Continua evolución hacia el deterioro, agregando al manejo inhibidor de fosfodiesterasa III (milrinona) 1mcgkgd, en infusión, por presencia de hipertensión pulmonar de 53mmhg, con lo que se logra disminución de tensión arterial a 121/95 mmHg; y se inicia apoyo con nutrición Parenteral.

Se realiza Biopsia Excisional de ganglio axilar enviándose para búsqueda de Hongos, bacterias y micobacterias. Resultados de ELISA HIV, Negativo. Cultivos negativos, DHL 227UI/L, Resultado de Biopsias negativos para bacterias, hongos y micobacterias.

Evolución tórpida 5 días previos a su defunción se agregan fiebre 39°C persistente, datos de respuesta inflamatoria sistémica, hipoperfusión, y nuevamente aumento de cifras tensionales, por lo que se considera sepsis intrahospitalaria agregándose al manejo Ciprofloxacino 30mgkgd, isoniazida 15mgkgd por la probabilidad de aortitis tuberculosa, así como diazoxido a 3mgkgd, sin lograr control hipertensivo.

Persiste la mala evolución en las siguientes 48 horas, por lo que se considera cambio de esquema antimicrobiano a meropenem / amikacina pero inicia con bradicardia, llenado capilar de 5 segundos, y de manera súbita desaturación, bradicardia, y sangrado por cánula orotraqueal, tratándose solo con aspiración control hemorrágico sin mejoría progresando a asistolia, proporcionando solo medidas de sostén dado el pronóstico del paciente.

DISCUSION Y REVISION DE LA LITERATURA

Los aneurismas son dilataciones vasculares arteriales presentes a cualquier nivel. Los aneurismas de la aorta fueron descritos desde el Siglo II DC, por Galeno, siendo relacionados desde el siglo XVIII con problemas infecciosos como la sífilis⁴, sin embargo no fue hasta 1819 que Leannec introduce el termino aneurisma disecante; cuando hay salida de sangre luminal a través de la capa media de las paredes de la aorta. Fue hasta 1955 cuando DeBackey desarrolla el manejo quirúrgico y clasificación de los mismos en 3 tipos:

- I) Disección que se origina en la aorta ascendente con compromiso del arco y aorta descendente.
- II) Disección iniciada y limitada a la aorta ascendente.
- III) Disección originada distal a la arteria Subclavia izquierda con extensión variable en la aorta descendente.
 - IIIa) cuando afecta solo la porción torácica.
 - IIIb) cuando abarca tanto la porción toracica como la abdominal⁴.

Actualmente la clasificación mas utilizada fue la Propuesta por el Dr. Miller de la Universidad de Stanford en 1979, es mas simplista y operante, dividiéndola en 2 grandes grupos:

- A) Disección que compromete la aorta ascendente y proximal.
- B) Disección limitada a la aorta descendente o distal

A su vez se clasifican en agudos; aquellos cuyo tiempo de evolución de la aparición del cuadro clínico al diagnóstico es menos de 2 semanas y crónico aquellos cuya duración es de mas de 2 semanas⁴.

Sin embargo los estudios, guías y consensos existentes en la literatura se basan en los datos existentes en adultos^{15,25,28,32}. desde entonces solo existen datos aislados y reportes de casos de aneurismas aorticos abdominales en niños, como el hecho en 1959 por **Danaraj**; sobre dos casos arteritis primaria de aorta abdominal e hipertensión en un niño de 7 años y una niña de 13 años respectivamente¹⁹. Haciendo mención sobre lo raro de esta patología en niños por lo tanto los cirujanos pediatras tienen limitada experiencia en su manejo²¹. En general se sabe que estos pueden ser congénitos o adquiridos, sin embargo no se tiene registro de los casos pediátricos²¹. Microscópicamente se distinguen 3 formas básicas:

1) El aneurisma sacular, que compromete solo una parte de la circunferencia del vaso,

2) el aneurisma fusiforme; en el que esta comprometido todo el perímetro de la arteria. Como nuestro caso

3) el aneurisma disecante en el que existe una disección de la pared de la arteria de manera que el vaso presenta 2 paredes, formando una capa externa y una interna y dos lúmenes uno falso y uno verdadero^{22,43}. En la aorta donde estos aneurismas son mas frecuentes siempre existe una fisura transversal en la capa interna que comunica los dos lúmenes. Uno de los sustratos patogénicos para que ocurra disección de la aorta es la necrosis quística de la media, la cual ocurre en 70% de los casos, aunque de manera rigurosa cualquier mecanismo que debilite la capa media de la aorta podría inducir la dilatación aortica²². Al momento tanto los trastornos congénitos como adquiridos comparten una vía final común que da lugar a un a disrupción de la intima y su posterior formación⁴⁶.

Los aneurismas aórticos toraco-abdominales, son potencialmente letales en todas las edades, con una gran variedad de posibilidades diagnósticas^{12,14,33,31}, por lo tanto el diagnóstico requiere un alto índice de sospecha, y un manejo multidisciplinario, siendo la intervención quirúrgica la única posibilidad de tratamiento definitivo, en el que aun no existe un consenso ni guías de manejo en grupos pediátricos que normen un plan terapéutico, se presenta aun alta mortalidad en esos grupos de edad.

De lo existente tanto en los reportes de caso y en la literatura, después de la sospecha de aneurisma aórtico, se realiza como primer estudio de imagen ecocardiograma o USG para evaluar las dimensiones de la aorta, posteriormente se realiza Tomografía axial computada o Resonancia Magnética para determinar la extensión de la lesión y cuando se planea una intervención quirúrgica o sospecha de lesión vasculítica el estándar de oro era la angiografía por sustracción digital, la cual establecía el diagnóstico de arteritis de Takayasu, mostrando irregularidades laminares, estenosis de los vasos, oclusión, dilatación, o aneurismas de la aorta o de sus ramas; sin embargo en la actualidad la Imágenes proporcionadas por la TAC y/o RM que además de ser métodos de imagen no invasivos nos proporcionan Imágenes de tal exactitud diagnóstica que se correlacionan con las Imágenes dinámicas en tiempo real del ultrasonido Doppler color además de la obtención de los espectros pulsados de flujo en las vasos sanguíneos, sus velocidades e índices de resistencia.

En una revisión de los casos de aneurismas aórticos en pediatría, tomando en cuenta población de 0 a 18 años de edad, encontramos 10 casos, cabe mencionar que algunos son reporte de casos, y otros reporte de series de casos, raras fueron las reportadas en la etapa neonatal, como la hecha por Mendeloff en 2001; asociada a cateterismo umbilical¹³,

ese mismo año Kim reporta un caso en un neonato de 19 días quien falleció secundario a un aneurisma aortico abdominal congénito idiopático²¹, en 2004 Cheung reporta un caso de aneurisma aortico abdominal congénito asociado a displasia renal y hace revisión de 8 casos mas, todos en menores de 1 año de edad, de los cuales solo 2 se asociaron a cateterismo umbilical y el resto se consideraron idiopáticos²². Se han reportado casos en pacientes mayores pero estos están asociados a patología de base o a alteraciones renales, principalmente los post operados de transplante renal como los que menciona Vogt en 1998²³.

Casos reportados de aneurisma aortico abdominal en la literatura

Referencia	Edad	Etiologia	Enfermedad asociada	Cirugia	Resultado
Danaraj 1959	Femenino 7 años	Desconocida	Hipertensión severa	No	Falleció a los 46 días de ingreso. Necropsia con áreas de estenosis en subclavia y aorta
Danaraj 1959	Femenino 13 años	Posible proceso infeccioso	Encefalopatía hipertensiva	No	Falleció a los 4 días por falla cardiaca, se encontró dilatación uniforme de la aorta a nivel de arteria mesentérica inferior
Odagiri 1989	Masculino 1 año	Idiopática	Ausencia de arteria y riñón derecho, aneurisma de arteria renal izquierda. Hipertensión arterial.	Reparación con Dacron y reintervención a los 3 años.	Buena evolución a los 10 meses postcirugía
Tsuji 1990	1 mes	Idiopático	No	Se desconoce	No se conoce.

Referencia	Edad	Etiología	Enfermedad asociada	Cirugía	Resultado
Millar 1996	Masculino 12 años	Probable Sx. Marfan	Choque hipovolemico secundario a ruptura de aneurisma aortico.	Laparotomía y colocación de Gore-tex.	A pesar de características clínicas de Sx Marfan los hallazgos de necropsia no confirmaron el diagnostico
Millar 1996	Masculino 12 años	Arteritis de Takayasu	Encefalopatía hipertensiva	Manejo medico	Resolución de hipertensión y seguimiento por 8 años
Millar 1996	Masculino 11 años	Arteritis de Takayasu	Tuberculosis pulmonar y aneurisma fusiforme de la aorta, con hipertensión arterial	Manejo medico con antifimicos y esteroides.	Mejoría de sintomatología y seguimiento anual con USG
Millar 1996	Femenino 5 años	Aneurisma micótico	Endocarditis de válvula mitral por Corinebacterium sp. Aneurisma sacular de la aorta a nivel de arteria renal izquierda, hipertensión arterial	Corrección quirúrgica y colocación de prótesis de gore-tex	Mejoría de Tensión arteria, con hallazgos de embolización séptica
Temisier 1997	Femenino 30 meses	Esclerosis tuberosa	Aneurisma abdominal fusiforme, y riñón derecho sin función hipertensión arterial	Reparación quirúrgica con prótesis de gore-tex y nefrectomía derecha	1 año después se retiraron los antihipertensivos
Vogt 1998	Masculino 14 años	Transplante renal	Aneurisma de la aorta desde el origen de la subclavia ala bifurcación de iliacas, hipertensión arterial.	Se realizo angioplastia con balón y murió 2 días después.	Paciente permaneció con hipertensión crónica posterior al transplante

Referencia	Edad	Etiología	Enfermedad asociada	Cirugía	Resultado
Vogt 1998	Masculino 21 años	Hipertensión severa y trasplante cadavérico	Insuficiencia renal crónica terminal.	Se realizó laparotomía exploradora de urgencia	Murió en el postquirúrgico.
Vogt 1998	Masculino 13 años	Hipertensión severa y antecedente de rechazo al trasplante renal.	Insuficiencia renal crónica terminal	Se realizó nefrectomía	Continuo con diálisis peritoneal y tratamiento antihipertensivo
Bapat 1997	8 meses	Sepsis catéter arteria umbilical	No	Escisión y Reparación quirúrgica	Se desconocido
Roques 1989	1 mes	Sepsis en catéter arteria umbilical	No	Trombosis espontánea	Buena evolución en los siguientes 5 años
Mendeloff 2001	7 días de vida	Antecedente de catéter umbilical arterial	Hipertensión arterial	Injerto de gore-tex.	Buena respuesta dos factores a favor tiempo del diagnóstica y reparación quirúrgica
Kim 2001	Femenino 7 días de vida	Idiopático	Aneurisma aortico abdominal, insuficiencia cardiaca	No	Se retiraron medidas de sostén por afección de 2 órganos.
Cheung 2004	Masculino 6 meses	Displasia renal y aneurisma de la aorta abdominal	Falla renal progresiva	No	Se dio manejo conservador
Adler 2005	Masculino 10 años	Pseudo aneurisma de la aorta abdominal	Emergencia hipertensiva	Reparación de aorta toracoabdominal	Posterior a la reparación quirúrgica seguimiento con TAC de tórax no se observo nuevo aneurisma.

En la edad pediátrica se sabe que los casos de aneurismas aorticos pueden ser congénitos o adquiridos, asociados a enfermedades del tejido conectivo, esclerosis tuberosa, enfermedades inflamatorias inespecíficas, procesos infeccioso bacterianos o micótico, secundarios a complicaciones de cateterización de arteria umbilical o bien idiopáticos, sin embargo la literatura describe otras asociaciones; que se consideran factores de riesgo para la formación de aneurismas, las cuales se describen en la tabla numero 2 ^{9, 18,19, 20, 21, 22, 23, 24, 25, 26, 27,34,35}.

TABLA 2. CAUSAS DE ANEURISMA AORTICO EN PEDIATRIA

A) Enfermedades Genéticas

- * Síndrome de Marfán
- * Fibrilinoopatías
- * Osteogenesis Imperfecta
- * Síndrome de Noonan
- * Esclerosis tuberosa
- * Síndrome de Turner
- * Cistinosis
- * Síndrome de Morquio

B) Enfermedades Infecciosas

- * Aortitis Micotica
- * Aortitis Bacteriana
- * Aortitis Tuberculosa
- * Aortitis Sifilitica

C) Enfermedades Cardiacas

- * Coartación de Aorta
- * Estenosis Aortica
- * Válvula Aortica Bicúspide

D) Enfermedades Renovasculares

- * Hipertensión Maligna
- * Estenosis de la Arteria Renal
- * Hipertensión Crónica

E) Enfermedades Inmunológicas

- * Arteritis de Takayasu
- * Poliarteritis Nodosa
- * Espondiloartropatías
- * Lupus Eritematoso Sistémico
- * Síndrome de Sjögren
- * Artritis Reumatoidea
- * Artritis Psoriasica
- * Arteritis asociada a Enfermedad Inflamatoria Intestinal
- * Policondritis Realapsin
- * Arteritis de Celulas Gigantes
- * Síndrome de Cogan
- * Enfermedad de Behcet
- * Enfermedad de Kawasaki
- * Fiebre Reumática

F) Otras

- * Disección aortica Familiar
- * Aneurisma Aortico abdominal Congénito
- * Síndrome de Cushing
- * Uso de cocaína
- * Embarazo
- * Displasia fibromuscular
- * Trauma
- * Idiopática
- * Cirugía aortica Previa
- * Cateterización de la Arteria Umbilical
- * Transplante Hepático

CONCLUSIONES:

La relevancia de este caso, es la rareza de aneurismas en este grupo de edad, y la importancia de la determinación de tensión arterial como parte fundamental para guiar su diagnóstico.

En este caso la emergencia hipertensiva se atribuye a la presencia de aneurisma en la emergencia de la arteria renal izquierda, de hecho el resto de la arteria renal no es visible probablemente por la presencia de trombosis, el riñón izquierdo que además de estar más pequeño se mostraba excluido, no concentraba ni eliminaba el medio de contraste.

Dentro de las consideraciones diagnósticas cabe señalar, la posibilidad de Aortitis Tuberculosa, la cual no fue posible confirmar ante la ausencia de cuadro miliar para ser compatible a esta edad, y pruebas de tamizaje negativas; otra posibilidad aunque rara, es la presencia de arteritis de Takayasu, que se manifiesta con una sintomatología parecida, existiendo reportes de cuadros confundidos en un inicio con Tuberculosis, en quien la presencia de aneurisma aórtico, aunado a un cuadro clínico abigarrado hace el diagnóstico.

En tanto al diagnóstico de base del paciente, a pesar de no contar con estudio histopatológico para el fundamento del Arteritis de Takayasu, existen criterios expuestos por el Colegio Americano de Reumatología, que se exponen en la tabla 3, y los que menciona Ishikawa²⁴, que se presentan en la tabla 4; de los cuales nuestro paciente cumple con la edad, Diferencia de la Tensión arterial de más de 10 mmHg, y anomalías en el arteriograma, en nuestro caso demostradas por ultrasonido y tomografía

multicorte con reconstrucciones tridimensionales volumétricas; se menciona que para tener diagnóstico deberán estar presentes al menos 3 de 6 criterios.

Tabla 3. Criterios de la American College of Rheumatology for the classification of Takayasu arteritis.

Criterio	Definición
Edad	Desarrollo de los síntomas antes de los 40 años.
Claudicación de extremidades	Fatiga, incomodidad, pérdida de desarrollo muscular de una o más extremidades en uso, especialmente extremidades superiores
Disminución del pulso de la arteria braquial	Disminución del pulso en una o ambas arterial braquiales
Diferencia de más de 10 mmHg	Diferencia de más e 10mmHg. en la presión sistólica entre los brazos
Frémito sobre aorta o arterial subclavia	Soplo audible sobre una o ambas arterial subclavias o aorta abdominal
Anormalidades en arteriograma	Oclusión de la aorta o estrecha en arteriografía, en ramas primarias, o grandes arterias en extremidades superiores o inferiores, no debida a arterioesclerosis, displasia fibromuscular, o causas similares

Tomado de Med Sci Monit, 2007; 13 (8). 101-105. Atypical Takayasu arteritis: A Family With five affected siblings.

Criterios de Ishikawa para el diagnóstico clínico de la Arteritis de Takayasu

Criterio Obligatorio:

- Ser menor de 40 años

Criterios Mayores:

- Lesión de la porción media de la arteria subclavia izquierda
- Lesión de la porción media de la arteria subclavia derecha

Criterios menores

- VSG elevada (> 20mm/h)
- Dolor en las arterias carótidas
- Hipertensión
- Ectasia anuloaortica o regurgitación aortica
- Lesión de la carótida común izquierda
- Lesión del tronco braquicefalico distal
- Lesión de la arteria pulmonar
- Lesión de la aorta torácica descendente
- Lesión de la aorta abdominal

Por lo tanto a pesar de que los aneurismas son poco comunes, vale la pena realizar un Screening de tomas de presión arterial y tamizar a todos los grupos de edad ya que en la gran mayoría de los casos reportados la Hipertensión arterial fue el dato clínico sobresaliente para llegar al diagnóstico de Aneurisma Aortico, patología que de no ser resuelta en un periodo corto y temprano de la enfermedad resulta letal.

BIBLIOGRAFIA

1. Norwood VF : Hypertension . *Pediatr Rev* 2002; 23: 197-208
- 2.- Kay J, Sinaiko A Pediatric hipertensión, *Am Herat J* 2001; 142: 422-32
- 3.- Feld L, Corey H, Hypertension in Childhood. *Peidatr, Rev.* 2007;28;283-298
- 4.- Sagraves R. Hypertensive Emergencies in Children. *Journal Of Pediatric Health Care*; 200014 (6) 312-19.
- 5.- Kitiyakara C , Guzman NJ : Malignant hypertension and hypertensive emergencies . *J Am Soc Nephrol* 1998 ; 9 : 133-142
- 6.- Deal, J E. Barrat. T-M & Dillon M J. (1992) Management of hypertensive emergencies of chilares. *Atchive of disease in Childhood*, 67, 1089-1092.
- 7.- Farine M & Arbus G S, Management of hypertensive emergencies in children. *Pediatr Emerg Care* 1989. 3. 51-55
- 8.- Fivush B Neu A. & Furth S. Acute hypertensive emergencies. *Current Opinion in Pediatrics* (1997, 9. 233-236.
- 9.- Halabe A. Hipertension arterial en la Infancia; la importancia de tomar la presion arterial en la consulta externa. *Rev Fac Med UNAM.* 2002. 45:6: 245-48.
- 10.-Tsipouras P, Silverman DI: Diseases of the aorta. The genetic basis of aortic disease. *Cardiol Clin* 1999; 17 : 683-696
- 11.-Ernst CB : Abdominal aortic aneurysm. *N Engl J Med* 1993; 328: 1167-1172
- 12.- Millar A, Brown G. Abdominal Aortic Aneurysms in Children. *J Pediatr Surg.* 2002; 31:12: 1624-1628.

- 13.- Mendeloff J. et al. Aortic aneurisma resulting from umbilical artery catheterization: case report, literature review, and Management algorithm. *J Vasc Surg* 2001;33:419-24.
- 14.- Crawford E. Hess J. et. al. Ruptured Aneurysm of the Descending Thoracic and Thoracoabdominal Aorta. *An Surg* 1991;213;5;417-25.
- 15.- Brewster D, Cronennwett J et. al. Guidelines for tha treatment of abdominal aortic aneurysms. *J Vasc Surg* 2003; 37;5; 1106-1119.
16. Adler et al, Hypertensive emergency associated with thoracoabdominal aneurysm: case report and review. *Pediatr Crit C Medicine*. 2005;6; 234-241
17. Sinaiko AR : Current concepts : Hypertension in children . *N Engl J Med* 1996 ; 335 : 1968–1973
18. Moriyama Y , Nishida T , Toyohira H , et al: Acute aortic dissection in a patient with osteogenesis imperfecta . *Abstr, Ann Thoracic Surg* 1995 ; 60 : 1397–1399
19. Danaraj et al. Primary Arteritis of Abdominal Aorta in Children Causing Bilateral Stenosis of Renal Arteries and Hypertension. *Circulation* 1959;20;856-863.
20. Sybert VP : Cardiovascular malformations and complications in Turner’s syndrome . *Pediatrics* 1998 ; 101 : E11
21. Tamisier D , Giutiere F , Sidi D , et al: Abdominal aortic aneurysm in a child with tuberous sclerosis . *Ann Vasc Surg* 1997 ; 11 : 637–639
22. Strayer DS : Cystinosis and a dissecting aortic aneurysm in a 7 year old boy . *Am J Dis Child* 1979 ; 133 : 436–438

23. Alizad A , Seward J : Echocardiographic features of genetic diseases: Part 4. Connective tissue . J Am Soc Echocardiogr 2000 ; 13: 325–330
24. Kotharri SS, Takayasu`s arteritis in children a review . Images Paediatr Cardiol. 2002;9:4-23
25. DeDancatis RW , Doroghazi RM , Austen WG , et al: Aortic dissection . N Engl J Med 1987 ; 317 : 1060–1067
26. Odagiri S , Yoshida Y , Kawahara H , et al: Abdominal aortic aneurysm in a 3 year-old child: A case report and review of the literature . Abstr. Surgery 1989 ; 106 : 481–485
27. Stone JA , Calabrese LH , Hoffman GS , et al: Vasculitis. A collection of pearls and myths . Rheum Dis Clin North Am 2001 ; 27 : 677–728
28. Romain PL , Aretz HT : A 17 1/2 year-old girl with a thoracoabdominal aneurysm . N Engl J Med 1999 ; 340 : 635–641
29. Mohyuddin Z , Karjoo M : Successful management of ruptured abdominal aortic aneurysm in a child. International Surgery 1989 ; 74: 61–63
30. Salo JA , Soisalon-Soininen S , Bondestam S , et al: Familial occurrence of abdominal aortic aneurysm . Ann Intern Med 1999 ; 130: 637–642
31. Sterpetti AV , Hunter WJ , Schultz RD : Congenital abdominal aortic aneurysm in a child the young. Case report and review of the literature . J Vasc Surg 1988 ; 7 : 763–769

32. Dmowski AT , Carey MJ : Aortic dissection . Am J Emerg Med 1999 ; 17 : 372–375

33. Vogt BA , Birk PE , Panzarino V , et al: Aortic dissection in young patients with chronic hypertension . Am J Kidney Dis 1999 ; 33 : 374–378

34. Campa JS , Greenhalgh RM , Powell JT : Elastin degradation in abdominal aortic aneurysm. Atherosclerosis 1987 ; 65 : 13–21

35. Menashi S , Campa JS , Greenhalgh RM , et al: Collagen in abdominal aortic aneurysm : Typing, content, and degradation . J Vasc Surg 1987 ; 61 : 578–582

36. Baxter BT , Davis VA , Minion DJ , et al: Abdominal aortic aneurism are associated with altered matrix proteins of the nonaneurysm aortic segments . J Vasc Surg 1994 ; 19 : 797–802

37. Campbell JJ , Bell DD , Gaspar MR : Selective use of arteriography in the assessment of aortic aneurysm repair . Ann Vasc Surg 1990 ; 4 : 419–423

43.-. Houtman P : Management of hypertensive emergencies in children. Paediatr Perinat Drug Ther 2003 ; 5 : 107–110

40. Fann JI , Smith JA , Miller DC , et al: Surgical management of aortic dissection during a 30-year period . Circulation 1995 ; 92 : II-113–II-121

41. Kim et al, Congenital abdominal aortic aneurysm Causing Renovascular Hipertension, Cardiomiopatia and Death in a 19-Day-Old Neonate, J Pediatr, Surg, 2001;36;1445-1449.

42.- Cheung Stephen et al, Congenital Abdominal aortic aneurym and renal dysplasia Pediatr Radiol 2004;34:827-830

43. Martinez Hernandez H. Los aneurismas de la Aorta toracica y su enfoque terapeutico. Arch Cardiol. Mex.2006,(76)124-133.

